

ПЕДИАТРИЯ

РУКОВОДСТВО

NELSON

TEXTBOOK OF

PEDIATRICS TWELFTH EDITION

RICHARD E. BEHRMAN, M.D.

VICTOR C. VAUGHAN, III, M.D.

SENIOR EDITOR

WALDO E. NELSON, M.D.

W. B. SAUNDERS COMPANY

1983

Philadelphia London Toronto Mexico City Rio de Janeiro Sydney Tokyo

ПЕДИАТРИЯ

РУКОВОДСТВО

БОЛЕЗНИ
ОРГАНОВ ДЫХАНИЯ
И СЕРДЕЧНО-СОСУДИСТОЙ
СИСТЕМЫ

ПОД РЕДАКЦИЕЙ
Р. Е. БЕРМАНА
В. К. ВОГАНА

КНИГА 4

Перевод с английского
канд. мед. наук Г. М. АЛЕХИНОЙ
и К. Г. РЯБОВОЙ

Под редакцией проф. И. М. ВОРОНЦОВА



МОСКВА »МЕДИЦИНА« 1988

ББК 55.33
П 24
УДК 616.2+616.1]-053.2

Издание рекомендовано к переводу акад. АМН СССР
М. Я. Студеникиным, директором НИИ педиатрии АМН СССР;
чл.-кор. АМН СССР Ю. Е. Вельтищевым, директором
Московского института педиатрии и детской хирургии МЗ РСФСР

**Педиатрия (руководство): Заболевания органов дыхания и
П 24 сердечно-сосудистой системы/Под ред. Р. Е. Бермана, В. К. Во-
гана; Пер. с англ. Г. М. Алехиной, К. Г. Рябовой. —
Вып. 4. — М.: Медицина, 1988, 528 с.; ил.
ISBN 5-225-00216-1**

Четвертая часть «Руководства» посвящена вопросам физиологии
и патологии органов дыхания и сердечно-сосудистой системы. Большое
внимание уделено врожденным аномалиям развития и инфекционным
болезням новорожденного и детей более старшего возраста.
Для педиатров.

П $\frac{412400000-195}{039(01)-88}$ 183-88

ББК 55.33

© 1983 by W. B. Saunders Company

© Перевод на русский язык. Издатель-
ство «Медицина», Москва, 1988

ISBN 5-225-00216-1

Предисловие	9
10. Органы дыхания	11
10.1 Развитие легкого	11
Анатомия и нормальная и патологическая физиология органов дыхания	15
10.2 Непроходимость дыхательных путей	15
10.3 Функция дыхания и механизмы защиты	17
10.4 Метаболическая функция	21
10.5 Функции легких	22
10.6 Регуляция процессов дыхания	28
Диагностические методы исследования при болезнях легких	31
10.7 Рентгено- и радиологические методы	31
10.8 Эндоскопические методы	34
10.9 Торакоцентез	35
10.10 Чрескожная пункция легкого	36
10.11 Биопсия легкого	37
10.12 Трансиллюминация грудной клетки	37
10.13 Микробиологические методы	37
10.14 Анализ газов крови	39
10.15 Функция легких	40
10.16 Специальные методы, используемые для лечения детей	42
Болезни органов дыхания	49
10.17 Острая дыхательная недостаточность	51
10.18 Ятрогенные болезни легких	54
Верхние дыхательные пути	57
10.19 Врожденные аномалии носа	58
10.20 Приобретенные аномалии носа	60
10.21 Инфекции верхних дыхательных путей	61
10.22 Синуситы	74
10.23 Полипоз носа	78
10.24 Миндалины и аденоиды	79
Болезни уха	85
10.25 Врожденные аномалии	88
10.26 Воспалительные процессы	89
10.27 Травмы уха и височной кости	101
10.28 Опухоли уха и височной кости	103
10.29 Заболевания костного лабиринта	103
Нижние дыхательные пути	106
10.30 Врожденные аномалии	106
10.31 Острые инфекции	112
10.32 Инородные тела гортани, трахеи и бронхов	121
Пневмонии	141
10.33 Бактериальные пневмонии	142
10.34 Вирусные пневмонии	157

10.35	Пневмонии, обусловленные разными причинами	160
10.36	Ожог дыхательных путей и воздействие на них дыма	175
10.37	Гемосидероз легкого	176
10.38	Белковая дистрофия легких	179
10.39	Идиопатический диффузный интерстициальный пневмо- склероз (синдром Хаммена—Рича)	181
10.40	Микролитиаз легочный альвеолярный	182
10.41	Ателектаз	183
10.42	Эмфизема и переполнение легкого воздухом	188
10.43	Отек легкого	194
10.44	Эмболия сосудов легкого и инфаркт	195
Нагноительные процессы в легких		197
10.45	Бронхоэктазия	197
10.46	Абсцесс и гангрена легкого	201
10.47	Легочная грыжа	203
10.48	Опухоли легких	204
10.49	Подход к оценке рецидивирующих или стойких признаков заболевания нижних дыхательных путей у детей	204
Болезни плевры		215
10.50	Плеврит	215
10.51	Пневмоторакс	221
10.52	Пневмомедиастинум	223
10.53	Гидроторакс и гемоторакс	225
10.54	Хилоторакс	225
Болезни нервно-мышечной и костной систем, обуславливающие нару- шение функции легких		227
10.55	Воронкообразная грудная клетка, ее дистрофия и аномалии ребер	227
10.56	Болезни нервно-мышечной системы, сопровождающиеся ги- повентиляцией	228
10.57	Кифосколиоз	230
10.58	Ожирение	231
10.59	Первичная недостаточность регуляции дыхания	232
10.60	Обморок при кашле	232
Муковисцидоз		232
11. Сердечно-сосудистая система		264
Оценка состояния сердечно-сосудистой системы		264
11.1	Сбор анамнеза и физикальное обследование	264
11.2	Рентгенологическое обследование	274
11.3	Электрокардиография	276
11.4	Векторокардиография	287
11.5	Гематологические показатели	288
11.6	Эхокардиография	289
11.7	Пробы с физической нагрузкой	294
11.8	Радиоизотопные методы	296
11.9	Катетеризация сердца	297
Кровообращение плода и новорожденного		305
Критические состояния у новорожденных с цианозом и респиратор- ным дистресс-синдромом		308
11.10	Легочная гипертензия у новорожденного	310
11.11	Синдром фетального кровообращения	312
Врожденные пороки сердца		315
11.12	Тетрада Фалло	320
11.13	Атрезия легочной артерии в сочетании с дефектом межже- лудочковой перегородки	333

11.14	Атрезия легочной артерии без дефекта межжелудочковой перегородки	335
11.15	Атрезия правого предсердно-желудочкового отверстия	337
11.16	Отхождение магистральных сосудов от правого желудочка в сочетании со стенозом легочной артерии	339
11.17	Транспозиция магистральных сосудов	340
11.18	Изолированная (простая) транспозиция магистральных сосудов	343
11.19	Транспозиция магистральных сосудов в сочетании с дефектом межжелудочковой перегородки	347
11.20	Транспозиция магистральных сосудов в сочетании с широким открытым артериальным протоком	348
11.21	Транспозиция магистральных сосудов в сочетании со стенозом легочной артерии	349
11.22	Транспозиция магистральных сосудов в сочетании с атрезией правого предсердно-желудочкового отверстия	350
11.23	Аномалия Эбштейна	351
11.24	Общий артериальный ствол	352
11.25	Общий желудочек	354
11.26	Синдром Эйзенменгера	356
11.27	Синдром гипоплазии левого отдела сердца	358
11.28	Аномалии положения сердца	360
11.29	Легочная артериовенозная фистула	362
11.30	Эктопия сердца	364
11.31	Дивертикул левого желудочка	364
11.32	Дефекты межжелудочковой перегородки	364
11.33	Дефект межпредсердной перегородки (незаращение овального отверстия)	375
11.34	Дефект типа <i>ostium secundum</i>	375
11.35	Аномальный дренаж легочных вен	378
11.36	Дефект типа <i>ostium primum</i> и открытый предсердно-желудочковый канал (дефекты развития эндокардиальных валликов)	379
11.37	Открытый артериальный проток	383
11.38	Дефекты аортолегочной перегородки	389
11.39	Аномалии коронарных артерий	390
11.40	Разрыв синуса Вальсальвы	390
11.41	Клапанный стеноз легочной артерии и интактная межжелудочковая перегородка	391
11.42	Подклапанный стеноз	395
11.43	Стеноз легочной артерии в сочетании с шунтом слева направо	396
11.44	Стеноз легочной артерии в сочетании с шунтом справа налево	397
11.45	Стеноз ветвей легочной артерии	397
11.46	Недостаточность клапанов легочной артерии	398
11.47	Коарктация аорты	399
11.48	Коарктация аорты у детей грудного возраста	403
11.49	Коарктация аорты в сочетании с дефектом межжелудочковой перегородки у детей грудного возраста	405
11.50	Аномальный легочный венозный возврат	405
11.51	Врожденный стеноз аорты	409
11.52	Врожденный стеноз левого предсердно-желудочкового отверстия	413
11.53	Врожденная недостаточность левого предсердно-желудочкового клапана	413
11.54	Пролапс левого предсердно-желудочкового клапана	415
11.55	Легочная гипертензия	415
11.56	Аномалия строения дуги аорты	416
11.57	Аномалия отхождения коронарных артерий	418
11.58	Первичная легочная гипертензия	420

11.59 Синдром Марфана: проявления со стороны сердечно-сосудистой системы	422
Принципы лечения при врожденных пороках сердца	422
Нарушения ритма и частоты сердечных сокращений	431
11.60 Тахикардии	434
11.61 Брадикардии (блокада сердца)	443
11.62 Синдром брадикардии — тахикардии	444
11.63 Инфекционный эндокардит	447
11.64 Ревмокардит	455
11.65 Болезни миокарда	463
11.66 Субэндокардиальный фиброэластоз	467
11.67 Кардиомиопатии	469
11.68 Застойная сердечно-сосудистая недостаточность	473
11.69 Кардиогенный шок	479
11.70 Болезни перикарда	482
Болезни кровеносных сосудов	489
11.71 Аневризмы и фистулы	489
11.72 Воздействие холода	490
11.73 Эмболия	491
11.74 Тромбозы	492
Гипертензия	493
Гиперлипидемия у детей	506
Предметный указатель	513

Выход в свет 4-й книги «Руководства» — важное событие в читательской жизни врачей-педиатров нашей страны и студентов педиатрических факультетов. В него входят два больших раздела, посвященных болезням органов дыхания и сердечно-сосудистой системы. Как и в предшествующих выпусках, в настоящем можно констатировать исключительную широту охвата вопросов по патологии, рациональность выбора — нозологических форм, четкую клиническую и практическую направленность изложения. Очень полезны для читателя вводные части с краткими сведениями о нормальной и патологической физиологии дыхания и сердечной деятельности, а также о применяемых в клинике функциональных и лабораторных методах исследования. Некоторые из приводимых американскими авторами методов представляются относительно новыми для советских врачей-педиатров. Это относится к радиоизотопным методам изучения функций легких и сердца у детей, трансиллюминации грудной клетки у детей 1-го года жизни. Одновременно следует заметить, что наши американские коллеги не уделяют должного внимания многим методам обследования больных, широко распространенным в советских клиниках детских болезней. К ним относятся кардиоинтервалография, изучение фазовой структуры сердечного цикла, применение скорректированных ортогональных отведений ЭКГ, исследование вегетативной зависимости и нарушений сердечного ритма и др. Кроме того, представляется несколько упрощенным нормирование физиологических данных почти исключительно по возрасту без учета возрастных групп.

К важнейшим достоинствам книги при описании патологии дыхательной и сердечно-сосудистой систем относится отсутствие разделений по сферам интересов так называемых узких специалистов. В единой последовательности разбираются большие, находящиеся под наблюдением педиатра, и большие, для ведения которых бывает необходима помощь специалистов: отоларингологов, детских хирургов, инфекционистов, кардиохирургов и др. Может быть, для советского читателя изложение покажется несколько обедненными сведениями о патологической анатомии или патогенезе заболеваний, но это обусловлено и оправдано клинической энциклопедичностью содержания.

Естественно, что в настоящем выпуске минимально представлены или даже отсутствуют вопросы о некоторых формах патологии, разобранные в ранее вышедших книгах «Руководства», в ко-

торые были включены разделы по неонатологии, патологии обмена веществ, инфектологии детского возраста. В очень сжатой форме приведены данные о заболеваниях, которые будут предметом обсуждения последующих выпусков «Руководства» в разделах по аллергологии, ревматологии, онкологии и др.

Для советского читателя настоящая книга представляет собой дополнение к таким, имеющимся в его библиотеке отечественным изданиям, как: «Руководство по пульмонологии детского возраста» под ред. Ю. Ф. Домбровской (1978), «Хронические заболевания легких у детей и критерии их диагностики» С. Ю. Каганова и др. (1979), «Врожденные и наследственные заболевания легких у детей» под ред. Ю. Е. Вельтищева, С. Ю. Каганова, В. Таля (1986); вопросам кардиологии посвящены: «Руководство по кардиологии» под ред. Е. И. Чазова (1982), «Руководство по клинической электрокардиографии детского возраста» М. Б. Кубергера (1983), «Кардиология детского возраста» под ред. П. С. Мошича, В. М. Сидельникова, Д. Ю. Кривчени (1986), «Электрокардиография у детей» М. А. Осколковой, О. О. Куприяновой (1986).

Профессор И. М. ВОРОНЦОВ

10.1 РАЗВИТИЕ ЛЕГКОГО

Развитие органов дыхания начинается в раннем внутриутробном периоде и продолжается в течение длительного времени после рождения ребенка. Интенсивно увеличиваются диаметр и длина дыхательных путей, число и размеры бронхиол и альвеол; формируются каркас и выстилка, а также стенки дыхательных путей и альвеол. Объем, размеры и ригидность грудной клетки так же увеличиваются, но снижается частота дыханий; в зрелом возрасте у человека повышаются дыхательный и минутный объемы вентиляции. В норме напряжение кислорода и углекислого газа в крови грудного ребенка и взрослого человека одинаково. Особенности структуры и функции системы дыхания ребенка и взрослого человека имеют важное значение для распознавания и понимания заболеваний, связанных с возрастом, и обеспечения эффективного лечения.

Пренатальное развитие. Начальная стадия развития плода — эмбриональный период — занимает первые 5 нед после зачатия, когда первичная легочная почка выпячивается из шейного отдела энтодермальной трубки. Продолжается дихотомическое асимметричное ветвление бронхов. Отличаемое у взрослого человека число воздухоносных путей образуется уже к концу 16-й недели развития плода, что завершает псевдожелезистую фазу развития легких. К нижним долям их подходит большее число бронхов с большей протяженностью воздухоносных путей (по сравнению с верхними). В дальнейшем рост дыхательных путей происходит за счет их размера и длины, но не числа. Каналикулярная фаза — 16—26-я неделя — характеризуется продолжением развития и васкуляризацией будущих респираторных отделов легкого. Завершающая фаза, период образования терминальных мешочков, заканчивается к моменту рождения. К этому времени респираторный элемент состоит из бронхиол трех порядков, генерации промежуточных ходов и терминальных гроздей альвеолярных мешочков. К моменту рождения в легких плода насчитывается не более 70 млн. первичных альвеол.

Постнатальное развитие. В процессе постнатального роста от альвеолярных ходов ответвляются бронхиолы 3-го порядка. За этой стадией следует стадия развития синуса, альвеолярных мешочков и альвеол. В результате у взрослого человека насчитывается 200—600 млн. (в среднем 375 млн.) последних. Образование их завершается, вероятно, еще до наступления юношеского возраста. Дальнейший рост происходит за счет увеличения их диа-

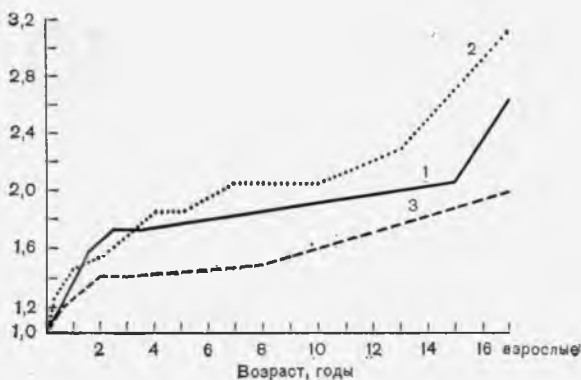


Рис. 10—1. Изменения диаметра основных дыхательных путей по отношению к возрасту.

Диаметр трахеи (1) удваивается примерно к возрасту 15 лет, главных бронхов (2) — к возрасту 6 лет. После увеличения диаметра бронхиол (3) на 40% к возрасту 2 лет их рост замедляется; у взрослого человека он в 2 раза больше, чем при рождении (из: *Engel S. Lung structure*; с разрешения Charles Thomas, Publishers Springfield, Ill, 1962).

метра со 100—200 мкм у более старших детей до 200—300 мкм у взрослого человека.

Большое число альвеолярных клеток I и II типа появляются после 24—26-й недели беременности, после чего становится возможным процесс дыхания. Однако для поддержания непрерывной аэрации легкого после первого вдоха необходимо присутствие сурфактанта, адекватное количество которого появляется не ранее 32-й недели беременности.

К моменту рождения воздухопроводящие пути плода состоят из хряща, слизистых желез, бокаловидных клеток и клеток мерцательного эпителия. Хрящ обнаруживается лишь в трахее и бронхах (воздухоносные пути диаметром до 1 мм). В норме в бронхиолах также отсутствуют железы и бокаловидные клетки. К моменту рождения слизистое отделяемое трахеи и бронхов, возможно, образуется уже в нормальных количествах, хотя в дыхательных путях недоношенных детей были выявлены небольшие изменения со стороны гликопротеинов слизи и дефицит секреции лизоцима. У детей грудного возраста, умерших в результате заболевания легких, были гипертрофированы слизистые железы и гиперплазированы бокаловидные клетки, проникающие в бронхиолы. К моменту рождения гладкая мускулатура распространена по всему легкому; в процессе роста ребенка ее становится больше, особенно вокруг периферических дыхательных путей; следовательно, бронхоспазм может развиваться и у ребенка раннего возраста. Эластическая ткань с возрастом становится более распространенной и является преобладающей соединительной тканью в периферических отделах легкого.

Воздухопроводящие пути в сравнении с респираторной порцией легкого пропорционально больше у новорожденных и маленьких детей, чем у взрослых (рис. 10—1). В то же время сопротивление воздухоносных путей выше у новорожденных [в среднем 18,5 см водн.ст./ (л·с)] и у детей раннего возраста, чем у взрослых [менее 1—1,5 см водн.ст./ (л·с)]; сопротивление периферических путей составляет большую часть общего сопротивления дыха-

тельных путей у детей в возрасте младше 5 лет. Воздухопроводящие пути у детей отличаются небольшим диаметром и легче, чем у взрослых, подвергаются обструкции на уровне гортани и над ней при воспалительных процессах, попадании инородного тела или слизистого отделяемого. Максимальное давление на вдохе у новорожденного или маленького ребенка приблизительно соответствует этому показателю у взрослого человека. Однако у ребенка стенка грудной клетки и поддерживающие структуры более нежные, поэтому при нарушении дыхания втяжение ее стенок более выражено у детей раннего возраста.

Правое легкое состоит из трех долей, из которых верхняя и средняя разделены малой щелью, а средняя и нижняя — большой. Слева одна большая щель разделяет только две доли: верхнюю и нижнюю. В левой верхней доле определяется языкообразный сегмент, соответствующий правой средней доле. На протяжении всей жизни правый главный бронх I порядка короче и шире левого и отличается тем, что отходит от трахен под минимальным углом.

Сосудистая сеть легкого выполняет респираторную функцию, в то время как бронхиальные артерии представляют собой основной источник снабжения кровью бронхиального дерева. Как правило, справа имеется одна артерия, слева — две: правая отходит от межреберной артерии, а левые — от аорты. Бронхиальная система в основном дренирует венозную систему легкого. Эти системы циркуляции анастомозируют через капилляры на уровне бронхиол. Время развития основных ветвей легочных артерий и вены приблизительно соответствует времени роста бронхиальной системы у плода.

В легочной артерии различают два вида ветвлений. Одна (обычная) сеть проходит вдоль воздухоносных путей. Число дополнительных ветвей меньшего диаметра превосходит число обычных артерий; они отходят от легочной артерии под прямым углом, не связаны с воздухоносными путями и создают важный источник коллатерального кровотока. К моменту рождения артерии мышечного типа не проникают дистальнее терминальных бронхиол, но к возрасту 4 мес достигают уровня респираторных, к возрасту 3 лет доходят до альвеолярных ходов, а в возрасте 10 лет обнаруживаются в области альвеол.

Лимфатические сосуды развиты уже к моменту рождения. Анастомозы между правым и левым легкими локализуются на уровне корня, а прикорневые лимфатические узлы определяются у ветвей бронхов; другие узлы были обнаружены в паренхиме легких.

Нервные ветви, отходящие от блуждающего и симпатического нервов, образуют переднее и заднее сплетение у корня легкого и обеспечивают иннервацию бронхов и кровеносных сосудов.

Площадь поверхности тела и число воздухоносных путей и альвеол увеличиваются примерно в 10 раз от момента рождения к зрелому возрасту. За тот же период площадь тканевой поверх-

ности, в которой происходит газообмен, увеличивается более чем в 20 раз, т. е. примерно до 70 м². Установлено, что толщина мембранного барьера между воздухом и кровью составляет 285—640 мкм. Цилиндрическая форма грудной клетки новорожденного с относительно горизонтальным расположением ребер изменяется в течение нескольких первых лет жизни вследствие более выраженного роста ее стенок в поперечном направлении. По мере роста ребра располагаются в более низкой позиции спереди, чем сзади, тем самым увеличивая ригидность грудной клетки у детей более старшего возраста и взрослых.

В норме частотой спонтанного дыхания (обычно на уровне оптимальной эффективности для каждого человека) считают ту, которая требует наименьшей работы дыхательных мышц. Частота его уменьшается при увеличении размера тела; в норме у грудного ребенка в покое она составляет 40 в 1 мин и снижается до 12 в 1 мин у взрослого человека.

Мышцы, участвующие в процессе дыхания

Диафрагма представляет собой основную дыхательную мышцу. При увеличении напряжения в процесс дыхания вовлекаются также межреберные, грудиноключично-сосцевидные мышцы, мышцы спины, шеи и живота. В норме выдох происходит в результате эластической тяги легкого, когда мышцы, осуществляющие вдох, находятся в расслабленном состоянии. При форсированном выдохе сокращение мышц живота приводит к перемещению диафрагмы вверх, а внутренние межреберные мышцы уменьшают объем полости грудной клетки. Диафрагма получает двустороннюю иннервацию от III, IV и V шейных сегментов через диафрагмальные нервы. У лиц более старшего возраста во время вдоха она движется по направлению вниз, а реберные края перемещаются вверх и наружу. У детей грудного возраста податливость реберного каркаса и горизонтальное расположение ребер может привести скорее к подреберному втяжению, чем к подъему ребер.

Список литературы

- Kendig E. L.* (ed.) Disorders of the Respiratory Tract in Children. — Philadelphia: W. B. Saunders, 1977.
- Lough M. D., Doershuk C. F., Stern R. C.* (eds.) Pediatric Respiratory Therapy. — Chicago: Year Book Medical Publishers, 1979.
- Murray J. E.* The Normal Lung. — Philadelphia: W. B. Saunders, 1976.
- Scarpelli M.* (ed.). Pulmonary Physiology of the Fetus, Newborn and Child. — Philadelphia: Lea and Febiger, 1975.
- Tisi G. M.* Pulmonary Physiology in Clinical Medicine. — Baltimore: Williams and Wilkins, 1980.

АНАТОМИЯ И НОРМАЛЬНАЯ И ПАТОЛОГИЧЕСКАЯ ФИЗИОЛОГИЯ ОРГАНОВ ДЫХАНИЯ

10.2 НЕПРОХОДИМОСТЬ ДЫХАТЕЛЬНЫХ ПУТЕЙ

Сужение просвета дыхательных путей может быть результатом: 1) присутствия в нем посторонних масс (секрет, опухоль или инородное тело); 2) утолщения стенки (отек и гипертрофия желез или мышцы); 3) сокращения гладкой мускулатуры бронхов (спазм); 4) сдавления извне. Все это редко встречается в чистом виде, за исключением острых ситуаций и приводит к повреждению нормальных механизмов, обеспечивающих гигиеническое состояние трахеобронхиальной системы, и нарушает процесс прохождения воздуха.

Поскольку сопротивление потоку воздуха обратно пропорционально IV степени радиуса трубки, он может значительно уменьшиться уже при незначительном сужении просвета бронхов, бронхов или гортани. Даже малая степень сужения может вызвать явления непроходимости дыхательных путей у детей раннего возраста. Неудивительно поэтому, что затрудненное свистящее дыхание (стридор) служит обычным поводом для госпитализации детей раннего возраста.

При частичной непроходимости дыхательных путей поступление воздуха и отток содержимого бронхов продолжают, хотя они и нарушены. При полной обструкции прекращается как поступление воздуха, так и выведение секрета; полная непроходимость долевого бронха приводит к ателектазу доли после того, как остаточный воздух поступит в систему легочной циркуляции.

Частичную непроходимость дыхательных путей можно разделить на два типа: обходной или контролирующей клапан в зависимости от степени сужения просвета бронха и природы вызвавшего это сужение процесса. При нарушении проходимости по типу обходного клапана просвет бронха сужается; хотя сопротивление току воздуха увеличено, он все еще может поступать во время вдоха и выводиться при выдохе. При обструкции дыхательных путей по типу контролирующего клапана поступление его возможно, но во время выдоха просвет их закрыт полностью, так что воздух оказывается в ловушке дистальнее обтурированного участка. При непроходимости по типу обходного клапана «улавливание» воздуха обусловлено изменением диаметра дыхательных путей при вдохе и выдохе: во время вдоха грудная клетка расширяется, в результате чего создается отрицательное внутригрудное давление, расширяются легкие и бронхиальные пути и увеличивается просвет бронхов; повышение внутригрудного давления во время выдоха приводит к сужению их просвета. При форсированном выдохе и создании положительного давления сужение и «улавливание» воздуха более заметны. В связи с этим

перерастяжение альвеол может наступить при любом виде частичной непроходимости и особенно при непроходимости по типу контролирующего клапана.

Верхние дыхательные пути

Непроходимость верхних дыхательных путей происходит выше уровня бронхов II порядка и обычно при этом больше нарушается вдох, чем выдох. Если она полная и локализуется выше бифуркации трахеи, наступают асфиксия и летальный исход. Частичная непроходимость может сопровождаться выраженной одышкой. Могут незначительно участиться дыхание и значительно увеличиться напряжение при нем, особенно при вдохе, когда появляется грубый низких тонов звук, так называемый стридор. Повышение напряжения при вдохе приводит к развитию еще более выраженного отрицательного внутригрудного давления и втяжению кожи и мышц в областях выше надгрудинной выемки, надключичных ямок и межреберных промежутков. Резкое сокращение диафрагмы часто сопровождается втяжением ребер в сторону ее прикрепления (подреберные втяжения).

Кашель обеспечивает механическое устранение нефиксированной закупорки верхних дыхательных путей. Однако глубина и эффективность его часто ограничивается недостаточным поступлением вдыхаемого воздуха. Изгоняемый во время кашля воздух продвигается через суженную трубку большого диаметра, что сопровождается характерным звуком. При непроходимости на уровне гортани появляется крупозный, или лающий, кашель, на уровне трахеи или больших бронхов — с металлическим оттенком. В большинстве случаев при обструкции верхних дыхательных путей кашель бывает без мокроты.

Нижние дыхательные пути

Обструкция периферических дыхательных путей обычно отличается диффузностью распространения и вовлечением в процесс в первую очередь воздухоносных путей диаметром менее 3 мм. Просвет этих бронхов и бронхиол может сужаться при спазме окружающей их гладкой мускулатуры, накоплении секрета, отеке слизистой оболочки, сдавлении извне или при любом сочетании этих факторов. При полной их непроходимости появляются пятнистые участки ателектазов, в редких случаях сопровождающихся выраженной клинической картиной.

Несмотря на то что при сужении периферических дыхательных путей нарушается вдох, в первую очередь оно влияет на процесс выдоха. Последний удлиняется. Ламинарный поток воздуха при прохождении через суженные в результате сдавления бронхи изменяется на турбулентный, что проявляется в свистящем звуке на выдохе. Экскурсия грудной клетки ограничена и аускультативно определяется уменьшение потока воздуха в лег-

ких. В большинстве случаев накопление секрета и воспалительные изменения вызывают кашель обычно в виде многократных покашливаний без выделения мокроты.

Выраженное увеличение сопротивления дыхательных путей во время выдоха быстро приводит к переполнению легких воздухом. Грудная клетка остается растянутой с увеличенным переднезадним диаметром и расширенными межреберными промежутками, ее перкуторный звук усилен, диафрагма опущена.

При выраженной непроходимости в работу включаются вспомогательные мышцы, принимающие участие в процессе дыхания. Несмотря на то что втяжения на вдохе и участие дополнительных инспираторных мышц могут быть значительными, выдох затрудняется еще более. Мягкие ткани в областях над ключицами и межреберных промежутков часто выступают, резко сокращаются мышцы живота. При значительном нарушении вентиляции появляется одышка, в результате чего больной вынужден принимать положение сидя. В большинстве случаев у него ограничивается переносимость физических нагрузок, при выраженной обструкции он сидит или лежит, сконцентрировав все свое внимание только на дыхании. Цианоз свидетельствует о тяжелой непроходимости дыхательных путей и служит неблагоприятным прогностическим признаком.

На рентгенограмме выявляют повышенную прозрачность легочной ткани вследствие переполнения ее воздухом. Усиленный рисунок бронхов и сосудов может быть результатом скопления слизи, гипертрофии желез, воспаления и отека бронхиальных стенок или связан с перибронхиальными инфильтратами. Увеличение переднезаднего размера грудной клетки, уплощение диафрагмы и узкая удлиненная тень сердца свидетельствуют о переполнении легких воздухом.

10.3 ФУНКЦИЯ ДЫХАНИЯ И МЕХАНИЗМЫ ЗАЩИТЫ

К верхним дыхательным путям относятся полость носа, верхнечелюстные пазухи и гортань, к нижним — остальная часть системы дыхания, расположенная ниже гортани. Полость носа отличается относительно большой поверхностью и выстлана богатым сосудами мерцательным эпителием. К моменту, когда столб воздуха достигает бифуркации трахеи, уже около 75% его согревается и увлажняется. При выдохе тепло и слизь удаляются с потоком воздуха. Значительная фильтрация частиц, размер которых превышает 10—15 мкм, происходит за счет грубых волосков в носовых ходах, а большее количество частиц размером более 5 мкм прочно оседает на слизистой оболочке.

Гортань относительно узкий орган, окруженный хрящом. В связи с этим она достаточно суживается, в частности при воспалительных процессах у детей младшего возраста, так как развивающийся отек тканей быстро приводит к сужению ее просвета. Не-

проходимость этого участка дыхательных путей влияет преимущественно на процесс вдоха и вызывает инспираторный стридор.

Трахея и бронхи выстланы псевдомногослойным цилиндрическим мерцательным эпителием и небольшим числом бокаловидных клеток. Слизистые железы занимают приблизительно $\frac{1}{3}$ от толщины стенки и располагаются преимущественно между эпителиальным слоем и хрящом. Трахея поддерживается незамкнутым хрящевым кольцом, позади которого находится мышечная мембрана. Беспорядочно расположенные хрящевые пластинки создают каркас для бронхов, особенно в области бифуркации. Пластинки становятся все меньше и наконец исчезают в самых малых бронхах. Бокаловидные клетки и главным образом подслизистые железы вырабатывают секрет, слой которого толщиной 2—5 мкм покрывает реснички эпителия. Установлено, что в дыхательных путях взрослого человека продуцируется в день 100 мл слизи. Каждая клетка мерцательного эпителия снабжена примерно 275 ресничками, движения которых обеспечиваются функцией микроканалцев, расположенных в каждой ресничке. Последние сокращаются в окружающем их слое жидкости с частотой примерно 1000 раз в 1 мин, в результате чего слизистый слой продвигается по направлению к глотке со скоростью на уровне трахеи приблизительно 10 мм/мин. В респираторном отделе легкого клетки постепенно становятся цилиндрическими, а затем плоскими; мерцательный эпителий и бокаловидные клетки обычно отсутствуют.

Дальнейшее согревание (оставшиеся 25%) вдыхаемого воздуха и сопутствующее обязательное увлажнение его происходят в трахее и больших бронхах. Любая недостаточность функции увлажнения позволяет сухому воздуху достигнуть дистальных отделов дыхательных путей. Частицы размером 5—10 мкм оседают на слизистом слое трахеобронхиального отдела и только частицы в 1 мкм и менее достигают респираторных бронхиол и воздушной прослойки, в которых некоторые из них оседают, а многие удаляются с выдыхаемым воздухом.

Секрет в дыхательные пути продуцируется преимущественно слизистыми (гликопротеины) и серозными клетками подслизистых желез, высвобождаясь на поверхность эпителия, и бокаловидными и клетками Клара, специальными (секретирующими) клетками эпителия, покрывающего бронхи и бронхиолы; он поступает также из трансудата сосудистых пространств, альвеолярной жидкости, обеспечивающей присутствие фосфолипидов. В слизи содержится около 95% воды, 2% гликопротеина (муцин), 1% углеводов и менее 1% жиров, ДНК и другие субстанции.

Вслед за периодом новорожденности у ребенка по мере развития пор Кона (10—15 мкм) быстро устанавливается коллатеральная альвеолярная вентиляция. Эти поры обеспечивают прохождение газа из одной доли легкого в другую и, возможно, из одного сегмента в другой. Обнаружены также бронхиоларно-альвеолярные сообщения (около 30 мкм в диаметре), известные под

названием каналов Ламберта. Эти анатомические связи играют важную роль в предупреждении и отдалении времени появления ателектазов.

Дыхательные пути дистальнее гортани в норме стерильны. Защитные механизмы дыхательной системы включают в себя фильтрацию крупных частиц в верхних и мелких частиц в нижних дыхательных путях, согревание и увлажнение вдыхаемого воздуха, абсорбцию ядовитых паров и газов сосудистой сетью верхних дыхательных путей. Временная остановка дыхания, рефлексорное поверхностное дыхание, ларинго- или бронхоспазм ограничивают глубину проникновения и количество инородного вещества. Однако спазм или уменьшение глубины дыхания может способствовать лишь временной защите. Профилактика аспирации пищи, секрета и инородных тел обеспечивается неповрежденным механизмом глотания и закрытием надгортанника.

Клиренс

Частицы, осевшие в воздухопроводящих путях, удаляются в течение нескольких часов с помощью мерцательного эпителия, в то время как выведение частиц, достигших альвеол, занимает несколько дней или месяцев. В последнем случае они могут быть фагоцитированы альвеолярными макрофагами и удалены из легких мукоцилиарной системой; они могут попасть в интерстициальную ткань, из которой транспортируются лимфоцитами в регионарные лимфатические узлы или кровь. Некоторые частицы проникают в интерстиций, не подвергаясь фагоцитозу. Очищающая функция мерцательного эпителия может быть усилена кашлевыми толчками, при которых из воздухоносных путей удаляется избыток слизи под давлением до 300 мм рт. ст. при скорости тока воздуха 5—6 л/с. Слизь, выброшенная кашлевыми движениями, маленькими детьми обычно заглатывается.

Противомикробные механизмы защиты

Фагоцитоз и функция реснитчатого эпителия могут оказаться недостаточными при воздействии на них бактерий и вирусов. Дополнительные факторы включают в себя внутриклеточное уничтожение микроорганизмов и иммунный ответ, способствующий процессу фагоцитоза. Альвеолярные и кишечные макрофаги, производные моноцитов, составляют важный компонент защитной системы легких. Эти высокоактивные клетки содержат большое количество гидролаз, например лизоцим, фосфатазу и катепсин, способствующие перевариванию бактерий и нейтрализации вредных субстанций. Захват и уничтожение макрофагами живых организмов активизируются под влиянием опсонин и малых лимфоцитов. Секреторный иммуноглобулин А (IgA), образующийся в подслизистой оболочке плазматическими клетками, представляет собой основное антитело слизистого содержимого. Две молекулы IgA, объединяясь с полипептидом (секреторный компо-

неит), продуцируемым эпителием, образуют секреторный IgA, высокоустойчивый к перевариванию протеолитическими ферментами, высвобождающимися после лизиса бактерий и погибших клеток. IgA может нейтрализовать определенные вирусы и токсины и способствовать лизису бактерий. Несмотря на то что уровень его в сыворотке у младенцев остается низким, имеется ряд сообщений о том, что уровень секреторного IgA в легких достигает показателей взрослого организма уже в 1-й месяц жизни. IgA может предотвратить также проникновение антигенных субстанций через поверхность эпителия. При развитии воспаления легких в секрете кроме него можно обнаружить IgG и IgM.

Другие белки, например лизоцим, лактоферрин и интерферон, могут также выполнять защитную роль. Небольшая фракция антител дыхательной поверхности состоит из IgE, происхождение которого связывают с тучными клетками и который сконцентрирован в слизистой оболочке; он играет важную роль в механизме аллергических реакций.

Нарушение механизмов защиты

Фагоцитарная способность альвеолярных макрофагов и в большинстве случаев мукоцилиарный механизм могут быть нарушены под влиянием алкоголя, курения сигарет, гипоксемии, голодания, переохлаждения, лечения кортикостероидами, двуокиси азота, озона, высокой концентрации кислорода, наркотиков и некоторых газов, применяемых при наркозе. Антибактериальная активность макрофагов может снижаться при ацидозе, азотемии и недавно перенесенных острых вирусных инфекциях, особенно краснухи и гриппа. Токсическое воздействие на клетки эпителия оказывают бериллий, асбест, органическая пыль хлопка и сахарного тростника и такие газы, как серный, двуокись азота, озон, хлор, аммиак и табачный дым.

Мукоцилиарное очищение может снижаться под воздействием гипотермии, при введении морфина, кодеина и при гипотиреозе. Вдыхание сухого воздуха через рот, при затрудненном носовом дыхании или трахеостоме, недостаточно увлажненного кислорода может привести к высыханию слизистой оболочки и замедлению сокращений ресничек эпителия. Холодный воздух может вызвать раздражение слизистой оболочки трахеобронхиального пути.

Повреждение дыхательного эпителия может носить обратимый характер при рините, воспалении придаточных пазух носа, бронхите, бронхолите, острых респираторных инфекциях в условиях высокого загрязнения воздуха. Обратимо и отторжение эпителия при астме или воздействии некоторых раздражителей, бронхоспазме, отеке, застое крови и, возможно, при небольших изъязвлениях воздухоносных путей. Однако тяжелые формы изъязвлений и явления фиброза представляют собой серьезную патологию и приводят к необратимым повреждениям функции очищающего

механизма. К другим факторам, которые могут вызвать изменения метаболических процессов в легком или способствовать высвобождению им биологически активных субстанций, относятся гипервентиляция, альвеолярная гипоксия, легочная тромбоэмболия, отек легкого, аллергические реакции и определенные медикаментозные препараты, например салицилаты.

10.4. МЕТАБОЛИЧЕСКАЯ ФУНКЦИЯ

Легкое состоит из гетерогенной клеточной популяции, насчитывающей более 40 видов клеток. Специфическими для легкого служат пневмоциты I и II типов, альвеолярные макрофаги и клетки Клара. Оно может синтезировать липиды и белки, в том числе гликопротеины, секреторные антитела, интерферон, протеолитические и фибринолитические ферменты и активаторы, коллаген и эластин. Тканевые факторы, например тромбопластин, обнаруживаются в легком в более высокой концентрации, чем в любом другом органе. Мегакариоциты также концентрируются в нем.

Поскольку в легком находится единственное капиллярное ложе, через которое в норме должен проходить весь поток крови, капиллярная циркуляция в нем отличается идеальной позицией, чтобы оказывать контролирующее влияние на циркуляцию сосудодобивных гормонов (табл. 10—1). Ангиотензин II, который

Таблица 10—1. Биологически активные субстанции и легкое

Субстанции, секретируемые и/или высвобождаемые клетками легкого
Гистамин
Медленно реагирующая субстанция анафилактической реакции
Эозинофильный хемотаксический фактор
Фактор агрегации тромбоцитов
Простагландины E и F
Ангиотензин II
Брадикинин, каллидин
Серотонин
Эндокринные субстанции?
Субстанции, разрушающиеся при прохождении через сосуды легкого
Ангиотензин I (80% от общего количества)
Серотонин (65—95% от общего количества)
Простагландины E и F (92% от общего количества)
Брадикинин (80% от общего количества)
Норадреналин (20—40% от общего количества)

почти в 50 раз более активен, чем его предшественник, образуется из ангиотензина I в процессе его однократного прохождения через легочный кровоток. Другие сосудодобивные субстанции, в том числе серотонин, брадикинин, АТФ и простагландины E₁, E₂ и F₂, почти полностью удаляются или инактивируются при однократном прохождении через сосуды легких, в то время, как адреналин, простагландины A и A₂, ангиотензин II и вазопрессин мо-

гут разрушаться лишь в минимальном количестве. Норадреналин и гистамин поглощаются умеренно. Недостаточная инактивация или периодическое высвобождение активных субстанций, таких, как серотонин, брадикинин, гистамин и др., может играть важную роль в патогенезе некоторых болезней легких или опосредовании вторичных эффектов.

Список литературы

- Fishman A. P.* Non-respiratory functions of the lung. *Chest*, 1974, 72—84.
Fishman A. P., Pietra G. G. Handling of bioactive materials by the lung. — *N. Engl. J. Med.*, 1974, 291:884.
Green G. M. In defense of the lung. — *Am. Rev. Resp. Dis.*, 1970, 102:691.
Kendig E. L. (ed.) Disorders of the Respiratory Tract in Children. — Philadelphia: W. B. Saunders, 1977.
Loosli C. G., Potter E. L. Pre- and post-natal development of the respiratory portion of the human lung. — *Am. Rev. Resp. Dis.*, 1959, 80 (suppl): 5.
Lough M. D., Doershuk C. F., Stern R. C. (eds.). Pediatric Respiratory Therapy. — Chicago: Year Book Medical Publishers, 1979.
Proctor D. F. The upper airways. 1. Nasal physiology and defense of the lungs. — *Am. Rev. Resp. Dis.*, 1977, 115:97.
Said S. I. The lung as a metabolic organ. — *N. Engl. J. Med.*, 1968, 279:1330.
Said S. I. The lung in relation to vasoactive hormones. — *Fed. Proc.*, 1973, 32:1972.
Scarpelli M. (ed.). Pulmonary Physiology of the Fetus, Newborn and Child. — Philadelphia: Lea and Febiger, 1975.
Thurlbeck W. M. Postnatal growth and development of the lung. — *Am. Rev. Resp. Dis.*, 1975, 111:803.

10.5. ФУНКЦИИ ЛЕГКИХ

См. также раздел 12.14.

Вентиляция. В норме вентиляция обеспечивает поддержание уровней кислорода, углекислого газа и pH артериальной крови. Альвеолярно-капиллярная мембрана по своей структуре настолько тонка, что в норме отсутствуют видимые различия в напряжении кислорода в альвеолярном газе и венозной крови легких или в напряжении углекислого газа в артериальной крови и альвеолах. На уровне моря напряжение кислорода в окружающем относительно сухом воздухе составляет примерно 150 мм рт. ст.; оно снижается в альвеолах до 100—115 мм рт. ст. частично в связи с присутствием в них углекислого газа и водяных паров (рис. 10—2). В норме парциальное давление кислорода в аорте (P_{aO_2}) на уровне моря составляет 90—100 мм рт. ст., а углекислого газа (P_{aCO_2}) — около 38—42 мм рт. ст. Незначительное дальнейшее снижение P_{O_2} (4—5 мм рт. ст.) между альвеолами и артериальной кровью связано с диффузией и шунтированием из системы бронхиальных артерий и коронарных вен. Считают, что гиповентиляция (или гиперкапния) наступает при уровне P_{aCO_2} выше 45 мм рт. ст., а гиповентиляция (гипокапния) — ниже 35 мм рт. ст.

Рис. 10—2. Парциальное давление кислорода, углекислого газа, водяных паров и азота в окружающем воздухе и организме человека над уровнем моря.

Парциальное давление составляет 760 мм рт. ст.

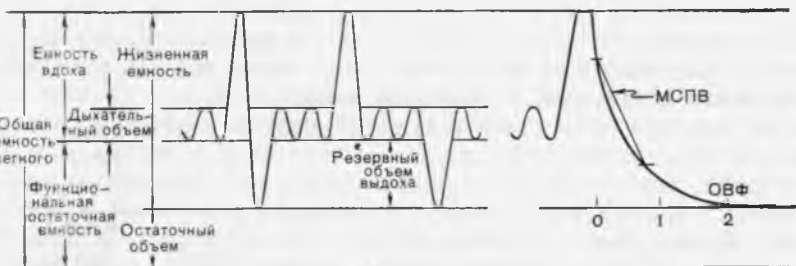



Рис. 10—3. Объемы и форсированная жизненная емкость легких.

МСПВ — максимальная скорость потока воздуха в середине выдоха, т. е. средней скорости потока, рассчитанная над средней частью форсированного выдоха; ОВФ — объем воздуха при форсированном выдохе за единицу времени, например за 1 с (в норме воздух почти полностью выдыхается за 3 с, но этот процесс замедляется при явлениях непроходимости) (из: *Doershuk C. F., Lough M. D. — In: Pediatric respiratory Therapy/Eds. M. D. Lough, C. F. Doershuk, R. C. Stem. — С разрешения Year Book Medical Publishers, Chicago, 1974.*)

Соотношение вентиляции—перфузия. Для легкого в целом отношение альвеолярной вентиляции в покое ($V_A=4$ л/мин) к легочной перфузии ($Q=5$ л/мин) составляет 0,8. Однако кривая вентилируемого воздуха не следует равномерно за кривой распределения кровотока в легком. В положении человека стоя верхушки легких вентилируются недостаточно по отношению к их объему и еще в большей степени недостаточно перфузируются (увеличение соотношения V_A/Q), чем основания легких, получающие пропорционально больше крови, чем вентилируемого воздуха (низкое соотношение V_A/Q). При заболеваниях это состояние может заметно нарушаться таким образом, что регионарный дисбаланс приведет к раннему снижению P_{aO_2} . В то же время минимальная суммарная гипервентиляция в альвеолах может поддерживать P_{CO_2} в пределах нормы или на незначительно сниженном

уровне еще в течение длительного времени вследствие более легкой диффузии этого газа через альвеолы.

Причины гипоксемии. Нарушение соотношения вентиляция—перфузия относится к наиболее частой причине артериальной гипоксемии. Шунты (внутрисердечные или внутрилегочные), изменения диффузии и в первую очередь гиповентиляции (например, вследствие угнетения функции ЦНС, обструкции верхних дыхательных путей или нарушение нервно-мышечной проводимости) также способствуют развитию артериальной гипоксемии. Первичная гиповентиляция проявляется в параллельной гиперкапнии; однако три другие причины гипоксемии приводят к гиперкапнии только в поздние сроки болезни, когда суммарная альвеолярная вентиляция снижена до такой степени, что уровень углекислого газа начинает превышать 45—50 мм рт. ст.

Объемы легких. На рис. 10—3 в виде диаграммы представлена стандартная терминология и разные компоненты объемов легких.

При каждом вдохе часть воздуха продвигается, а часть, так называемый остаточный объем (ОО), в интактном легком остается. Большую часть компонентов легочного объема измеряют в состоянии покоя при неглубоком выдохе, когда сократительные силы уравновешены силами грудной клетки, стремящимися растянуть ее и легкие. Объем газа, остающийся в легких при этих условиях, характеризует их функциональную остаточную емкость (ФОЕ), включающую в себя выдыхаемый резервный и остаточный объемы (соответственно ВРО и ОО). В норме ФОЕ составляет около 50% от общего объема легких (ООЛ), а ОО приблизительно 25% от ООЛ, несколько увеличиваясь с возрастом. У взрослого человека среднего телосложения объем дыхательного воздуха равен приблизительно 500 мл. Около $\frac{2}{3}$ каждого дыхательного объема поступает в альвеолы и $\frac{1}{3}$ остается в воздухопроводящих путях (анатомическое мертвое пространство).

Объем и скорость тока воздуха измеряют с помощью спирометра или системы, интегрирующей ток через флуометр или пневмотахометр. Функциональная остаточная емкость измеряется с помощью метода разведения гелия в закрытой системе, открытого метода вымывания азота или с использованием общей бодиплетизмографии для определения объема внутригрудного газа. Остаточный объем и ООЛ рассчитывают исходя из спирометрических данных и ФОЕ. Например, $ОО = ФОЕ - ВРО$ и $ООЛ = ФОЕ + ЕВ$ (емкость вдоха). Объемы легких меняются при изменении положения тела и заболеваниях.

Функциональные легочные пробы обычно не позволяют выявить этиологию заболевания, за исключением, возможно, случаев, когда о бронхоспазме или бронхиальной астме можно судить по обратимости симптоматики под влиянием бронходилататоров. Эти пробы скорее дают возможность определить две основные категории нарушения функции легких: закупорку и сужение дыхательных путей. Картина обструкции, чаще встречающаяся при

болезнях детского возраста, включает в себя утрату жизненной емкости, преимущественно ВРО на фоне повышения ФОЕ. Суммарный эффект этих нарушений проявляется в более выраженном увеличении ОО, чем ФОЕ. Общий объем легких обычно до некоторой степени увеличивается при обструктивных заболеваниях, а соотношение ОО/ООЛ при этом повышается еще более. Скорость тока, как правило, снижается. Наиболее частыми причинами, приводящими к развитию обструкции у детей, служат бронхиты, бронхиальная астма и муковисцидоз.

Типичная картина сужения заключается в снижении жизненной и общей емкостей легких, в то время как скорость тока воздуха остается относительно стабильной, пока ОО и ООЛ не достигнут уровня ниже 50% от принятой нормы. Незначительное снижение ОО приводит к очевидному увеличению соотношения ОО/ООЛ, что свидетельствует об обструкции. Если снижен ООЛ, не следует пытаться объяснить соотношение ОО/ООЛ. Любые условия, вызывающие повышение ригидности грудной клетки или легких, деформацию позвоночника, нарушение функции дыхательных мышц, а также факторы, приводящие к снижению объема легких (опухоль, гидро- или пневмоторакс) обуславливают сужение дыхательных путей. К самым частым причинам сужения их у детей относятся кифосколиоз и нервно-мышечные нарушения. При муковисцидозе, активной форме туберкулеза и астматическом бронхите могут сочетаться элементы обструкции и сужения.

Объем и емкость легких увеличиваются по мере роста тела, и у здорового ребенка с нормальным физическим развитием их лучше всего сопоставлять с размером тела, а именно, его длиной (в положении лежа у грудных детей и детей раннего возраста) и высотой (в положении стоя у лиц более старшего возраста). В норме показатели легочных объемов и емкостей широко варьируют — до $\pm 20\%$; кроме того, при неоднократном измерении их у одного и того же лица разница в получаемых результатах может составлять 5%.

Механика дыхания

К механическим факторам, участвующим в процессе расширения легкого, относятся: 1) сопротивление току воздуха или динамические свойства, т. е. сопротивление воздухоносных путей и тканевое вязкостное сопротивление, вместе составляющие общее легочное сопротивление; 2) эластические или статические свойства, выражающиеся как растяжимость. Для определения динамических сил необходимо измерять как поток воздуха, так и давление, а для определения статических сил дыхания — как объем, так и давление.

Скорость тока воздуха измеряют с целью оценки сопротивления дыхательных путей, поскольку разные отделы легкого расширяются или сокращаются с неодинаковой скоростью. Сопротив-

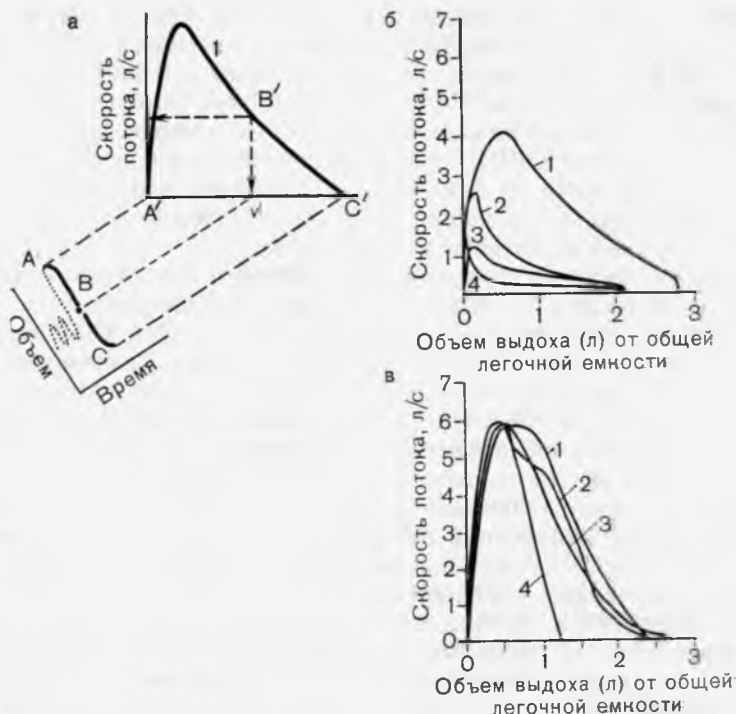


Рис. 10—4. Кривые поток — объем (1, 2, 3, 4) в норме, при обструктивных болезнях легких и фибринозных изменениях легочной ткани.

В норме (а) выдох начинается на высоте заполнения легких воздухом (точка А') и продолжается (А'В') до момента форсированного выдоха (точка С'). Скорость потока при данном объеме легкого можно определить по тангенсу в любой точке спирограммы. Такие измерения служат источником ошибок. В противоположность этому скорость потока при том же объеме легкого можно прочитать непосредственно в точке В кривой объем—поток. Кривые при обструктивных болезнях легких (б) были получены у больных одного пола и роста примерно с одинаковой форсированной жизненной емкостью. Чем тяжелее заболевание, тем более выгнутой в сторону оси объемов становится кривая. Универсальной находкой служит внезапное уменьшение потока (4) вскоре после начала выдоха. Феномен наблюдается даже при низком внутригрудном давлении. При фиброзе легочной паренхимы (в) кривые характеризуются высоким пиком скорости потока и малой форсированной жизненной емкостью. При заметном снижении жизненной емкости отчетливо видна высокая заостренная кривая (4) (из: Lord G. P. et al.: Am. J. Med., 1969, 46:73). V — объем выдоха (в литрах) от общей емкости легких.

ление контролируют путем измерения объема форсированного выдоха (ОФВ), скорости выдыхаемого потока в соответствии с кривой максимального объема выдыхаемого воздуха (МОВВ); (см. раздел 10.19 и рис. 10—4) и максимальной дыхательной емкостью (МДЕ) или максимальной произвольной вентилиацией (МПВ). Результаты этих проб зависят от размера или степени переполнения воздухом легкого, их нельзя использовать для оценки сопротивления, поскольку они включают в себя и данные о растяжимости. Средняя скорость потока, измеряемая в литрах в 1 с и подсчитанная над средней точкой кривой ОФВ, большое значение имеет при ранних стадиях обструктивных заболеваний.

Детерминантами сопротивления дыхательных путей (СДП) во время обычно преобладающего в них ламинарного потока при обычном дыхании служат вязкость газа, длина и радиус бронхов и бронхиол. Поскольку просвет дыхательных путей изменяется при увеличении или уменьшении размеров легкого, СДП обратно пропорционально его объему. Несмотря на то что в самых мелких воздухоносных путях создается самое высокое сопротивление, огромное увеличение общей площади поперечного сечения дыхательных путей по направлению к периферии означает, что в периферических путях создается лишь около 20% от общего сопротивления, и можно предполагать, что СДП в них играет важную роль только у детей в возрасте до 4—5 лет. Таким образом, тяжелопротекающее заболевание периферических дыхательных путей может иметь место до того, как появятся заметные изменения СДП.

Эластические свойства органов дыхания — **растяжимость** — выражаются соотношением объем — давление (см водн. ст.). Поскольку измерение давления связано с введением баллона в пищевод, у детей растяжимость легких определяют нечасто. У грудных детей они менее растяжимы, чем у более старших и подростков, но если иметь в виду влияние размера легких при ФОЕ (специфическая растяжимость), различий не отмечают. При заболеваниях изменение эластичности легкого и поверхностные характеристики, участки ателектазов или уплотнений, а также повышенное СДП могут привести к изменению соотношения давление — объем легкого.

Работа дыхания. Работа дыхания требует энергетических затрат, чтобы преодолеть инерцию, поверхностно-активные силы, сопротивление току воздуха, эластическое и тканевое вязкостное сопротивление. Обычно частота и глубина дыхания сбалансированы так, что альвеолярная вентиляция поддерживается на минимальном уровне общей работы дыхания. Оказалось, что на нее у здоровых детей всех возрастных групп затрачивается около 1% от общего основного обмена.

Диффузия. Диффузия кислорода и углекислого газа зависит от толщины альвеолярно-капиллярной мембраны, времени прохождения их через капилляры, поглощения кислорода кровью и общей площади поверхности капиллярного русла по отношению к площади альвеолярной мембраны. Вследствие высокой диффузионной активности углекислого газа, в 20 раз превышающей активность кислорода, уровень его редко изменяется при нарушении процесса диффузии. При снижении уровня вдыхаемого кислорода до 14% артериальная гипоксемия усиливается. Ее можно скорректировать вдыханием 100% кислорода. Диффузионная способность легкого (ДСЛ), измеряемая с применением карбона монооксида, служит показателем структуры и функции его. У детей первичные нарушения диффузии встречаются редко, но они могут развиваться при состояниях, приводящих к диффузному интерстициальному фиброзу.

Газовый состав артериальной крови. При первичной гиповентиляции, обусловленной, например, угнетением функции ЦНС или мышечным параличом, артериальное P_{O_2} снижается параллельно повышению P_{aCO_2} . Нарушение диффузии, шунтирование и особенно несоответствие звена вентиляция—перфузия, встречающиеся при бронхиальной астме, бронхиолите и муковисцидозе, также сопровождаются артериальной гипоксемией. Снижение P_{aO_2} относится к самым ранним признакам, при которых оно, как правило, обуславливается общим увеличением вентиляции. При общей альвеолярной гиповентиляции P_{aCO_2} нормализуется. Впоследствии уровень его выше 45—50 мм рт. ст. свидетельствует о дыхательной недостаточности.

Остро наступающая дыхательная недостаточность приводит к повышению P_{aCO_2} и снижению pH; уровень гидрокарбоната (HCO_3^-) остается в пределах нормы. Если функция почек в течение 1—2 дней компенсируется накоплением HCO_3^- , то pH нормализуется и развивается компенсаторный дыхательный ацидоз. При усилении в дальнейшем вентиляции легких уровень углекислого газа снижается и вновь начинается медленно снижаться уровень HCO_3^- , что приводит к метаболическому алкалозу, продолжающемуся в течение нескольких дней.

Список литературы

- Bates D. V., Macklem P. T., Christie R. V. (eds.) *Respiratory Function in Disease*. — Philadelphia: W. B. Saunders, 1971.
- Briscoe W. A., Dubois A. B. The relationship between airway resistance, airway conductance, and lung volume in subjects of different ages and body size.— *J. Clin. Invest.*, 1958, 37:1279.
- Comroe J. H. et al. (eds.) *The Lung*. — Chicago: Year Book Medical Publishers, 1962.
- Comroe J. H. *Physiology of Respiration*. — Chicago: Year Book Medical Publishers, 1965.
- DeMuth G. R., Howatt W. F., Hill G. The growth of lung function. — *Pediatrics*, 1965, 35:162.
- Doershuk C. F., Lough M. D. Pulmonary function testing and interpretation. — In: *Pediatric Respiratory Therapy*/Eds. M. D. Lough, C. F. Doershuk, R. C. Stern. — Chicago: Year Book Medical Publishers, 1979.
- Lord G. P. et al. Flow-volume curves in lung disease. — *Am. J. Med.*, 1969, 46: 73.
- Murray J. F. *The Normal Lung*. — Philadelphia: W. B. Saunders, 1976.
- Nelson N. M. Neonatal pulmonary function. — *Pediatr. Clin. N. Am.*, 1966, 13: 769.
- West J. B. *Respiratory Physiology*. — Baltimore: Williams and Wilkins. 1974.

10.6. РЕГУЛЯЦИЯ ПРОЦЕССОВ ДЫХАНИЯ

Центральная нервная система. Координация дыхания происходит в стволе мозга при участии двух компонентов моста и двух компонентов продолговатого мозга, составляющих дыхательный центр. Сознательный контроль может осуществляться корой го-

ловного мозга (кашель, чиханье, разговор, крик, смех, задержка дыхания и произвольная гипервентиляция).

Врожденная ритмичность функции центра продолговатого мозга объясняется взаимосвязью его компонентов, ответственных за вдох и выдох, что проявляется во взаимном торможении их с преобладанием компонентов вдоха. Неспецифические раздражители, например боль, холод и другие проявления активности соседних, не связанных с дыханием, отделов нервной системы, возможно, способствуют поддержанию местной ритмичности этого. По-видимому, продолговатый мозг находится под модулирующим воздействием двух компонентов моста — апнейстического и пневмотаксического и афферентных волокон блуждающего нерва; от него отходят волокна и в область моста. Апнейстический компонент, локализованный в средней и хвостовой частях моста, обладает респираторной активностью, которая может подавляться пневмотаксическим компонентом или афферентными волокнами блуждающего нерва. Пневмотаксическая зона, локализующаяся в верхних отделах моста, тормозит дыхательную активность ниже лежащих компонентов через апнейстический компонент или непосредственно воздействуя на область продолговатого мозга.

Вентиляция легких. Врожденная ритмичность функции сетчатого образования в области дыхательного центра в продолговатом мозге поддерживается воздействием со стороны моста и двумя механизмами обратной связи. Скоординированное систематическое взаимодействие последних обеспечивает регуляцию вентиляции легких и оптимальный уровень дыхания при любом состоянии метаболизма. Эти механизмы обратной связи включают в себя проприоцептивные рефлексy со стенки грудной клетки и легких и гуморальную систему (H^+ , Pa_{O_2} и Pa_{CO_2}).

Многочисленные проприоцептивные рефлексy воздействуют на дыхание в основном через афферентные пути, проходящие в составе блуждающего нерва. Согласно рефлексу Геринга — Брейера, импульсы, возникающие при растяжении легких или дыхательных путей, тормозят вдох, воздействуя на апнейстический компонент моста. Парадоксальный рефлекс с рецепторов зон Гедда, локализующихся в легочной паренхиме, стимулирует вдох (но не первый вдох новорожденного) при неактивном состоянии блуждающего нерва. Рефлекс дефляции увеличивает силу и частоту дыхательных движений, так как легкие спадаются под контролем рецепторов, локализованных в бронхиолах и бронхах; при неизменном дыхании этот механизм не функционирует. Афферентная (гамма) система мышечных веретен влияет на возбудимость местных спинальных двигательных нейронов, воздействуя таким образом на тонус и силу дыхательных мышц, и может играть важную роль в произвольном контроле за последними при таком физиологическом акте, как речь. Изменение легочного и системного артериального давления, механические стимулы, исходящие из верхних дыхательных путей, химические раздра-

жители, воздействующие на нижние дыхательные пути, присутствие таких субстанций, как серотонин или антигистаминные вещества, также влияют на вентиляцию.

Как периферические, так и центральные хеморецепторы чувствительны к химическому составу крови и, таким образом, влияют на активность дыхательного центра. К периферическим относятся каротидные тельца, расположенные у бифуркации общей сонной артерии и получающие иннервацию от языкоглоточного нерва, и аортальное тельце, обнаруженное у нисходящей дуги аорты и иннервируемое блуждающим нервом. Гипоксемия (снижение P_{aO_2}) служит мощным стимулом их и приводит к увеличению частоты и глубины дыхания. Гиперкапния и ацидоз усиливают реакцию этих телец на гипоксемию. Центральные хеморецепторы локализируются в вентролатеральных отделах продолговатого мозга и стимулируют вентиляцию в ответ на местные изменения рН, вызванные повышением P_{aCO_2} .

У больных, страдающих гиповентиляцией, вызванной ожирением (синдром Пиквика), а также с гипотиреозом, истощенных лиц и больных с синдромом Райли—Дея (семейная дисфункция вегетативной нервной системы), в отличие от здоровых может быть снижена чувствительность к изменениям P_{aCO_2} и P_{aO_2} , вероятно, вследствие центрального дефекта и других хеморецепторов и сетчатого образования. У атлетов также снижена реакция на гипоксию; могут встречаться случаи семейной сниженной реакции на повышение P_{aCO_2} . В противоположность этому в последнем случае она усиливается у беременных и в фазу желтого тела менструального цикла вследствие повышения уровня прогестерона. Прогестерон, введенный здоровому мужчине, также способствует развитию гипервентиляции за счет повышения чувствительности к углекислому газу.

Дыхание у плода и новорожденного см. в разделе 7.

Карл Ф. Доршук (Carl F. Doershuk)

Список литературы

- Cherniak N. S.* The clinical assessment of the chemical regulation of ventilation. — Chest, 1976, 70:274.
- Chenick V.* (ed.). Onset and control of fetal and neonatal respiration. — Semin. Perinatol., 1977, 1:321.
- Cunningham D. J. C., Lloyd B. B.* (eds.). The regulation of human respiration. — In: Proceedings of the J. S. Haldane Centenary Symposium. — Philadelphia: F. A. Davis, 1963.
- Davis J. N.* Spinal control. — In: The Respiratory Muscles/Eds. E. J. M. Campbell, E. Agostoni, J. N. Davis. — Philadelphia: W. B. Saunders, 1970.
- Dejours P.* Chemoreflexes in breathing. — Physiol. Rev., 1962, 42:335.
- Dejours P.* Respiration. — New York: Oxford University Press, 1966.
- Mitchell R. A., Berger A. J.* Neural regulation of respiration. — Am. Rev. Resp. Dis., 1975, 111:206.
- Negus V.* The Biology of Respiration. — Baltimore: Williams and Wilkins, 1965.
- Severinghaus J. W.* Chemical regulation of ventilation: Who needs it? — N. Engl. J. Med., 1976, 295:895.

Slonim N. B., Hamilton L. W. Respiratory Physiology. — St. Louis: C. V. Mosby, 1976.

Wang S. C., Nagel S. H. General organization of central respiratory mechanisms.—In: Handbook of Physiology.—Vol. 1.—Eds. W. O. Fenn, H. Rahn.—Washington D. C.: American Physiologic Society, 1964.

ДИАГНОСТИЧЕСКИЕ МЕТОДЫ ИССЛЕДОВАНИЯ ПРИ БОЛЕЗНЯХ ЛЕГКИХ

10.7. РЕНТГЕНО- И РАДИОЛОГИЧЕСКИЕ МЕТОДЫ

Одним из наиболее информативных диагностических методов, доступных для педиатра, служит рентгенография. Однако рентгенограмма, полученная при недостаточно строгом соблюдении техники и ошибочно интерпретированная, может обусловить ошибочный диагноз. Для максимального уменьшения времени облучения необходимо придать больному соответствующее положение и использовать защитные приспособления; кроме того, пленку следует помещать непосредственно над обследуемым участком тела. Рентгенографию по возможности производят в специализированном отделении. Пленка должна тесно соприкасаться с областью, представляющей наибольший интерес, больной должен находиться в правильной позиции и при необходимости иммобилизован. Время экспозиции должно быть коротким, чтобы свести к минимуму артефакты от движения, особенно при обследовании маленьких детей.

Рентгенография грудной клетки. В большинстве случаев бывает необходимо получить изображение грудной клетки в задне-передней и боковой проекциях при вертикальном положении больного и глубоком вдохе. Данные рентгенограмм, полученных в момент выдоха больного, неопытным специалистом трактуются ошибочно как легочные инфильтраты или другие виды патологии. При сравнении снимков, сделанных на вдохе и выдохе, можно выявить смещение средостения, что помогает в диагностике возможной непроходимости бронхов (например, при инородном теле), однако к более информативным методам относится флюороскопия. При подозрении на выпот в плевральную полость рентгенографическое обследование проводят при положении больного лежа. Рентгенограммы при этом трудны для расшифровки, если свободная жидкость находится как в плевральной полости, так и за ней. Косые проекции могут помочь в оценке состояния корня легкого и зоны, локализующейся позади сердца, в то время как верхушки легкого более четко видны в лордотической позиции больного.

Томография. Этот вид исследования может быть показан для детального изучения специфических изменений корня легкого. Однако при этом продолжительность действия рентгеновских лучей большая, чем при обычной рентгенографии, и требуется полное согласие на него больного. Компьютерная томография

грудной клетки более ценна для диагностики болезней органов средостения, чем паренхимы легкого.

Рентгенография органов шеи в боковой проекции. Боковые проекции при рентгенографии области шеи могут предоставить неоценимую информацию о непроходимости верхних дыхательных путей, особенно о состоянии заглоточного пространства и областей над голосовой щелью и под ней. Для правильной расшифровки снимков очень важно знать фазу процесса дыхания, в которую произведена рентгенография. Больных с непроходимостью дыхательных путей отправляют в специализированное отделение только под присмотром врача.

Ксерография. Этот метод позволяет выяснить детали строения мягких тканей, но к нему не следует прибегать в повседневной практике вследствие использования высоких доз облучения (особенно при исследовании щитовидной железы).

Рентгенография полости носа и придаточных пазух. Она показана при подозрении на патологию этих отделов. В связи с малыми размерами и медленным развитием лобных и верхнечелюстных пазух у детей рентгеноскопическое исследование менее информативно, чем рентгенографическое. У них, как правило, нет необходимости обследовать носовые ходы; чаще всего это требуется для диагностики обструкции их у новорожденных при подозрении на опухоль или инородное тело. Введение небольшого количества бария или другого жидкого контрастного вещества может облегчить выявление стеноза или атрезии хоан.

Флюороскопия. Этот метод исследования с получением усиленного изображения позволяет значительно уменьшить время облучения больного при проведении динамического наблюдения. Флюороскопия особенно ценна для диагностики стридора и патологических движений диафрагмы и средостения. Под ее контролем выполняют многочисленные процедуры, например аспирацию с помощью иглы или биопсию поверхностно расположенных тканей. Видеоманитофонная запись не увеличивает времени воздействия на больного рентгеновских лучей (преимущество ее перед кинорентгенографией) и может даже способствовать уменьшению его, что позволяет детально изучать область повреждения путем «повторного проигрывания».

Методы исследований с помощью контрастных веществ. Введение бария внутрь показано больным рецидивирующей пневмонией, со стойким кашлем неустановленной этиологии и стридором или свистящим дыханием. Больной должен глотать барий под контролем рентгеноскопии, при этом необходимо изготовить прицельные рентгенограммы. При исследовании Н-образного трахеально-пищеводного свища этого бывает недостаточно и появляется необходимость ввести барий через катетер в разные участки пищевода. При этом контрастное вещество может пройти через узкий свищевой ход, не определяемый другими методами. При подозрении на атрезию пищевода в него вводят не более 0,5 мл бария с помощью мягкого катетера и с большой осторожностью,

для того чтобы избежать аспирации в трахею. Исследование с использованием бариевой кашицы проводят также с целью диагностики нарушений акта глотания и желудочно-пищеводного рефлюкса; каждая из этих аномалий может привести к аспирации пищи и рецидивирующей пневмонии.

Бронхография. Воздушная среда обычно недостаточно контрастна для того, чтобы получить изображение дыхательных путей меньшего диаметра, чем основные бронхи I порядка, за исключением случаев уплотнения паренхиматозной ткани. Исследовать мелкие бронхи можно, вводя контрастное вещество непосредственно в воздухоносные пути. У маленьких детей бронхографию производят обычно с помощью эндотрахеальной трубки под наркозом. У более старших детей и взрослых можно ограничиться введением седативных средств и анестетиков местного действия. Контрастное вещество вводят в дыхательные пути через носовый катетер, эндотрахеальную трубку или фиброскопический бронхоскоп. Следует помнить о том, что необходимое количество вещества должно лишь покрыть (но не заполнить!) дыхательные пути. Процедуру выполняют под контролем рентгеноскопии с тем, чтобы барий был введен в исследуемый участок и в нужном количестве. В общем бронхография показана лишь в тех случаях, когда предполагается операция на легких. К специфическим показаниям относятся рецидивы кровохарканья и пневмонии, хронический кашель с выделением мокроты, бронхоэктатическая болезнь, устойчивая к воздействию лекарственных средств.

Легочная артериография. Этот метод исследования показан для детальной оценки васкуляризации легких и может оказать помощь в диагностике подозреваемых врожденных аномалий, например агенезии доли, односторонней сверхпрозрачности легкого, сосудистых колец и в некоторых случаях плотных или кистозных поражений.

Аортография. Она может быть произведена с целью определения состояния системного (бронхиального) легочного кровообращения, особенно при подозрении на секвестрацию легких. Несмотря на то что в большинстве случаев кровохарканье связано с повреждением бронхиальных артерий, артериография их редко помогает в диагностике или лечении внутрилегочного кровотечения у детей.

Пневмоперитонеум, пневмоторакс. В некоторых случаях может потребоваться введение небольшого количества воздуха в плевральную или брюшную полость, чтобы создать контрастность и таким образом подчеркнуть границы диафрагмы и плевры, например при диагностике диафрагмальной эвентрации. Воздух быстро всасывается и не вызывает функциональных нарушений.

Радиологическое сканирование легких. При обычном сканировании внутривенно вводят вещество (макроагрегат альбумина человеческой сыворотки), которое может абсорбироваться легочными капиллярами. Распределение радиоактивного вещества происходит пропорционально легочному капиллярному

кровотоку и позволяет выявить эмболию сосудов и врожденные дефекты сердечно-сосудистой системы или легких. Остро наступившие изменения в распределении легочной перфузии могут отражать нарушения вентиляции.

Легочную вентиляцию можно определить после вдыхания радиоактивного газа, например, ксенона-133. Ценным методом определения как перфузии, так и вентиляции легких служит введение его в изотоническом растворе хлорида натрия с последующим продолжительным периодом регистрации скорости появления и исчезновения в разных участках легочной ткани. Появление ксенона вскоре после инъекции отражает состояние перфузии, в то время как скорость вымывания его в процессе дыхания — состояние вентиляции.

10.8. ЭНДОСКОПИЧЕСКИЕ МЕТОДЫ

Ларингоскопия. Довольно часто возникает необходимость в непосредственном исследовании голосовой щели с целью диагностики стридора или местных аномалий. У грудных детей и детей раннего возраста прямую ларингоскопию выполняют под наркозом. К непрямой (с помощью зеркала) ларингоскопии прибегают при обследовании детей более старшего возраста и взрослых, но ее редко удается осуществить у грудных детей. Новейший метод прямой ларингоскопии, который можно проводить под местной анестезией и на фоне введения мягкодействующих седативных средств, состоит в том, что гибкий фиброскопический бронхоскоп небольшого диаметра вводят через носовой ход; это позволяет изучить состояние голосовой щели без анатомических смещений, которые могут быть вызваны клинком ларингоскопа. К тому же процедура не вызывает неприятных ощущений у больного. Этот метод особенно ценен при определении функции гортани и верхних дыхательных путей.

Бронхоскопия. К показаниям для проведения бронхоскопии относятся рецидивирующая пневмония или ателектазы, предполагаемое инородное тело, стойкое свистящее дыхание нераспознанной этиологии и инфильтраты, кровохарканье и подозрение на врожденные аномалии или опухолевые образования. К ее помощи прибегают для визуального обследования, биопсии опухолевых образований или чрезбронхиальной биопсии легких, а также с целью получения слизи для бактериологического и микроскопического исследований. В клинике ее применяют при удалении инородных тел и пробок слизи, туалете бронхов и бронхолегочном лаваже. При массивном легочном кровотечении, удалении инородного тела или других оперативных вмешательствах используют бронхоскоп с открытой трубкой. В настоящее время доступны гибкие фиброскопические бронхоскопы небольших размеров, применяемые с диагностическими (иногда с лечебными) целями у детей раннего возраста; к их преимуществам относятся простота введения, большой периферический объем действия, меньшая

частота осложнений и возможность избежать наркоза. Последние достижения в области разработки высокоразрешающих оптических трубок небольшого диаметра со стеклянными стержнями также позволили значительно усовершенствовать бронхоскопы, применяемые в педиатрии.

Осложнения при бронхоскопии зависят от используемых инструментов и метода. Чаще всего встречаются проходящая гипоксия, сердечная аритмия, ларинго- и бронхоспазм, могут развиваться инфекция, кровотечение, пневмомедиастинум или пневмоторакс. После применения бронхоскопа с открытой трубкой за больным необходимо внимательно наблюдать, так как у него может произойти обструкция дыхательных путей в результате травмы тканей ниже голосовой щели. Это осложнение редко встречается после введения гибкого бронхоскопа, что связано с его относительно небольшими размерами. При развившемся после бронхоскопии крупе больному вводят кислород, аэрозоли, в состав которых входят сосудосуживающие средства (адреналин с добавлением виноградной кислоты) и при необходимости — кортикостероиды.

10.9. ТОРАКОЦЕНТЕЗ

Жидкость из плевральной полости в диагностических или терапевтических целях может быть удалена при пункции иглой. Место для пункции выбирают с учетом того, чтобы получить максимальное количество жидкости и свести к минимуму возможные осложнения. Процедура обычно выполняется в положении больного сидя. Прокол чаще всего осуществляют в нижней части 7-го или 8-го межреберного промежутка по средней или задней подмышечной линии. Вначале проводят местную анестезию, вводя иглу 22-го калибра длиной около 4 см непосредственно над границей ребра, для того чтобы избежать повреждения нервно-сосудистого сплетения. Судить о том, что игла достигла плевральной полости, можно по ощущению прокола плевры или вытекающую начальную объема жидкости. После этого на ту же глубину вводят иглу большего размера. Во многих случаях бывает целесообразно ввести через нее пластиковый катетер, после чего иглу удаляют. Эта процедура позволяет оператору выбрать удобное положение катетера и больного и таким образом зачастую собрать больше жидкости и снизить возможность травмы легкого. В целом следует получить жидкость из плевральной полости в максимальном количестве, а после процедуры произвести рентгенографию грудной клетки в вертикальном положении больного.

К осложнениям относятся инфекция, пневмоторакс и кровотечение. Правосторонний торакоцентез может осложниться проколом или царапиной капсулы печени, левосторонний — травмой селезенки. Для выявления бактериальной инфекции проводят бактериологическое (посев) и микроскопическое исследования полученного биологического образца. С целью диагностики опре-

деляют, как минимум, общий уровень белка и цитоз. Может потребоваться определение уровней дегидрогеназы молочной кислоты, глюкозы, холестерина и амплазы. При подозрении на злокачественное новообразование цитологическое исследование обязательно.

Транссудаты образуются в результате действия механических факторов, влияющих на скорость образования и реабсорбции плевральной жидкости, и обычно не требуют дальнейшей диагностической оценки. Экссудаты образуются в результате воспалительного процесса или других заболеваний плевры и прилежащего участка легкого и требуют более полной диагностической оценки. Обычно в транссудате уровень белка составляет менее 30 г/л, или отношение уровня его плевральной жидкости к уровню в сыворотке менее 0,5; общее число лейкоцитов не превышает 2000 с преобладанием одноядерных клеток, а дегидрогеназа молочной кислоты присутствует в незначительном количестве. В экссудате определяют высокий уровень белка и преобладание полиморфноядерных клеток (хотя при злокачественных новообразованиях или туберкулезе в нем может содержаться больший процент одноядерных клеток). В туберкулезном выпоте глюкоза может присутствовать в небольшом количестве на фоне высокого уровня холестерина.

10.10. ЧРЕСКОЖНАЯ ПУНКЦИЯ ЛЕГКОГО

Этот метод обеспечивает получение образцов паренхимы легкого. Он единственный, за исключением биопсии на открытом органе, при котором отсутствует высокий риск загрязнения образца микробной флорой полости рта. Техника выполнения сходна с таковой при торакоцентезе. Иглу длиной около 4 см 20-го или 22-го калибра, присоединенную к шприцу объемом 10 мл, содержащему 1 мл стерильного изотонического раствора натрия хлорида, вводят (под местной анестезией и с соблюдением стерильности) через нижний край межреберного промежутка соответствующего участка. Ее быстро проводят в легкое, инъецируют содержащийся в шприце раствор, реаспирируют его и удаляют; все это проводят как можно быстрее. В результате получают несколько капель «легочного сока», который высевают на соответствующую среду и изучают под микроскопом.

Показаниями к проколу легкого служат выявленные на рентгенограмме инфильтраты неустановленной этиологии, особенно не поддающиеся воздействию лечебных мероприятий, в частности у больных, получающих иммунодепрессивные средства, при подозрении на необычную микрофлору. Осложнения обычно те же, что и при торакоцентезе, но случаи пневмоторакса встречаются чаще и зависят от природы основного заболевания. У больных с низкой растяжимостью легких, например при пневмоцитозе, частота осложнений может приближаться к 30%, при этом в 5% случаев

требуется применение дренажных трубок. При бактериальной пневмонии пневмоторакс встречается реже.

10.11. БИОПСИЯ ЛЕГКОГО

Биопсия может оказаться единственным методом диагностики, особенно при длительно текущих заболеваниях неинфекционной природы. У грудных детей и детей раннего возраста биопсия на открытом легком служит методом выбора и выполненная опытным специалистом исключительно редко сопровождается осложнениями; она создает уверенность в том, что получен соответствующий образец, кроме того, хирург имеет возможность провести ревизию поверхности органа и выбрать место биопсии. Больным более старшего возраста может быть произведена трансбронхиальная биопсия с введением гибких щипцов через эндотрахеальную трубку или бронхоскоп обычно под контролем рентгеноскопии. Этот метод пригоден для больных более старшего возраста с диффузными процессами в легких, например страдающих пневмоцистозом, и сопровождается очень небольшим числом случаев осложнений. Однако в связи с тем что при этом получают очень небольшое количество исследуемого материала (образец не превышает размера $1 \times 1,5$ мм), ошибки в диагностике встречаются чаще, чем при проведении открытой биопсии.

10.12. ТРАНСИЛЛЮМИНАЦИЯ ГРУДНОЙ КЛЕТКИ

У новорожденных и детей в возрасте до 6 мес пневмоторакс довольно часто можно выявить с помощью трансиллюминации грудной клетки с использованием фиброоптического проводника света. Свободный воздух в плевральной полости часто проявляется более выраженным, чем обычно, ореолом света в окружающей проводник коже. Этот метод непригоден для обследования больных более старшего возраста, а также при подкожной эмфиземе.

10.13 МИКРОБИОЛОГИЧЕСКИЕ МЕТОДЫ

Специфическая диагностика инфекций нижних дыхательных путей зависит от правильно изученного, взятого соответствующим образом, биологического образца. Несмотря на то что пробы необходимо получать из участков тканей, расположенных как можно ближе к источнику инфекции, на практике это бывает часто невыполнимо. Нередко с этой целью выделяют культуры из отделяемого носоглотки или зева, однако они могут не соответствовать культурам, полученным с использованием прямых методов. Пробы мокроты предпочтительнее брать с помощью тампона, глубоко введенного в глотку сразу после кашля у больных, у которых она не отхаркивается. Пробы можно получить также непосредственно из трахеобронхиальных путей, отсасывая их

содержимое через назотрахеальный зонд (при этом они бывают загрязнены посторонней флорой), путем аспирации из трахей через перстнещитовидную связку (у взрослых лиц и подростков, но не у детей), а у грудных детей и детей раннего возраста через стерильный катетер, введенный в трахею при проведении прямой ларингоскопии, или эндотрахеальную трубку. Лишь при чрескожном проколе легкого или открытой биопсии его можно быть уверенными, что пробы не загрязнены флорой, присущей полости рта.

Исследование мокроты. Отхаркиваемую мокроту принято считать секретом трахеобронхиальных путей, однако это не всегда так. Присутствие в ней альвеолярных макрофагов служит доказательством того, что она исходит из альвеол. При окраске по Райту большие альвеолярные макрофаги и одноядерные клетки (иногда многоядерные, но не полиморфноядерные) с богатой цитоплазмой окрашиваются в голубой цвет. Их легко отличить от чешуйчатых клеток, имеющих вид жареного яйца. В отделяемом как из носоглотки, так и трахеобронхиальном могут присутствовать реснитчатые эпителиальные клетки, хотя чаще всего они встречаются в мокроте. В содержимом носоглотки и полости рта часто определяется большое число чешуйчатых эпителиальных клеток. В мокроте могут содержаться оба вида клеток; в нее они попадают из полости рта.

Во время сна трахеобронхиальное отделяемое продолжает поступать в результате движения ресничек эпителия слизистой оболочки в глотку, откуда оно заглатывается. Вследствие сниженной подвижности желудка и незначительной кислотности его содержимого во время сна полученный в ранние утренние часы желудочный аспират зачастую содержит отделяемое трахеобронхиальных путей и пригоден для приготовления мазков и получения культуры кислотоустойчивых бактерий.

Отсутствие полиморфноядерных лейкоцитов в окрашенных по Райту мазках мокроты и адекватное число макрофагов свидетельствуют против бактериальной природы процесса в нижних дыхательных путях и о сокращении функции нейтрофилов. Выявление эозинофилов заставляет думать об аллергической природе заболевания. С помощью красителей, содержащих железо, можно увидеть гранулы гемосидерина в макрофагах, что предполагает возможность гемосидероза. Мазки, окрашенные по Граму, изучают на присутствие бактериальной флоры. Чешуйчатые эпителиальные клетки, как правило, покрыты бактериями, которые не следует принимать во внимание. Бактерии, расположенные внутри макрофагов или рядом с ними и с нейтрофилами, имеют большее значение для оценки воспалительного процесса в легких. Вирусная пневмония может сопровождаться появлением внутриядерных или цитоплазматических включений, которые можно увидеть в мазках, окрашенных по Райту, и грибковых форм, выявляемых при окраске по Граму.

Исследование пота см. далее.

Исследование газов артериальной крови, возможно, представляет собой единственный наиболее ценный метод определения функции легких, поскольку уровень кислорода и углекислого газа в ней отражает состояние вентиляции, перфузии и газового обмена; кроме того, оно может быть выполнено при обследовании больных любого возраста даже без их согласия. Пробы артериальной крови в основном получают из пупочной, лучевой, плечевой и височной артерии, хотя иногда ее можно получить и из других сосудов. При необходимости в течение относительно короткого времени произвести многократный забор крови на сосуд устанавливают постоянную систему с постоянной перфузией изотоническим раствором натрия хлорида с гепарином (1 ЕД/мл в течение 3—5 мл/ч), что предупреждает образование тромбов.

Пункция артерии болезненна и часто сопровождается гипервентиляцией. Применение местных анестетиков обуславливает более комфортные условия для больного и позволяет получить более точные данные. В артерию следует вводить прямую иглу или используемую для пункции кожных вен головы 21-го или 23-го калибра под углом примерно 45° . Пробы крови предпочтительнее забирать в гепаринизированный стеклянный шприц. Для удаления воздуха из шприца в него набирают небольшое количество раствора гепарина; нельзя допускать попадания в него воздуха во время забора крови. Герметически закрытый шприц помещают в сосуд со льдом и доставляют в лабораторию для проведения немедленного анализа.

Обогащенную кислородом капиллярную кровь используют при достаточной перфузии тканей и соблюдении осторожности при заборе и обработке проб. В идеальных условиях кровь соответствует артериальной. С этой целью добываются расширения сосудов пальца, пятки или мочки уха с помощью нагревания или аппликации нитроглицерина или крема с никотиновой кислотой. Из ранки, нанесенной в гиперемизированном после такой обработки участке, свободно вытекающую кровь собирают в капиллярную пробирку.

Для определения показателей газов артериальной крови могут быть использованы неинвазивные методы исследования. Ушной оксиметр помогает измерять в течение длительного времени насыщение кислородом периферической крови; полученные при этом данные коррелируют с данными насыщения артериальной крови. Чрескожные электроды для прямого определения кислорода помогают длительно следить за P_{aO_2} и P_{aCO_2} . Результаты того и другого метода зависят от тканевой перфузии и парциального давления газов. Конечное P_{CO_2} может быть прослежено и обычно коррелирует с P_{aCO_2} при условии, что отсутствует выраженное неравенство в распределении вентиляции.

Венозную кровь можно использовать для определения pH и P_{CO_2} ; пробы ее должны быть взяты только в том случае,

если нет венозного стаза. Показатели P_{CO_2} венозной крови на 6—8 мм рт. ст. превышают таковые артериальной крови, а рН — несколько ниже по сравнению с последней. Эти пробы более важны при определении нарушений кислотно-основного равновесия, чем при острых респираторных заболеваниях.

10.15. ФУНКЦИЯ ЛЕГКИХ

См. также раздел 10.3.

Вентиляция, перфузия и газовый обмен могут быть определены количественно, но в клинической практике к наиболее распространенным пробам относится определение вентиляции.

Вентиляция. Спирометры, работающие на основе перемещения объема газа, регистрируют его изменение при вдохе и выдохе в закрытый контейнер. Электронные спирометры интегрируют поток воздуха через пневмотахометр. С их помощью определяют жизненную емкость легких (ЖЕЛ) и составляющие ее компоненты, а также экспираторную (или инспираторную) скорость потока воздуха на выдохе или вдохе (см. рис. 10—3 и 10—4). Скорость наибольшего потока измеряется с помощью электронного спирометра или специального флуометра. Плетизмограф помогает измерить функциональную остаточную емкость (ФОЕ), на основании которой рассчитывают (используя данные спирометрии) общий и остаточный объемы. Плетизмограф с изменяющимся давлением представляет собой герметически закрытый бокс, в котором находится обследуемый; давление в нем и у рта обследуемого измеряют во время дыхательных усилий, предпринимаемых для преодоления сопротивления закрытого мундштука. Этот метод прост в исполнении, быстр и точен. Пробы на разведение газа также позволяют измерить ФОЕ, при этом обследуемый дышит в закрытый объем для уравнивания содержащегося в нем маркировочного газа (обычно гелий), первоначальное количество которого известно. Уравнивающий объем (бокс и легкие) рассчитывают на основании начальной концентрации газа, объема бокса и конечной концентрации газа. Этот метод реже, чем плетизмография, применяется при обследовании детей, поскольку он требует больше времени для достижения состояния равновесия газов. С помощью простого манометра можно измерить максимальную силу вдоха и выдоха, которую может развить обследуемый и которая в норме составляет по меньшей мере 30 мм водн. ст. Этот метод полезен при определении нервно-мышечного компонента дыхания.

Объемы легких, которые обычно принято измерять, включают в себя ЖЕЛ, ФОЕ, общий и остаточный объемы. Последние три измеряют с помощью метода разведения газа или плетизмографии. Ожидаемые значения нормы рассчитывают из уравнений, составленных на основании учета роста.

Скорость потока, измеряемая с помощью спирометра,

обычно включает в себя объем воздуха, выдыхаемый в первую секунду ($СВВ_1$), и максимальную скорость потока его на середине выдоха ($МССВ$). Более детальную информацию получают на основании кривой максимальной скорости выдыхаемого воздуха ($МСВВ$), нанесенной против его объема. Скорость потока воздуха при ЖЕЛ менее 75% относительно независимо от дыхательных усилий. Скорость выдыхаемого воздуха при ЖЕЛ менее 50% находится больше под влиянием мелких воздухоносных путей, чем скорости потока при высоких значениях легочных объемов ($СВВ_1$). Скорость потока при 25% ЖЕЛ служит показателем функции мелких воздухоносных путей. Низкая скорость при больших легочных объемах, сопровождающаяся нормальным током при низких легочных объемах, свидетельствует об обструкции верхних дыхательных путей.

Сопротивление дыхательных путей ($СДП$) измеряют с помощью плетизмографии; выражают его в сантиметрах водного столба на 1 л/с. В качестве альтернативы может быть использована обратная $СДП$ величина: проводимость дыхательных путей ($ПДП$). Поскольку $СДП$ изменяется в зависимости от легочного объема, при котором проводится измерение, то удобно использовать специфическое $СДП$ ($ССДП$ — $ССДП = СДП \times \text{объем легкого}$), почти постоянное у лиц в возрасте старше 6 лет (в норме обычно менее 7 с/см водн. ст.).

Газовый обмен. Для измерения диффузионной способности ($ДС$) окиси углерода прибегают к повторному вдыханию из контейнера известного начального количества газа или используют метод разового вдоха. Снижение $ДС$ отражает уменьшение эффективной площади альвеолярно-капиллярной поверхности, или диффузионной способности газа при прохождении через альвеолярно-капиллярную мембрану. Эта проба используется в педиатрии, так как у детей первичные нарушения диффузии редки. Оценить регионарный газовый обмен можно легко при сканировании с ксеноном соотношения перфузия—вентиляция. Состав газов в артериальной крови может быть показателем эффективности обмена их в альвеолах.

Перфузия. Легочный кровоток можно измерить катетеризируя сердце или с помощью метода поглощения окиси азота. Распределение кровотока можно изучить при ангиографии или радиоизотопном сканировании.

Другие функциональные легочные пробы. Другие доступные пробы включают в себя измерение растяжимости, распределения вентиляции, мертвого пространства, эластических свойств, конечного объема. Легочную функцию до физической нагрузки и после нее определяют для установления бронхоспазма. Она должна вызвать учащение пульса до 160—170 в 1 мин в течение 5—6 мин. Пробу следует проводить в течение 10 мин после прекращения физической нагрузки. Отмечается слабая корреляция между результатами, получаемыми при объективной пробе и субъективной оценке переносимости физической нагрузки.

На основании данных проб редко можно определить этиологию болезни, однако они помогают установить вид процесса (обструкция, сужение), степень функциональных нарушений, выбрать метод лечения и оценить прогноз. Они могут оказать помощь и при проведении предоперационного обследования больного, уточнении факта функциональных расстройств у больных, предъявляющих соответствующие жалобы, у которых при физикальном обследовании патология не выявляется. Большинству больных с обструктивными заболеваниями показаны повторные пробы после введения бронхорасширяющих средств.

При проведении большинства проб требуется определенная степень согласия и помощи со стороны больного. Интерпретация полученных результатов облегчается, если известны условия проведения пробы и поведение обследуемого. Точное воспроизведение пробы у детей в возрасте 3—6 лет требует и подготовки ребенка и большого терпения, в то время как у большинства детей в возрасте старше 6 лет их проводят без больших затруднений. У грудных детей и детей раннего возраста может быть применен метод разведения газа или плетизмографии для определения ФОЕ и СДП, но при этом иногда появляется необходимость во введении седативных средств.

Роберт И. Вуд (Robert E. Wood)

Список литературы

- Caffey J.* Pediatric X-ray Diagnosis. — Ed. 6. — Chicago: Year Book Medical Publishers, 1972.
- Comroe J. H., Forster R. E., Dubois A. B.* et al. The Lung, Clinical Physiology and Pulmonary Function Tests. — Ed. 2. — Chicago: Year Book Medical Publishers, 1962.
- Hochschild T. J., Cremin B. J.* Technique in infant chest radiography. — Radiography, 1975, 41:21.
- Hughes W. T.* Pediatric Procedures. — Philadelphia: W. B. Saunders, 1964.
- Kendig E. L., Chernick V.* Disorders of the Respiratory Tract in Children. — Ed. 3. — Philadelphia: W. B. Saunders, 1977.
- Klein J. O.* Diagnostic lung puncture in the pneumonias of infants and children. — Pediatrics, 1969, 44:456.
- Mustard W. I., Ravitch M. M., Snyder W. H.* et al. Pediatric Surgery. — Ed. 2. — Chicago: Year Book Medical Publishers, 1969.
- Sackner M. A.* Bronchofiberscopy. — Am. Rev. Resp. Dis., 1975, 111:62.
- Tuft L., Mueller H. L.* Allergy in Children. — Philadelphia: W. B. Saunders, 1970.
- Wood R. E., Sherman J. M.* Pediatric flexible bronchoscopy. — Ann. Otol. Rhinol. Laryngol., 1980, 89:414.

10.16. СПЕЦИАЛЬНЫЕ МЕТОДЫ, ИСПОЛЬЗУЕМЫЕ ДЛЯ ЛЕЧЕНИЯ ДЕТЕЙ

В большинстве случаев лечение при легочных заболеваниях у детей должно быть направлено в первую очередь на ликвидацию специфических инфекций. Оно обычно более эффективно,

если проводится в сочетании с мероприятиями, корригирующими поврежденные механизмы защиты, представляющие собой причину или результат инфекции.

Увлажнение вдыхаемого воздуха. При многих болезнях легких у детей значительно нарушается процесс увлажнения вдыхаемого воздуха. Это происходит в тех случаях, когда последний проходит, минуя носовые ходы, при непроходимости их, обусловленной вирусной или бактериальной инфекцией верхних дыхательных путей, аллергическим ринитом или атрезией хоан, при трахеостоме. Нарушение процесса увлажнения воздуха в носовых ходах сопровождается бронхореей и изменением процессов мукоцилиарного клиренса (замедление сокращений ресничек и/или увеличение вязкости обезвоженного слизистого секрета).

Распыляющая терапия (лечение туманом) может обеспечить увлажнение вдыхаемого воздуха и легочного секрета. Полное увлажнение воздуха при температуре 37°C происходит в том случае, если в окружающей среде содержится 44 мл/л воды, 25% которой приходится на воздух трахеи и больших бронхов. При заболевании верхних дыхательных путей размер распыляемых частиц должен составлять 6—10 мкм в диаметре для того, чтобы они достигли поврежденного участка. Для лечения больных с трахеостомой или при заболеваниях периферических дыхательных путей необходимо пользоваться ультразвуковым пульверизатором, который может обеспечить образование частиц жидкости размером 1—0,5 мкм (в виде густого тумана) в потоке воздуха, направляемом в трахеостому, охлажденную палатку, полую трубку, присоединенную к маске, или, что более предпочтительно, через мундштук. Некоторые больные с гиперчувствительностью бронхов или обструкцией периферических путей, обусловленной астмой или муковисцидозом, не переносят этого вида лечения.

Хотя не установлено точно благоприятное воздействие увлажненного воздуха, обычно принято считать, что он эффективен при лечении больных крупом, ларинготрахеобронхитом и с трахеостомой. При астме, бронхите или муковисцидозе нередко наблюдается переменный или парадоксальный эффект. Если появляется необходимость в этом виде лечения, вначале следует оценить целесообразность его в каждом конкретном случае. Аппаратура для увлажнения воздуха должна подвергаться частой стерилизации; используемые растворы должны быть стерильными и не вызывать отрицательной реакции у больного. Простое увлажнение вдыхаемого воздуха также оказывает благоприятное воздействие при лечении кислородом или другими сжатыми газами, после интубации трахеи или трахеостомии, ожоговых заболеваний дыхательных путей. Согреванием и увлажнением вдыхаемого воздуха можно предотвратить астму, вызываемую физической нагрузкой.

Прерывистое лечение аэрозолями. Основная цель этого вида лечения состоит в том, чтобы обеспечить непосредственное воздействие препарата на слизистую оболочку бронхов. Поскольку

большинство из применяемых с этой целью лекарственных средств достаточно активно, их распыляют в небольшом количестве воды (обычно в 2 мл) или используют в виде сухого порошка. Это лечение можно проводить через каждые 3—4 ч.

С целью уменьшения отека слизистой оболочки и удаления мокроты при бронхите больному перед проведением сегментарного постурального дренажа (см. раздел 10.107) следует провести лечение аэрозолем следующего состава: 9 частей 0,125% раствора мезатона и 1 часть USP-пропиленгликоля.

Рацемический раствор адреналина (раствор вазопинефрина и 2,25% основной адреналин, растворенный в воде в соотношении 1:8) в виде аэрозоля эффективен при лечении больных ларинготрахеобронхитом (см. раздел 10.51). Однако несмотря на благоприятное действие его, отмечаемое сразу после вдыхания, рецидив симптоматики часто заставляет прибегать к повторным ингаляциям через каждые 2—4 ч. Лечение необходимо проводить только в клинических условиях, оно противопоказано детям, страдающим эпиглоттитом.

Прерывистое лечение с применением симпатомиметических или бета-стимулирующих препаратов в виде аэрозолей можно назначать при бронхоспазме. Адреналин, изадрин, изоэтарин, тербуталин, орципреналин, фенотерол и сальбутамол могут способствовать совершенствованию легочной механики вследствие снятия спазма гладкой мускулатуры дыхательных путей и мукоцилиарного транспорта. Адреналин стимулирует альфа-, бета₁- и бета₂-адренергические рецепторы, а изадрин — оба вида бета-адренергических рецепторов; изоэтарин и орципреналин избирательно действуют на бета₂-адренорецепторы. Для купирования бронхоспазма можно применять в виде аэрозоля каждые 3—4 ч 1% изоэтарин (0,1—0,5 мл бронкозола в 1,5 мл стерильной дистиллированной воды или в 0,5 мл изотонического раствора хлорида натрия). Благодаря избирательному действию на бета₂-рецепторы он вызывает более продолжительный по сравнению с изадрином бронхолитический эффект с менее выраженными побочными реакциями со стороны сердечно-сосудистой системы.

К побочным реакциям, иногда наблюдаемым у больных после ингаляции β₂-адреностимуляторов, относятся тремор и перевозбуждение. О случаях привыкания к ним, а также развитии аритмий или летальных исходах у детей не сообщалось. Дозированное введение этих препаратов в виде аэрозолей показано только детям более старшего возраста. Для того чтобы координировать дыхание с помощью дозированного введения аэрозольного препарата у слишком маленьких детей, растворы, содержащие бета₂-адреностимуляторы, следует распылять в течение нескольких минут, используя маску или предпочтительнее мундштук. Последние придавливают язык, что способствует попаданию препарата в периферические отделы дыхательных путей в большом количестве. При муковисцидозе прерывистое вдыхание бета₂-сти-

муляторов может быть эффективно вследствие как бронхорасширяющего действия их, так и ускорения работы мукоцилиарных механизмов. Перед повторным применением аэрозолей необходимо оценивать реакцию легких на них у всех больных.

Антихолинергические препараты могут оказать выраженное бронхорасширяющее действие, если будут введены в виде аэрозоля. Так, действие SCH1000 (ипратропия бромид), вводимого в дозе 0,02—0,04 мл за одну—две ингаляции, наступает через 15—30 мин и продолжается в течение 4 ч. Некоторые исследователи сообщают, что он эффективнее симпатомиметиков у больных бронхитом. Вследствие относительно медленного наступления действия и доступности более эффективных препаратов его не следует применять во время острого приступа бронхиальной астмы.

Многие муколитические средства в виде аэрозолей применялись для лечения больных муковисцидозом с обструктивными процессами. N-ацетилцистеин снижает вязкость слизи *in vitro*, но *in vivo* может раздражать слизистую оболочку, вызывая сужение бронхов и снижение функции легких. Не следует использовать его для длительного лечения. Другие муколитические средства, такие как дорназа поджелудочной железы, мочевины и L-аргинин, оказались неэффективными. Кортикостероиды и кромолин-натрий в виде аэрозолей оказывают благоприятное действие при бронхиальной астме у детей как леченных ранее стероидами, так и нелеченных ими. Несмотря на отсутствие доказательств об эффективности антибиотиков, используемых в виде аэрозолей, многие специалисты в области детской пульмонологии считают, что в некоторых случаях они могут быть полезными в качестве дополнительного лечения при парентеральном введении их.

Лечение кислородом. Поскольку как неадекватная вентиляция, так и нарушение соотношения вентиляция—перфузия проявляются гипоксемией в ранние стадии в большинстве случаев легочных заболеваний у детей, им нередко показана кислородотерапия. У некоторых больных с гиперкапнией, когда низкий уровень Pa_{O_2} первично стимулирует дыхание, введенный кислород, устраняя этот стимул, может привести к угнетению вентиляции и дальнейшему повышению уровня Pa_{CO_2} . В таких случаях введение дополнительного количества кислорода следует проводить под тщательным наблюдением и контролем.

Во всех случаях следует учитывать потенциальную токсичность дополнительно вводимого кислорода. В экспериментах показано, что к ранним токсическим проявлениям относятся снижение функции мукоцилиарного механизма и секреции слизи, а также деструкция альвеолярных эпителиальных клеток I типа с замещением их пролиферирующими гранулярными пневмоцитами II типа. У недоношенных детей отмечают пролиферацию фибробластов вокруг альвеолярных ходов, метаплазия чешуйчатых клеток в слизистой оболочке бронхов, а также может развиваться

некротизирующий бронхолит (см. раздел 7.28). К ранним нарушениям легочной функции у детей более старшего возраста относятся уменьшение жизненной емкости, сопровождающееся морфологическими признаками, характерными для трахеобронхита, альвеолита и альвеолярного кровотечения. Больные жалуются на боль за грудиной и парестезии.

Кислород следует назначать, помня о специфическом действии его в зависимости от дозы, при соответствующем мониторинге наблюдении за уровнем газов крови, что позволяет получить необходимую концентрацию его во вдыхаемом воздухе (Fig. 2). Очень важно использовать такой метод, который позволил бы получить больному необходимую концентрацию кислорода, не вызывая у него чувства дискомфорта или незначительных реакций. Для грудных детей используют специальные инкубатор, капюшон, кислородную палатку или носовой катетер вилкообразной формы. При лечении детей более старших возрастных групп можно использовать носовую канюлю, катетер или вилкообразный зонд, трахеостомическую трубку или поместить их в кислородную палатку. Можно применить также маску, обеспечивающую необходимую концентрацию кислорода (в пределах 24—50%). Следует соблюдать осторожность и в выборе оснащения для подачи кислорода (оно должно быть соответствующих размеров и предназначено только для детей). Для новорожденных разработаны силиконовые носовые катетеры вилкообразной формы, которые проникают в носовые ходы только на глубину 1 см, а язык при этом выполняет функцию физиологического закрывающего клапана. Это приспособление обеспечивает длительное поддержание положительного давления в носовых ходах и дыхательных путях с меньшим риском развития пневмоторакса или интерстициальной эмфиземы. У ребенка более старшего возраста может присоединиться заболевание верхних дыхательных путей, в результате чего он начинает дышать ртом, что значительно снижает эффективность введенного через носовую канюлю или катетер кислорода. У детей с эпиглоттитом или нарушенным рефлексом надгортанника при введении носового катетера может отмечаться вздутие живота или даже произойти разрыв кишечника. Поскольку у новорожденных, находящихся в состоянии комы, и у детей часто бывает рвота, кислород им следует вводить с помощью такого метода, который не мешает отхождению рвотных масс.

Еще одну опасность представляет собой ателектаз легких. При вдыхании кислорода из них вымывается азот, а кислород, задерживающийся в участке позади obturированных дыхательных путей, быстро абсорбируется перфузирующей кровью, в результате чего развивается ателектаз вовлеченного в процесс сегмента.

Другой вид кислородотерапии в амбулаторных условиях при состояниях, сопровождающихся хронической гипоксемией, состоит во введении его в виде слабой струи через носовую канюлю или маску Venturi. Последняя особенно рекомендуется, так как позволяет обеспечить больного известной концентрацией кисло-

рода. Введение его через носовой катетер вилкообразной формы может быть эффективным, если скорость потока варьирует в зависимости от потребности в нем во время отдыха и при выполнении нагрузки.

Техническое оснащение. При лечении детей использование адекватного оборудования имеет жизненно важное значение. Если показано введение эндотрахеальной или трахеостомической трубки, то необходимо, чтобы они были соответствующих размеров и длины (табл. 10—2), а положение их в дыхательных путях

Таблица 10—2. Показатели для определения внутреннего диаметра и длины применяемых в педиатрии эндотрахеальных трубок

Возраст больного	Размер, см (французская шкала)	Внутренний диаметр, мм	Ротовой конец, см	Носовой конец, см	Адаптер с внутрен- ним диа- метром 15 мм
Недоношенный ново- рожденный	14—16	3—3 ¹ / ₂	8	11	3
Новорожденный в возрасте 14 дней	16	3 ¹ / ₂	8 ¹ / ₂	13	4
2—24 нед	16—18	3 ¹ / ₂ —4	10	15	4
6—12 мес	18—20	4—4 ¹ / ₂	12	16	4—5
12—18 мес	20—22	4 ¹ / ₂ —5	13	16	5
18—24 мес	22—24	5—5 ¹ / ₂	14	17	5—6
2—4 года	24—26	5 ¹ / ₂ —6	15	18	6
4—7 лет	26—28	6—6 ¹ / ₂	16	19	6—7
7—10 лет	28—30	6 ¹ / ₂ —7	17	21	7
10—12 лет	30—32	7—7 ¹ / ₂	20	23—25	7—8

проконтролировано с помощью рентгеноскопии. Хотя трубки с надувной манжеткой слишком велики для того, чтобы быть использованными у детей в возрасте до 3 лет, их возможно применять при лечении детей более старшего возраста.

Искусственная вентиляция. Успешное проведение искусственной вентиляции зависит от опыта медицинского персонала и постоянного клинического и лабораторного мониторинга наблюдения за больным. Большинство аппаратов, предназначенных для грудных детей и детей раннего возраста, создают положительное давление и находятся под контролем: 1) доставляемого объема воздуха или 2) развиваемого давления. Первый вид аппаратов обуславливает уровень потока газа в легкие, его объем и необходимое для этого давление, определяемое растяжимостью легкого. Генераторы, устроенные по принципу контроля за давлением, регулируют уровень последнего; конечный поток газа и объем зависят от характеристик легкого. Аппараты могут отличаться и по контролируемой ими цикличности и могут быть построены по принципу контроля за временем, давлением, объемом или потоком газа. Их можно использовать в комбинации. Желательно при-

менять приборы, предназначенные как для контролируемой, так и для вспомогательной вентиляции.

При лечении детей в возрасте до 3 лет предпочтительнее использовать аппараты с варьирующей скоростью потока воздуха (50—200 мл/с), т. е. работающие в режиме циклов объемов или времени при невысоком давлении. Предназначенный для больных более старшего возраста прибор должен создавать разную скорость потока газа (10—100 л/мин при максимальном давлении 80 см водн. ст.). Скорость циклов должна быть подобрана из расчета 6—100 дыханий в 1 мин, а дыхательные объемы должны варьировать в пределах 10—200 мл на одно дыхание (например, аппарат Беннета МА-1). Соотношение вдыхаемого и выдыхаемого объемов воздуха и уровень потока в этих аппаратах наиболее физиологичны, поскольку они детерминированы вариабельной скоростью потока.

Сегментарный постуральный дренаж. При выявлении во время клинического обследования больного избыточного количества секрета в бронхах ему могут быть показаны бронхиальный или постуральный дренаж и дыхательные упражнения. Оба метода поддерживают механизмы очищения дыхательных путей. Сегментарный постуральный дренаж заключается в том, чтобы придать такое положение больному, в котором можно максимально использовать гравитационные силы для дренирования воздухоносных путей. С целью дренажа больших бронхов больного можно уложить в одну из 12 позиций, обычно комбинируемых с механическим массажем грудной клетки (в течение 1—2 мин) и вибрацией подвергающегося обработке сегмента в течение пяти выдохов. Общепринят комбинированный режим лечения с помощью кашлевых движений и дыхательных упражнений, несмотря на то что не доказана эффективность его в плане усиления дренажа дыхательных путей при муковисцидозе, бронхите, астме, бронхоэктазах и нарушении кашлевых движений в результате мышечной слабости или послеоперационных болевых ощущений или после интубации трахеи. Его предпочтительнее проводить после прерывистого лечения аэрозолями. Технике его можно обучить родителей, а дети более старшего возраста могут самостоятельно подбирать наиболее удобное положение тела, провести механический массаж грудной клетки и эффективно откашливаться. При некоторых видах острого ателектаза, не поддающихся воздействию прерывистого дыхания под положительным давлением, у грудных детей эффект может наступить в результате массажа грудной клетки. Поскольку после введения эндотрахеальной трубки нарушаются механизмы кашля, у интубированных больных часто приходится отсасывать секрет стерильным катетером. Количество слизи обычно увеличивается под влиянием механического массажа грудной клетки и вибрации ее.

Физическая активность. Физические упражнения, достаточно интенсивные, чтобы усилить глубину дыхания, часто способствуют значительному отхаркиванию мокроты. У детей, страдающих

хроническими болезнями легких, систематическое проведение физических упражнений может не только способствовать удалению слизистого секрета, но и поддерживать тонус мышц грудной клетки и усиливать вентиляцию легких.

Ле Рой У. Мэтью (LeRoy W. Mathews)

Список литературы

- Boat T. F., Kleinerman J. I., Fanaroff A. A.* Toxic effects of oxygen on cultured human neonatal respiratory epithelium. — *Pediatr. Res.*, 1973, 7:607.
- Block A. J.* Low flow oxygen therapy. — *Am. Rev. Resp.*, 1974, 110:71.
- Caldwell P. R. B., Weibel E. R.* Pulmonary oxygen toxicity. — In: *Pulmonary Diseases and Disorders*/Ed. E. D. Fishman. — New York: McGraw-Hill, 1980, Ch. 67.
- Chen W. Y., Horton D. J.* Heat and water loss from the airways and exercise-induced asthma. — *Respiration*, 1977, 34:305.
- Chernick V., Avery M. E.* Hazards of high oxygen mixtures. — In: *Pulmonary Disorders*/Ed. E. L. Kendig. — Vol. 1. — Philadelphia: W. B. Saunders, 1972.
- Doershuk C. F., Matthews L. W.* et al. Evaluation of jet-type and ultrasonic nebulizers in mist tent therapy for cystic fibrosis. — *Pediatrics*, 1968, 41:723.
- Doershuk C. F., Stern R. C.* Cystic fibrosis, pulmonary therapy. — In: *Current Pediatric Therapy*/Eds. S. S. Gillis, B. M. Kagan. — Philadelphia: W. M. Saunders, 1980, p. 218.
- Lough M. D., Doershuk C. F.* Respiratory therapy. — In: *Pediatric Respiratory Therapy*/Eds. M. D. Lough, C. F. Doershuk, R. C. Stern. — Chicago: Year Book Medical Publishers, 1979.
- Lough M. D., Schuchardt B.* Mechanical ventilation. — In: *Pediatric Respiratory Therapy*/Eds. M. D. Lough, C. F. Doershuk, R. C. Stern. — Chicago: Year Book Medical Publishers, Publishers, 1979.
- Leifer K. N., Wittig H. J.* Beta-2 sympathomimetic aerosols in the treatment of asthma. — *Ann. Allergy*, 1975, 35:69.
- Matthews L. W., Dearborn D. G., Tucker A. S.* Cystic fibrosis. — In: *Pulmonary Diseases and Disorders*/Ed. A. P. Fishman. — New York: McGraw-Hill, 1980, Ch. 50.
- McFadden E. R., Jr.* Aerosolized bronchodilators and steroids in the treatment of airway obstruction in adults. — *Am. Rev. Resp. Dis.*, 1980, 122:89.
- Tabachnik E., Levison H.* Clinical application of aerosols in pediatrics. — *Am. Rev. Resp. Dis.*, 1980, 122:97.

БОЛЕЗНИ ОРГАНОВ ДЫХАНИЯ

Особенности заболеваний органов дыхания у детей связаны с некоторыми непостоянными факторами: возрастом, полом, сезонностью, географическими, социально-экономическими условиями и расовой принадлежностью. Внутриутробное присоединение вирусной инфекции, например цитомегаловирусной, может привести к пневмонии у новорожденного; заражение дыхательных путей плода цитомегаловирусом, уреоплазмой или хламидиями может произойти во время прохождения его через родовые пути; сразу после рождения ребенок может заразиться туберкулезом, проявляющимся через несколько недель жизни в виде тяжело протекающего пневмонита. Незрелость легких и определенные состояния, связанные с перитонеальным периодом, предрасполагают к развитию болезни гиалиновых мембран. Дефицит специ-

фических антител к вирусам после периода новорожденности приводит к учащению случаев инфекции дыхательных путей (пик частоты отмечается у детей в возрасте около 1 года). Пневмония у детей первых 3—4 лет жизни редко связана с микоплазменной инфекцией, а у детей раннего возраста почти не встречается долевая пневмококковая пневмония. Следующий пик заболеваемости отмечается в первые 2—3 года пребывания в школе вследствие повышенного контакта с респираторными инфекциями, против которых у детей еще не успевает развиться специфический иммунитет.

Анатомическое распределение болезней дыхательных путей может меняться с возрастом. β -Гемолитический стрептококк группы А обычно локализуется в области носоглотки у детей раннего возраста и в области миндалин и нижних отделов глотки у детей более старшего возраста. Относительно короткая и открытая слуховая труба у новорожденных и детей раннего возраста дает возможность микроорганизмам легко поступать из глотки в полость среднего уха, обуславливая развитие среднего отита. Небольшие размеры просвета бронхов и бронхиол у детей первых 2 лет жизни предрасполагают к развитию бронхолита, вызванного респираторными синцитиальными и другими вирусами. Аспирационная верхнедолевая пневмония чаще всего развивается в течение 1-го года жизни, так как во время кормления грудью и после него ребенок, как правило, остается в положении лежа; в дальнейшем аспирация в большинстве случаев происходит в то время, когда ребенок находится в вертикальном положении, в результате чего в процесс вовлекается правая нижняя доля легкого.

Различия в частоте случаев или тяжести течения заболевания дыхательных путей у детей разного пола невелики. В возрасте до 6 лет инфекция нижних дыхательных путей несколько чаще встречается у мальчиков, чем у девочек, в дальнейшем это различие отсутствует. Неинфекционные болезни легких в детском возрасте не зависят от пола, за исключением некоторых редко встречающихся связанных с полом редесивных нарушений, например хронического гранулематоза и тяжелых форм иммунодефицитного состояния.

Сезонные колебания играют важную роль в заболеваемости детей респираторными инфекциями и бронхиальной астмой. Обычно эпидемии респираторных вирусных болезней вспыхивают в зимние и весенние месяцы. Однако микоплазменная инфекция чаще всего встречается осенью и ранней зимой. При астме симптоматика, обусловленная воздействием на организм пыльцы растений, появляется чаще весной, летом или ранней осенью; симптомы, обусловленные воздействием домашней пыли и плесени, появляются обычно у детей, остающихся в холодное время года в помещениях. Астма, связанная с инфекционными агентами, также чаще проявляется в холодное время года.

В заболеваемости определенными грибковыми инфекциями

дыхательных путей, например кокцидиоидомикозом и гистоплазмозом, отмечается четкое географическое распределение (в США), однако обычная вирусная, микоплазменная и бактериальная инфекции почти не зависят от этого фактора. Кроме того, регионы с высоким уровнем загрязнения воздуха предрасполагают к повышению частоты инфекций дыхательных путей и уровня заболеваемости астмой, а высокая гипоксемия и легочное сердце могут способствовать более раннему проявлению или тяжелому течению хронического легочного процесса, например муковисцидоза.

Муковисцидозом чаще заболевают лица кавказского происхождения, особенно проживающие в центральной и северной частях Европы; в США уровень заболеваемости лиц негроидной расы составляет примерно 10% от уровня заболеваемости лиц европеоидной расы. Инфекционные болезни и инфаркты легких при серповидно-клеточной анемии встречаются почти исключительно у лиц негроидной расы.

*Томас Ф. Боат, Карл Ф. Доршук, Роберт К. Штерн
(Thomas F. Boat, Carl F. Doershuk, Robert C. Stern)*

Список литературы

- Ferguson C. F., Kendig E. L. (eds.). Disorders of the Respiratory Tract in Children. — Vol. II. — Pediatric Otolaryngology. — Philadelphia: W. B. Saunders, 1972.*
Glezen W. P., Denny F. W. Epidemiology of acute lower respiratory disease in children. — N. Engl. J. Med., 1973, 288:498.
Kendig E. L. (ed.). Disorders of the Respiratory Tract in Children.— Vol. I.— Pulmonary Disorders in Children. — Philadelphia: W. B. Saunders, 1972.
Miller M. E. Natural defense mechanisms: Development and characterization of innate immunity. — In: Immunologic Disorders in infants and Children/ Eds. R. E. Stiehm, V. A. Fulginiti. — Philadelphia: W. B. Saunders, 1973.
Wood R. E., Boat T. F., Doershuk C. F. Cystic fibrosis: State of the art. — Am. Rev. Resp. Dis., 1976, 113:833.

10.17. ОСТРАЯ ДЫХАТЕЛЬНАЯ НЕДОСТАТОЧНОСТЬ

Острая дыхательная недостаточность может быть определена как результат развития гиперкапнии в период острого заболевания.

Этиология. Нередко это состояние возникает при нетяжело протекающей хронической болезни легких на фоне неизмененного P_{aCO_2} . При соответствующем остром заболевании, например гриппа, у больного может быстро ухудшиться состояние и развиваться гиперкапния. У здорового до этого ребенка острая дыхательная недостаточность может быть результатом заболевания пневмонией, эпиглоттита или другой причины, обусловившей обструкцию верхних дыхательных путей, и усугубить астматический статус, аспирацию (в том числе при утоплении) и некоторые отравления. У больных муковисцидозом или тяжелой формой сколиоза

она нередко наступает в результате хирургического вмешательства. При острых заболеваниях ЦНС, протекающих с дыхательной недостаточностью, может нарушаться центральный контроль за дыханием, а тяжелое течение болезни мышечной системы и аномалии грудной клетки могут закончиться ею вследствие неполноценной альвеолярной вентиляции. Иногда врожденные пороки сердца с большим праволевым шунтом приводят к дыхательной недостаточности при перфузии легких, слишком низкой для того, чтобы происходило адекватное выделение углекислого газа.

Клинические проявления. Больной цианотичен и страдает сильной одышкой, в процесс дыхания включаются дополнительные дыхательные мышцы. Большинство больных принимают положение сидя или наклонившись для того, чтобы обеспечить большее число рычагов для дополнительных дыхательных мышц и облегчить движение диафрагмы. Проявляется симптоматика основного заболевания. Гиперкапния может привести к угнетению функции ЦНС с нарушением сознания и психики. Уровень Paco_2 выше 40 мм рт. ст. заставляет предположить развитие острой дыхательной недостаточности, а около 50 мм рт. ст. или более — возможность тяжелых последствий. У большинства больных с остро развившейся гиперкапнией уровень Paco_2 составляет менее 55 мм рт. ст. в закрытом помещении, что свидетельствует о неадекватном обеспечении кислородом потребностей жизненно важных органов.

Острые гипоксемия и гиперкапния проявляются в расширении сосудов мозга и увеличении кровотока в них, что сопровождается сильной головной болью. Внезапное интенсивное включение в работу дополнительных дыхательных мышц может вызвать резкую боль в нижних отделах спины. В то время как умеренно или тяжело протекающая гиперкапния может обусловить расширение периферических сосудов, слабо или умеренно выраженная гипоксемия может сопровождаться их сужением, в связи с чем больные жалуются на похолодание конечностей. Другие симптомы гипоксии включают в себя возбужденность, головокружение и нарушение мышления.

Лечение. Больные при ранних проявлениях дыхательной недостаточности должны подвергаться интенсивному лечению, направленному на устранение основного заболевания. Если все же уровень углекислого газа в артериальной крови не снижается, необходимо начать механическую вентиляцию под контролем дыхательных путей. При развитии апноэ или затрудненном дыхании больному дают дышать 100% кислородом из кислородной подушки и маски, вслед за чем немедленно производят интубацию трахеи. Если нет такой срочности и если можно предполагать, что в течение нескольких дней потребуется искусственная вентиляция легких, предпочтительнее произвести интубацию через носовой зонд. Немедленно после нее необходимо произвести аускультацию грудной клетки с тем, чтобы убедиться, что трубка не закрыла один из основных стволов бронха и сохранен адек-

ватный обмен воздуха. Следует выполнить рентгенографическое исследование с целью контроля за правильностью положения трубки. При обструкции верхних дыхательных путей иногда в качестве лечения требуется лишь интубация трахеи. У большинства интубированных детей целесообразнее прибегать к созданию длительного положительного давления в дыхательных путях для предупреждения альвеолярного коллапса.

Цель лечения состоит в том, чтобы достичь адекватного насыщения кислородом и нормализовать напряжение углекислого газа в артериальной крови с использованием наименьшего давления и по возможности наиболее низкой концентрации вдыхаемого кислорода (F_{iO_2}). Если начата искусственная вентиляция, больной должен находиться под тщательным мониторным наблюдением как клиническим, так и лабораторным (определение газов артериальной крови) для того, чтобы была уверенность в адекватности проводимой вентиляции. Большую помощь оказывает постоянная катетеризация артерии. Поддержание достаточного насыщения кислородом тканей имеет первостепенное значение, так как разрушительное действие преходящей выраженной гипоксемии может продолжаться и после восстановления легочной функции; это обычно требует поддержания P_{aO_2} по меньшей мере на уровне 45—50 мм рт. ст. (предпочтительнее на уровне 50—55 мм рт. ст.). С другой стороны, по мере улучшения состояния больного концентрацию вдыхаемого кислорода снижают по возможности быстрее для того, чтобы уменьшить опасность токсического воздействия его. Риск прямого токсического воздействия кислорода на дыхательные пути значительно повышается при значении F_{iO_2} 70—100%.

Помимо измерений дыхательного объема большое значение имеет измерение жизненной емкости легких и отрицательной силы вдоха для того, чтобы определить наиболее подходящее время для экстубации. Лечение детей с острой дыхательной недостаточностью рекомендуется проводить в педиатрическом блоке отделения интенсивной терапии.

Прогноз. Положительные результаты лечения можно ожидать, если недостаточность дыхания развилась у ребенка на фоне острого заболевания. Если она представляет собой результат хронического заболевания, прогноз зависит от природы, тяжести течения и продолжительности последнего. У многих больных недостаточность дыхания может рецидивировать.

Список литературы

- Burke R. H., George R. B. Acute respiratory failure in chronic obstructive pulmonary disease. — Arch. Intern. Med., 1973, 132:865.
Downes J. J., Fulgencio T., Raphaely R. C. Acute respiratory failure in infants and children. — *Pediatr. Clin. North. Am.*, 1972, 16:423.
Kumar A., Falke K. J., Geffin B. et al. Continuous positive pressure ventilation in acute respiratory failure. Effects on hemodynamics and lung function. — N. Engl. J. Med., 1970, 283:1430.

Nicodemus H. F. Respiratory failure and airway management in congenital cardiovascular diseases. — Clin. Pediatr., 1964, 12:259.

Pontoppidan H., Geffin B., Lowenstein E. Acute respiratory failure in the adult. — N. Engl. J. Med., 1972, 287:690, 743, 799.

Rogers R. M., Juers J. A. Physiologic considerations in the treatment of acute respiratory failure. — Basics of RD 3.1975, (No 4):1.

10.18. ЯТРОГЕННЫЕ БОЛЕЗНИ ЛЕГКИХ

У любого больного с симптомами хронического легочного заболевания или рецидивирующими инфекциями дыхательных путей после лечения с помощью механических манипуляций на них, искусственной вентиляции или длительного приема лекарственных препаратов может развиваться ятрогенная болезнь. Продолжительное введение кислорода в высоких концентрациях, проведение искусственной вентиляции под давлением могут привести к дисплазии бронхолегочной ткани (см. раздел 7.34), переливание избыточных количеств крови или заменителей плазмы — к отеку легкого. Применяемые в анестезии газы могут оказать непосредственное токсическое воздействие на легкие, а ателектазы могут развиваться в результате воздействия анестезирующих средств, а также снижения глубины дыхания и силы кашлевых толчков вследствие болей, обусловленных операционным вмешательством. Продолжительная интубация может способствовать образованию гранулемы в трахее или другим последствиям.

Болезни легких, обусловленные противораковыми средствами

При злокачественных заболеваниях у детей часто проводят комплексное лечение несколькими препаратами в сочетании с радиационной терапией. Увеличившаяся продолжительность их жизни и увеличение общей дозы многих химиотерапевтических препаратов и уровня радиации связаны с многочисленными осложнениями со стороны легких.

Радиационные повреждения у детей опосредуются, вероятно, двумя патофизиологическими механизмами. Во-первых, радиация может стимулировать воспалительный процесс частично в результате присутствия клеточного детрита в дыхательных путях, что в конечном счете приводит к развитию прогрессирующего фиброза. Во-вторых, у детей облучение на длительный период задерживает рост паренхимы легкого. Иногда оно обуславливает развитие сколиоза, что в дальнейшем нарушает состояние легкого. Нарушение роста грудной клетки при этом вторично ограничивает его рост. Поскольку дети в редких случаях получают большие дозы радиации на область грудной клетки без введения химиотерапевтических средств, трудно определить степень воздействия каждого из этих методов лечения.

Противоопухолевые химиотерапевтические препараты могут вызывать прогрессирующие легочные забо-

левания и ограничивать рост легких даже если применяются не на фоне радиационной терапии. Осложнения развиваются после введения блеомицина, циклофосфана, миелосана (бусульфана), метотрексата, кармустина (BCNU) и прокарбазина. Отсутствуют сообщения о том, что винкристин, 6-меркаптопурин и 5-фторурацил повреждающе действуют на легкие у больных, не получавших других препаратов. Симптоматика обычно появляется после достаточного продолжительного лечения и даже после прекращения его. Отмечена взаимосвязь между риском осложнений и общей дозой блеомицина и бусульфана, но не миелосана. Раньше всего появляются сухой кашель, одышка и иногда повышается температура тела. При физикальном обследовании определяются цианоз, учащение дыхания и хрипы в легких. Функциональные легочные пробы выявляют снижение диффузионной способности в отношении углекислоты, сужение дыхательных путей и гипоксемию. На рентгенограммах грудной клетки у большинства обследованных видны линейные уплотнения в интерстиции, но были описаны также случаи, когда на них определялся тонкий узловатый рисунок или заполнение альвеол. Легочная ткань фиброзирована, в ней можно видеть инфильтраты и измененные эпителиальные клетки альвеол. У ребенка, леченного бусульфаном, к обычным находкам относятся причудливой формы пневмоциты II типа. На фоне введения избыточного количества кислорода у больного повышается чувствительность к блеомицину и усиливается токсическое действие последнего. Возможно, что кармустин оказывает токсическое воздействие на легкие. Эти препараты могут способствовать развитию нового злокачественного образования в них.

Диагноз. Основная диагностическая дилемма состоит в необходимости дифференцировать вызванное химиотерапевтическими средствами заболевание легких от пневмонии или заражения пневмоцистами и реже от диффузной опухолевой инфильтрации. Для точной диагностики может потребоваться проведение бронхоскопии или биопсии легкого.

Лечение больного и течение болезни. Природа легочного повреждения неизвестна. Может быть оправдано эмпирическое лечение больных, находящихся в критическом состоянии, антибиотиками и бактримом (триметоприм с сульфаметоксазолом) даже в том случае, если заболевание обусловлено химиотерапией. Иногда больной может выздороветь, несмотря на то что ему продолжают вводить подозреваемый препарат. И наоборот, состояние его может прогрессивно ухудшаться вплоть до наступления смерти от легочной недостаточности, несмотря на отмену химиопрепаратов сразу же после появления легочной симптоматики. С переменным успехом применялись кортикостероидные гормоны надпочечников. Могут оказаться необходимыми поддерживающее лечение кислородом и искусственная вентиляция.

Другие болезни легких, вызванные лекарственными средствами. Фурадонин (нитрофурантоин) может вызывать

острые или хронически протекающие осложнения. Обычно острые реакции характеризуются повышением температуры тела, одышкой, кашлем, иногда болью в груди и цианозом. Может развиться переходящая эозинофилия. При гистологическом исследовании находят эозинофилию, белковый экссудат в воздушных пространствах и периваскулиты. При длительном лечении фурадоном может развиваться хронический фиброз легких. К наиболее выраженным симптомам относятся одышка, что заставляет больного принимать положение сидя, и сухой кашель. Функциональные легочные пробы помогают выявить сужение дыхательных путей и сниженную диффузионную способность окиси углерода, а на рентгенограммах грудной клетки можно видеть признаки диффузного интерстициального процесса. Состояние больных обычно улучшается после отмены препарата. Было рекомендовано лечение кортикостероидами, но доказательств их эффективности недостаточно.

Лечение золотом (хризотерапия) больных ревматоидным артритом приводит к интерстициальному фиброзу легких с одышкой и хрипами, что может быть принято за ревматический процесс в них. В этих случаях следует прекращать лечение, после чего можно ожидать некоторой регрессии симптоматики. Патогенез может заключаться в нарушении клеточного иммунитета под воздействием препарата.

Несмотря на то что злоупотреблять алкоголем человек может начать в подростковом возрасте, осложнения со стороны легких (обструкция дыхательных путей, снижение диффузионной способности и изменение соотношения вентиляция—перфузия, обусловленные циррозом) регистрируются у него только по достижении зрелого возраста. Острое токсическое действие алкоголя проявляется подавлением сокращений ресничек (при высоком уровне этанола), снижением функции легочных макрофагов и нарушением образования сурфактанта. Несмотря на то что эти изменения обычно не сопровождаются клинической симптоматикой у здоровых в других отношениях лиц, у детей, страдающих хроническими легочными заболеваниями, они могут способствовать более частому присоединению инфекций.

Непереносимость ацетилсалициловой кислоты может быть связана с полипами в полости носа и бронхиальной астмой. Сообщалось о развитии фиброза легких при длительном лечении пеницилламином и метисергидом. Аминогликозиды и полимиксиновая группа антибиотиков (в том числе колистин) могут обусловить нервно-мышечную блокаду с параличом диафрагмы и других дыхательных мышц. Это относится к редко встречающемуся, но потенциально угрожающему жизни токсическому проявлению, особенно у больных с предшествующим заболеванием легких.

Роберт К. Штерн (Robert C. Stern)

Список литературы

- Aronin P. A., Mahaley M. S., Jr., Rudnick S. A. et al. Prediction of BCNU pulmonary toxicity in patients with malignant gliomas. — N. Engl. J. Med., 1980, 303:183.
- Epler G. R., Snider G. L., Gaensler E. A. et al. Bronchiolitis and bronchitis in connective tissue disease: A possible relationship to the use of penicillamine. — J. A. M. A., 1979, 242:528.
- Heinemann H. O. Alcohol and the lung: A brief review. — Am. J. Med., 1977, 63:81.
- Jacoby I. Drug-induced pulmonary disease: Confusion with infections of the lungs. — Inf. Dis. Pract., 1978, 1:1.
- McCormick J., Cole S., Lahirir B. et al. Pneumonitis caused by gold salt therapy: Evidence for the role of cell-mediated immunity in its pathogenesis. — Am. Rev. Resp. Dis., 1980, 122:145.
- Rachelefsky G. S., Coulson A., Siegel S. C. et al. Aspiring intolerance in chronic childhood asthma: Detected by oral challenge. — Pediatrics, 1975, 56:443.
- Samter M. Intolerance to aspirin. — Hosp. Pract., 1973, 8:85.
- Slauson D. O., Hahn F. F., Benjamin S. A. et al. Inflammatory sequences in acute pulmonary radiation injury. — Am. J. Pathol., 1976, 82:549.
- Sostman H. D., Matthay R. A., Putman C. E. Cytotoxic drug-induced lung disease. Am. J. Med., 1977, 62:608.
- Weiss R. B., Muggia F. M. Cytotoxic drug-induced pulmonary disease: Update 1980. — Am. J. Med., 1980, 68:259.
- Winterbauer R. H., Wilske K. R., Wheelis R. F. Diffuse pulmonary injury associated with gold treatment. — N. Engl. J. Med., 1976, 294:919.
- Wohl M. E. B., Griscom N. T., Traggis D. G. et al. Effects of therapeutic irradiation delivered in early childhood upon subsequent lung function. — Pediatrics, 1975, 55:507.

ВЕРХНИЕ ДЫХАТЕЛЬНЫЕ ПУТИ

Вдыхаемый воздух согревается и увлажняется в носовых ходах. Турбулентный воздушный поток и грубые волоски в передних отделах их способствуют оседанию крупных частиц пыли; в остальной части полости носа происходит фильтрация более мелких частиц (до 6 мкм в диаметре). В носовых раковинах воздушный поток становится ламинарным и скорость его снижается, вследствие чего оседание частиц, согревание и увлажнение воздуха увеличивается. Поток воздуха в полости носа составляет около 50% от общего сопротивления дыхательных путей. Слизистая оболочка богаче сосудами, особенно в области носовых раковин, по сравнению с нижележащими отделами дыхательных путей; однако поверхностный эпителий отличается тем же реснитчатыми и бокаловидными клетками, подслизистыми железами и покрывающим его слоем слизи. Последняя продвигается по направлению к носоглотке, в которой воздушный поток становится больше, эпителий сдувается и заглатывается; слизистый слой обновляется примерно через каждые 10 мин. Кроме гликопротеина, обеспечивающего вязкостно-эластические свойства слизи, в ней содержатся лизоцим и секреторный IgA, обладающие противомикробной активностью.

Околоносовые пазухи развиваются в виде группы воздушных полостей в костях лицевой части черепа. Они выстланы

реснитчатым эпителием, секретизирующим слизь, и открываются в средние или верхние носовые ходы. Верхнечелюстные, лобные, решетчатые и основные пазухи интенсивно развиваются после рождения ребенка, при этом верхнечелюстные развиваются раньше других, а решетчатые определяются рентгенографически только в возрасте от 1 года до 2 лет. Лобная пазуха начинает развиваться в лобной кости ко 2-му году жизни, но, как и основная, рентгенографически определяется только у ребенка в возрасте 5—6 лет или позднее. Рост их, неодинаковый в разных направлениях, продолжается и в подростковом возрасте. Утолщение эпителиального покрова и диффузное затемнение, определяемые на рентгенограмме, заставляют предположить синусит, который может протекать изолированно или на фоне муковисцидоза, синдрома Картагенера или дефицита иммуноглобулина.

Аденоиды на задней стенке носоглотки и миндалины у основания языка непосредственно связаны с работой мукоцилиарного транспорта и потоком воздуха. Это местоположение усиливает их защитные свойства. Слуховые трубы, также выстланные секретизирующим слизь реснитчатым эпителием, открываются на боковых стенках носоглотки.

10.19. ВРОЖДЕННЫЕ АНОМАЛИИ НОСА

Врожденные структурные аномалии носа в отличие от приобретенных встречаются редко. Иногда отмечается врожденное отсутствие костей носа, в результате чего спинка не образуется и происходит его гипоплазия. Врожденное отсутствие носа, полная или частичная дубликация или центрально расположенный единственный носовой ход редки и обычно представляют собой часть синдромов при пороках развития, не совместимых с жизнью. В редких случаях в полости носа можно обнаружить добавочные зубы; последние могут вращаться в носовую полость из верхней челюсти. Если имеются добавочные зубы, то они могут отсутствовать на месте их обычного роста.

Гипертелоризм представляет собой результат чрезмерного развития малых крыльев клиновидной кости. К наиболее ярким клиническим проявлениям относятся расширенное основание носа и широко поставленные глаза.

В некоторых случаях кости носа изменены настолько, что носовые ходы значительно сужаются. Часто это сочетается с узким высоким твердым небом. Дети с этими пороками развития страдают хроническими или рецидивирующими инфекциям носовых ходов и околоносовых пазух. Реже встречается истончение крыльев носа и слабое развитие опорных тканей, что приводит к явлениям обструкции во время вдоха.

Атрезия хоан. Чаще всего встречающаяся врожденная аномалия, представляет собой одностороннее или двустороннее образование костной или перепончатой перегородки между носом и глоткой. При этом резко выражена семейная предрасположенность.

Почти у 50% новорожденных с атрезией хоан отмечаются другие врожденные аномалии. Поскольку большинство новорожденных дышат носом, обструкция не проявляется одинаковой симптоматикой. При одностороннем процессе симптомы при рождении отсутствуют и могут не появляться в течение длительного времени — часто до первой инфекции дыхательных путей, когда может возникнуть подозрение об этой патологии вследствие отхождения слизистого секрета из одной половины носа или неодинаково выраженной обструкции его.

Обычно дети с двусторонней атрезией хоан, не способные дышать ртом, предпринимают большие усилия для того, чтобы сделать вдох, втягивая губы; сразу после рождения у них могут развиваться апноэ и цианоз, что требует проведения реанимационных мероприятий для предупреждения асфиксии. Дети, способные дышать ртом, встречаются с этими трудностями при сосании или глотании: у них появляется цианоз, когда их прикладывают к груди. Постоянное дыхание через рот, цианоз у ребенка, появляющийся, когда рот закрыт и уменьшающийся при крике, относятся к дополнительным проявлениям патологии.

Диагноз устанавливают по невозможности провести плотный катетер на 3—4 см в носоглотку через носовые ходы. Иногда может возникнуть необходимость во введении контрастного вещества и проведении рентгенографии у ребенка, находящегося в положении лежа на спине, чтобы выявить участок обструкции.

Лечение состоит в быстром обеспечении поступления воздуха через рот или поддержании его в открытом состоянии. Сразу после этого ребенка можно кормить с помощью зонда до тех пор, пока он не научится дышать и есть без дополнительного поступления воздуха, обычно в течение 2—3 нед. Трахеостомия показана в редких случаях. У детей, достаточно адаптировавшихся к состоянию обструкции, через несколько недель, месяцев или даже лет может быть проведена избирательная хирургическая коррекция. Некоторые хирурги рекомендуют немедленно проводить корригирующие операции при двусторонней атрезии хоан. Оперативное вмешательство при одностороннем процессе следует отложить до тех пор, пока можно справиться с инфекцией и пока ребенок находится в удовлетворительном состоянии.

Врожденные дефекты перегородки, например перфорация или искривление, встречаются редко. Перфорация может быть пороком развития или образоваться вторично, например при сифилисе или туберкулезе, а также после травмы. Искривление может быть врожденным, но чаще всего представляет собой результат травмы; в некоторых случаях (при развитии обструкции) может потребоваться хирургическая коррекция, которую предпочтительнее произвести в возрасте ребенка 14—15 лет, чтобы избежать внешней деформации носа. Аномалия образования костей носа встречается нечасто, если нет других пороков развития, например расщепления губы или неба. Мозговая грыжа, выступающая через дефект в решетчатой кости в полость носа, относится к редким

аномалиям; ее следует дифференцировать от внечерепных полипов и опухолей. Недостаточное развитие придаточных пазух носа связано с повторными или хроническими инфекциями верхних дыхательных путей при синдроме Дауна.

10.20. ПРИОБРЕТЕННЫЕ АНОМАЛИИ НОСА

Инородное тело. Дети нередко проталкивают в нос пищу, мелки, небольшие игрушки, кусочки пластмассы или резинки, бумагу, шарики и камушки. Вначале у них появляются симптомы местной непроходимости, чихание, незначительно выраженный дискомфорт и в некоторых случаях боли. Воспаление сопровождается отеком слизистой оболочки, и поскольку некоторые инородные тела гигроскопичны, они увеличиваются в размере, абсорбируя окружающую жидкость, что приводит со временем к усилению обструкции и неприятных ощущений. В дальнейшем обычно присоединяется инфекция и нагноение с кровянистым зловонным отделяемым. У неиммунизированных детей иногда может развиваться столбняк. Появление выделений из одной половины носа и обструкция ее должны наводить на мысль об инородном теле, которое можно часто увидеть при обследовании с рефлектором или носорасширителем. Вначале оно обычно бывает расположено в передних отделах, но при неумелой попытке удалить его можно протолкнуть глубже. Удаление следует производить быстро, чтобы уменьшить опасность аспирации и предупредить развитие местного некроза тканей. У большинства детей эту процедуру следует проводить под местной анестезией с применением щипцов или аппарата для отсасывания содержимого полости носа. Инфекция после этого обычно быстро затухает и нет необходимости в дальнейшем лечении.

Носовое кровотечение. У грудных детей носовые кровотечения бывают редко, у детей раннего возраста они представляют собой обычное явление, а после наступления половой зрелости число лиц, страдающих ими, значительно уменьшается. Если они начинаются, то часто бывают кратковременными и не слишком тяжелыми. Кровотечение останавливается спонтанно или при воздействии минимального давления. Отдельные случаи не требуют более глубокой диагностической оценки или дополнительного лечения. Однако некоторые дети страдают повторными кровотечениями и теряют при этом небольшое или умеренное количество крови.

Этиология. Наиболее частой причиной служат травма и инородные тела. Иногда отмечается семейная предрасположенность, которая повышается при респираторных инфекциях и в зимние месяцы. Частота их связана также с гипертрофией аденоидов, аллергическими ринитами, синуситами, полипами и остро протекающими инфекциями. Заболевания, сопровождающиеся пароксизмальным и напряженным кашлем, например муковисцидоз, могут способствовать более сильным кровотечениям. Они выражены при врожденных аномалиях сосудов, например при телеангиэктазиях

или варикозном расширении, а также у детей с тромбоцитопенией, дефицитом свертывающего фактора, гипертензией, почечной недостаточностью или венозным застоем. У девочек подросткового возраста склонность к носовым кровотечениям появляется во время менструации.

Клинические проявления. Носовое кровотечение обычно начинается без каких-либо предвестников, кровь медленно и свободно истекает из одной половины носа или в редких случаях из обеих. У детей с повреждениями носа оно может наступить после физической нагрузки. При кровотечении в ночное время ребенок может заглатывать кровь. В этом случае кровотечение можно выявить только тогда, когда у ребенка появится рвота, или по окраске каловых масс. Источником кровотечения обычно служит сосудистое сплетение в передней части перегородки (киссельбахово место) или в слизистой оболочке переднего отдела носовых раковин.

Лечение. В большинстве случаев носовое кровотечение останавливается спонтанно в течение нескольких минут. Если же оно продолжается, необходимо сдавить носовые ходы и удержать ребенка по возможности в спокойном состоянии в вертикальном положении с наклоненной головой, чтобы избежать попадания крови в глотку. Если эти меры не сопровождаются эффектом, может оказать действие местное применение раствора адреналина (1:1000) с добавлением в некоторых случаях тромбина. При продолжающемся кровотечении необходимо произвести переднюю тампонаду; если оно происходит из задних носовых ходов, показана комбинированная тампонада передних отделов носа и области позади хоан. После остановки кровотечения и определения его источника избежать рецидива можно с помощью нитрата серебра.

Детям, страдающим сильными или повторными кровотечениями, может потребоваться переливание крови. Обследование оториноларингологом показано этим детям и детям, у которых кровотечение происходит из обеих половин носа, или если оно не связано с киссельбаховым местом. В том случае, если причиной его служит заболевание крови, может потребоваться возмещение свертывающего фактора. Если в жилом помещении, в котором находится больной, очень сухой воздух, следует увлажнить его.

10.21. ИНФЕКЦИИ ВЕРХНИХ ДЫХАТЕЛЬНЫХ ПУТЕЙ

Общие положения. К инфекциям верхних дыхательных путей относятся в первую очередь те, которые локализуются в структурах, расположенных выше гортани. В большинстве случаев в инфекционный процесс вовлекаются верхние и нижние отделы одновременно или последовательно, но при некоторых заболеваниях повреждаются в основном специфические участки дыхательного тракта.

Большое число микроорганизмов (в основном вирусы) вызывают заболевание в первую очередь верхних дыхательных путей.

Один и тот же микроорганизм может обусловить стертые проявления инфекции или клиническую симптоматику разной тяжести и продолжительности в зависимости от таких факторов, как возраст, пол, предыдущие контакты с этим агентом, аллергия, состояние питания и др. Например, в одной семье один и тот же вирус может одновременно вызвать типичное простудное заболевание у родителей, бронхолит у новорожденного, круп у ребенка более старшего возраста, фарингит или субклинические проявления заболевания у других членов семьи.

Этиология. При большинстве острых респираторных инфекций возбудителями служат вирусы и микоплазма. Исключение составляют острый эпиглоттит и долевая пневмония. Разнообразные стрептококки и дифтерийная палочка относятся к микроорганизмам, способным вызвать первичное заболевание глотки; даже острый тонзиллофарингит чаще всего бывает небактериальной природы. Несмотря на то, что клинические проявления нередко наслаиваются, по-видимому, одни микроорганизмы чаще других провоцируют респираторный синдром, а у определенных возбудителей отмечается более выраженная тенденция вызывать тяжело протекающие заболевания. Некоторые вирусы (например, вирус краснухи) могут обусловить большое разнообразие симптоматики при заболеваниях верхнего и нижнего отделов дыхательного тракта.

Респираторный синцитиальный вирус ответствен примерно за $\frac{1}{3}$ часть всех случаев заболевания бронхолитом. Он считается обычным возбудителем пневмонии, крупа и бронхита, а также сопровождающихся повышением температуры тела заболеваний верхних дыхательных путей неустановленной этиологии.

Вирусы парагриппа ответственны за большую часть случаев заболеваний, сопровождающихся крупом, но они могут вызвать также бронхит, бронхолит и лихорадочные заболевания верхних дыхательных путей. **Вирус гриппа** не играет большой роли в развитии респираторных синдромов, за исключением периода эпидемий. У новорожденных и детей он чаще вызывает заболевание верхних дыхательных путей, а не нижних. В период эпидемий иногда встречаются случаи настолько тяжело протекающего крупа, что возникает необходимость в трахеостомии.

Аденовирусы служат причиной менее 10% от всех респираторных заболеваний, большинство из которых протекает в легкой форме или бессимптомно. К наиболее частым проявлениям у детей относятся фарингиты и фарингоконъюнктивиты, сопровождающиеся повышением температуры тела, однако иногда аденовирусы и респираторный синцитиальный вирус вызывают тяжело протекающие инфекции нижних дыхательных путей.

Риновирусы и коронавирусы обычно вызывают заболевания верхних дыхательных путей, в основном полости носа. Они ответственны за значительную часть синдрома так называемой обычной простуды.

Вирусы Коксаки типа А и В вызывают преимущественно забо-

левания носоглотки. Микоплазма может стать причиной заболевания как верхних, так и нижних дыхательных путей, в том числе бронхолитов, пневмонии, бронхитов, фаринготонзиллитов, воспаления барабанной перепонки и среднего уха.

*Томас Ф. Боат, Карл Ф. Доршук, Роберт К. Штерн,
Альфред Д. Хегги (Thomas F. Boat, Carl F. Doershuk,
Robert C. Stern, Alfred D. Heggie)*

Острый назофарингит

По симптоматике это воспалительное заболевание отличается у детей и взрослых тем, что у первых оно протекает более бурно и в процесс у них чаще вовлекаются придаточные пазухи носа, как правило, среднее ухо и носоглотка. Острый назофарингит относится к наиболее обычным проявлениям инфекции у детей, но его значение зависит в первую очередь от относительной частоты развивающихся осложнений.

Этиология. Заболевание вызывается многочисленными вирусами, но основным возбудителем может быть риновирус. Период контагиозности продолжается от нескольких часов до появления симптоматики до 1—2 дней после начала болезни. Инвазия тканей потенциально патогенными микроорганизмами в процессе заболевания сопровождается осложнениями со стороны придаточных пазух носа, уха, сосцевидного отростка, лимфатических узлов и легких. Из наиболее часто встречающихся микроорганизмов можно отметить стрептококки группа А, пневмококки, гемофильную палочку и стафилококки, причем последние два вида встречаются в основном у детей раннего возраста. Эти бактериальные заболевания поддаются воздействию соответствующих антибиотиков, однако бактерии не влияют на течение неосложненных инфекций или развитие симптоматики.

Эпидемиология. Чувствительность к возбудителям острого назофарингита универсальна, но по непонятным причинам она неодинакова в разное время у одного и того же лица. Несмотря на то что случаи заболевания встречаются на протяжении всего года, в северных странах пики заболеваемости приходится на сентябрь (примерно к началу работы школ); конец января и конец апреля. Дети переносят по 3—6 инфекций в год, но некоторые из них заболевают много чаще, особенно в течение 2—3-го года жизни. Частота острых назофарингитов варьирует в зависимости от числа контактов; в детских садах они могут протекать в виде эпидемий.

Неизвестные предрасполагающие факторы и/или инфекция сама по себе обычно вызывают вазомоторный эффект; начальное сужение сосудов слизистой оболочки носа сменяется расширением их и иногда воспалительной реакцией и слизистыми выделениями. Чувствительность, по-видимому, повышается при пониженном питании и его расстройстве, что способствует увеличению частоты гнойных осложнений.

Патоморфология. К первым проявлениям относятся отек и расширение сосудов подслизистой оболочки. Затем образуется инфильтрат, состоящий из одноядерных клеток, которые в течение 1—2 дней становятся полиморфноядерными. Поверхностные эпителиальные клетки отделяются и могут слущиваться, происходит профузное образование слизи вначале жидкой, затем более густой и гнойной.

Клинические проявления. Простудное заболевание тяжелее протекает у детей раннего возраста, чем у более старших, и у взрослых. В общем у детей в возрасте 3 мес — 3 лет температура тела повышается в ранний период, иногда за несколько часов до того, как появится локализованная симптоматика. У маленьких детей заболевание обычно не сопровождается повышением температуры тела, у детей более старшего возраста она может повышаться незначительно. Гнойные осложнения развиваются чаще и протекают тяжелее в обратной пропорциональной зависимости от возраста. Стойкие синуситы, однако, чаще встречаются у более старших детей и редко у грудных, у которых может развиться воспаление решетчатой кости.

Начальные симптомы у детей в возрасте старше 3 мес — это внезапное повышение температуры тела до 39—40 °С, раздражительность, возбуждение и чиханье. Выделения из носа появляются в ближайшие часы, что быстро приводит к обструкции носовых ходов. Она может служить препятствием при кормлении ребенка грудью; у грудных детей, которые дышат преимущественно через нос, могут развиваться умеренно выраженные признаки расстройства дыхания. В течение первых 2—3 дней барабанная перепонка обычно становится отечной, позади нее может скопиться жидкость независимо от того, разовьется или нет впоследствии воспаление полости среднего уха. У небольшого числа детей может появиться рвота, а у некоторых — расстройство функций желудочно-кишечного тракта. Фебрильная фаза продолжается в течение нескольких часов — 3 дней; температура тела может повышаться повторно при развитии гнойных осложнений.

У более старших детей заболевание проявляется сухостью и воспалительной реакцией в полости носа, а иногда и в глотке. В ближайшие часы присоединяются чиханье, озноб, боль в мышцах, выделение прозрачного секрета из полости носа, иногда кашель. Дети могут жаловаться на головную боль, недомогание, потерю аппетита, температура тела у них держится на субфебрильных цифрах. Постепенно выделения из носа становятся более густыми (обычно в течение одного дня), а иногда гнойными. Они оказывают раздражающее действие, особенно при присоединении гнойной инфекции. Обструкция полости носа приводит к установлению дыхания через рот и из-за сухости слизистой оболочки глотки — к ощущению болезненности. Острая фаза продолжается в течение 4—10 дней.

Дифференциальный диагноз. Назофарингит развивается в ранний период при многих контагиозных и острых инфекционных за-

болеваниях. Он может сопровождать обострения хронических заболеваний верхних дыхательных путей, например, воспаление аденоидов, аллергические состояния, вазомоторные реакции на холод, дифтерию и стрептококковую инфекцию.

Назофарингит может стать начальным проявлением кори и коклюша и в меньшей степени полиомиелита, гепатита и инфекционного паротита. Постоянные выделения из носа, особенно с примесью крови, заставляют предположить инородное тело или дифтерию, а у ребенка на 1-й неделе жизни — атрезию хоана или врожденный сифилис.

Аллергический ринит отличается от инфекционного тем, что он не сопровождается повышением температуры тела, отделяемое из носа обычно не приобретает гнойного характера, ребенок постоянно чихает, его беспокоит зуд глаз и носа. Слизистая оболочка полости носа, как правило, бледная, в ней отсутствуют признаки воспаления, в мазках определяют увеличение числа эозинофилов, тогда как для инфекционного ринита характерны полиморфно-ядерные лейкоциты. Антигистаминные препараты могут способствовать быстрому и относительно полному исчезновению симптоматики; при инфекционном рините они почти не оказывают действия.

Осложнения. Как правило, они развиваются вследствие проникновения микроорганизмов в придаточные пазухи носа и другие отделы дыхательных путей. В процесс могут вовлекаться и шейные лимфатические узлы, иногда подвергающиеся нагноению. Чаще всего встречается воспаление полости среднего уха, особенно у маленьких детей. Оно может развиваться в начале простудного заболевания, однако, как правило, проявляется вскоре после острой фазы назофарингита. Таким образом, его можно заподозрить при повторном повышении температуры тела. Ларингит, бронхит и пневмония встречаются реже, но они типичны для детей грудного возраста.

Профилактика. Эффективных вакцин в настоящее время не существует. Гамма-глобулин не снижает частоты или тяжести течения инфекции, поэтому применять его не рекомендуется.

В повседневной жизни почти невозможно предотвратить «простуду». Однако, поскольку у очень маленьких детей осложнения могут протекать очень тяжело, следует по возможности защищать их от контакта с потенциально инфицированными лицами, в особенности с другими детьми.

Лечение. Специфического лечения нет. Антибиотики не влияют на течение болезни и не уменьшают числа случаев бактериальных осложнений. Обычно больному рекомендуется постельный режим, хотя не доказано, что при этом уменьшается продолжительность болезни или изменяется ее исход. Ацетилсалициловая кислота способствует некоторому снижению возбудимости ребенка, у него уменьшаются боли и чувство недомогания в первые 1—2 дня, однако не следует увлекаться ею.

Наибольшее страдание вызывает непроходимость носовых хо-

дов, поэтому необходимо попытаться нивелировать ее, что даст ребенку возможность спать и позволит ему принимать больше жидкости и пищи. Инстиляция лекарственных средств в носовые ходы — наиболее надежный и эффективный метод. К ним относятся эфедрин и адреналин в изотоническом растворе хлорида натрия в концентрации, составляющей приблизительно $\frac{1}{2}$ или $\frac{1}{3}$ от дозы для взрослых. В США с этой целью широко используют фенплетрин (мезатон) в виде 0,25—0,5% раствора. Сильнее и более длительно действующие средства в виде капель, предназначенные для лечения взрослых больных, вызывают раздражение у грудных детей и в некоторых случаях перевозбуждение или оказывают седативное действие. Следует избегать применения капель на масляной основе, так как они легко аспирируются. Добавление антибиотиков, кортикостероидов или антигистаминных средств повышают стоимость капель, но не их эффективность.

Капли в носовые ходы предпочтительнее вводить за 15—20 мин до кормления и перед сном. В каждую половину носа вводят по 1—2 капли (ребенок должен лежать при этом на спине с откинутой головой). Поскольку снимается отек слизистой оболочки только передних отделов носа, идеально дополнительно ввести еще 1—2 капли спустя 5—10 мин. Грудным детям или детям раннего возраста обычно не рекомендуется вводить снижающие отек препараты с помощью ватного тампона, хотя этот метод очень эффективен у более старших детей, если тампон проводят за передние отделы носа.

Флаконом с каплями для носа должен пользоваться только один человек и при одном заболевании, поскольку в них быстро начинают размножаться микроорганизмы. Только дети более старшего возраста могут пользоваться назальными распылителями под контролем, чтобы избежать передозировки препарата. В целом ни один препарат не рекомендуется вводить более 4—5 дней, так как он может стать раздражителем и привести к отеку слизистой оболочки, что можно принять за острый назофарингит.

Особенно трудно воздействовать на закупорку носа у грудных детей. С этой целью применялись разные виды аппаратов, с помощью которых отсасывали секрет, но они оказались малоэффективными, а иногда и опасными. Однако в некоторых случаях они помогают очистить носовые ходы, что дает возможность покормить ребенка грудью. Слизь легче оттекает в положении ребенка лицом вниз, если только это не приведет к дальнейшему затруднению дыхания. Эффективно увлажнение окружающего воздуха, чего можно достичь с помощью испарителя.

Широко применяются пероральные препараты, снижающие застой сосудов, в результате чего состояние слизистой оболочки нормализуется, уменьшается напряжение тканей и предупреждается развитие воспаления полости среднего уха. Многие доступные препараты представляют собой смесь антигистаминных средств и сходных с мезатоном субстанций. У многих больных атропиноподобное действие антигистаминных препаратов сопровождается не-

которой сухостью слизистой оболочки; данных в пользу того, что у большинства детей происходит сужение ее сосудов или что они предотвращают развитие воспаления полости среднего уха, недостаточно.

Если у ребенка при обильных выделениях из носа появился кашель, не следует вводить ему сильные противокашлевые средства. Подавление кашлевого рефлекса может резко повысить опасность аспирации секрета из носоглотки.

У многих детей с острым назофарингитом снижается аппетит, а принудительное кормление не приносит успеха. Им следует предлагать питье по вкусу через короткие промежутки времени. Иногда у них появляются запоры, не требующие специального лечения; функция желудочно-кишечного тракта нормализуется, как только ребенка переведут на обычную диету.

После острой стадии болезни контакт ребенка с другими детьми должен быть ограничен в течение нескольких дней, так как у него может быть повышена чувствительность к потенциально патогенным микроорганизмам и другим вирусам.

Острый фарингит

Этот термин используют при всех острых заболеваниях глотки, в том числе при тонзиллите и фаринготонзиллите. Наличие или отсутствие миндалин не влияет на частоту, течение или осложнения этого заболевания или чувствительность к нему. Болезненный процесс в глотке — это часть большинства инфекционных заболеваний верхних дыхательных путей, встречающаяся при разнообразных острых генерализованных инфекциях (см. главу 10). Однако в строгом смысле понятие «острый фарингит» относится к состояниям, при которых основной процесс локализуется в глотке. Он редко встречается у детей в возрасте до 1 года. В дальнейшем число случаев заболевания увеличивается и достигает пика у детей в возрасте 4—7 лет, однако встречается и у детей более старшего возраста и у взрослых. Глотка вовлекается в процесс в значительной степени при дифтерии, герпангине и инфекционном мононуклеозе.

Этиология. Острый фарингит, протекающий с повышением температуры тела или без него, обычно обусловлен вирусами. Бета-гемолитический стрептококк группы А представляет собой единственный причинный агент и, за исключением периода эпидемий, вызывает примерно 15% случаев заболевания. Другие бактерии могут пролиферировать во время острых вирусных инфекций, поэтому они могут быть высеяны в большом количестве из глотки больного.

Клинические проявления. Симптоматика зависит от причинного фактора (стрептококк или вирус). Однако зачастую признаки наслаиваются один на другой, в связи с чем бывает трудно отличить одну форму фарингита от другой.

Вирусный фарингит обычно начинается постепенно с повышения температуры тела, недомогания, отсутствия аппетита

и умеренно выраженных болезненных ощущений в глотке. Последний признак может появиться прежде всего, но чаще он присоединяется через день или несколько позднее и достигает максимальной выраженности на 2—3-й день. Обычно голос становится сильным, появляются кашель и насморк. Даже во время разгара болезни воспалительный процесс в глотке может быть незначительным, но при тяжелом течении на мягком небе и задней стенке глотки могут появляться мелкие язвы. На лимфоидных фолликулах неба и в миндалинах можно обнаружить экссудат, идентичный таковому при стрептококковых заболеваниях. Шейные лимфатические узлы обычно умеренно увеличены, плотные, иногда болезненны. Как правило, в процесс вовлекается гортань, тогда как трахея, бронхи и легкие страдают редко. Число лейкоцитов в периферической крови варьирует в пределах $6-30 \cdot 10^9/\text{л}$ и более, но в основном оно составляет $16-18 \cdot 10^9/\text{л}$ с преобладанием (обычно в ранней стадии болезни) полиморфноядерных клеток. Таким образом оно не имеет диагностической ценности при дифференцировании вирусных и бактериальных заболеваний. Заболевание может закончиться через 24 ч, но обычно продолжается в течение около 5 дней. Серьезных осложнений почти не бывает.

Стрептококковый фарингит у детей в возрасте старше 2 лет обычно начинается с головных болей, болей в животе и рвоты. Эти симптомы могут сопровождаться повышением температуры тела до 40°C , но иногда она не повышается в первые 12 ч. Через несколько часов может присоединиться боль в горле и примерно у $1/3$ детей увеличиваются миндалины, появляется экссудат и гиперемизируется слизистая оболочка глотки. Болезненные ощущения обычно варьируют по интенсивности от слабых до достаточно выраженных, что приводит к затруднению глотания. У $2/3$ больных может отмечаться лишь незначительное покраснение миндалин без отчетливого увеличения их и без экссудата. Рано увеличиваются и становятся болезненными лимфатические узлы на передней поверхности шеи. Температура тела может быть повышена в течение 1—4 дней; в очень тяжелых случаях заболевание продолжается до 2 нед. Клиническая картина вероятнее всего связана с этиологическим фактором и заключается в диффузном покраснении миндалин и их дужек с петехиальными участками на мягком небе независимо от того, присутствуют или отсутствуют явления лимфаденита или фолликулярный выпот. Эти признаки хотя и обычны для стрептококкового фарингита, не играют решающей роли в диагностике и с определенной частотой встречаются при фарингитах вирусной этиологии.

Конъюнктивит, ринит, кашель и осиплость голоса встречаются редко, и два таких признака или более могут свидетельствовать в пользу вирусной инфекции.

Термином «стрептококкоз» определяют разновидность острой стрептококковой инфекции, связанной, как полагают, с более ранним инфицированием бета-гемолитическим стрептококком. У грудных детей она может принимать форму острого, обычно

мягко протекающего эпизодического заболевания, продолжающегося в течение менее одной недели и характеризующегося повышением температуры тела до 39°C , слизистосерозным отделяемым из носа и инфекционным поражением глотки. Тяжелее болеют дети в возрасте 6 мес — 3 лет. У них рано появляются насморк с отделяемым из задних отделов носа, диффузное покраснение глотки, повышается температура тела, начинается рвота и теряется аппетит. Обычно в течение нескольких дней (иногда в течение 4—8 нед) температура тела держится на цифрах $38—39,5^{\circ}\text{C}$, постепенно нормализуясь. В первые несколько дней после начала заболевания шейные лимфатические узлы начинают увеличиваться и становятся болезненными; аденопатия, как правило, коррелирует с температурной кривой. Заболевание обычно сопровождается очаговыми осложнениями.

Дифференциальный диагноз. Единственным надежным методом при дифференцировании вирусного и стрептококкового фарингита служит получение культуры клеток из области глотки. Однако поскольку и здоровые дети могут быть носителями стрептококка группы А, даже после получения положительных результатов посева диагноз нельзя считать окончательно установленным.

При синдроме, сопровождающемся гнойными выделениями из носа, фарингитом и повышением температуры тела, из глотки могут быть выделены пневмококк или гемофильная палочка. Несмотря на то что этот синдром, возможно, связан с осложнением вирусного фарингита, при нем могут оказаться эффективными антибиотики.

Если на миндалинах или в глотке обнаруживаются пленки, необходимо провести специфическое исследование на выявление дифтерийной палочки, хотя клиническое течение и не свидетельствует в пользу его. Пленки на миндалинах при инфекционном мононуклеозе очень сходны с таковыми при дифтерии у частично иммунизированных детей. При герпангине они обычно отсутствуют, но на передних дужках, зеве и мягком небе появляются множественные пузырьково-язвенные поражения.

Первыми проявлениями агранулоцитоза могут быть симптомы острого фарингита. Миндалины и задняя стенка глотки покрываются желтоватого или грязно-белого цвета экссудатом, слизистая оболочка под которым может некротизоваться, и изъязвления распространяются на слизистую оболочку полости рта и язык. Они очень болезненны, а нарушение глотания резко выражено. Обычно увеличиваются шейные лимфатические узлы и на слизистой оболочке появляются геморрагии.

Фарингоконъюнктивальную лихорадку см. в главе 10.

Осложнения. При вирусных инфекциях осложнения нечасты, хотя и может присоединяться гнойное воспаление полости среднего уха. У ослабленных детей как вирусная, так и стрептококковая инфекция может сопровождаться образованием больших хронических язв в глотке. При стрептококковых инфекциях иногда развивается перитонзиллярный абсцесс, синусит, воспаление полости

среднего уха и иногда менингит. Поскольку острый гломерулонефрит и ревматический полиартрит могут быть обусловлены стрептококковой инфекцией, дети с установленным диагнозом стрептококкового заболевания должны быть повторно обследованы через 2—3 нед после болезни.

Воспаление лимфатических узлов брюшной полости иногда осложняет течение фарингита вирусной или бактериальной природы. При этом появляются боли в животе, иногда рвота, что симулирует аппендицит.

Лечение. После осмотра необходимо произвести посев для выявления бета-гемолитического стрептококка и при показаниях дифтерийной палочки.

Поскольку даже экссудативные тонзиллиты имеют обычно вирусную природу и специфических методов лечения при них не существует, антибиотики не следует назначать до получения результатов посева, если нет веских клинических и эпидемиологических данных за стрептококковую инфекцию. При ней эффективен пенициллин G, принимаемый внутрь в дозе 200 000—250 000 ЕД 3—4 раза в день в течение 10 дней. При этом быстро (в течение 24 ч) снижается температура тела. Больных с аллергической реакцией на пенициллин с успехом можно лечить эритромицином.

Большинство детей в острый период болезни предпочитают оставаться в постели. При сильной боли в горле часто помогает ацетилсалициловая кислота, горячий или прохладный компресс на область шеи (в зависимости от желания больного). Полоскания теплым солевым раствором относится к симптоматическим средствам, уменьшающим боль, и применяется для лечения более старших детей; у маленьких детей подобный эффект можно получить с помощью паровых ингаляций. Из-за болей при глотании обычно целесообразнее применять прохладные смягчающие напитки, чем твердую или горячую пищу. Не следует пытаться насильно кормить ребенка.

Ребенок со стрептококковой инфекцией становится неконтагиозным для окружающих уже через несколько часов после начала пенициллинотерапии. Дети с вирусными заболеваниями остаются опасными в течение нескольких дней. Предупредить вирусный фарингит невозможно, но детям, которых необходимо защитить от стрептококковой инфекции, например, тех, у которых в анамнезе есть указания на ревматоидный артрит, показана профилактика антибиотиками (см. раздел 9.58).

Ричард Е. Берман (Richard E. Behrman)

Хронические ринит и назофарингит

Одну из трудных проблем педиатрии составляют стойкие или рецидивирующие инфекции верхних дыхательных путей, сопровождающиеся хроническим бронхитом или протекающие без него. Этим детям невозможно отнести ни к одной категории; каждого ре-

бенка необходимо обследовать, чтобы установить, если возможно, фактор или факторы, способствующие развитию этих инфекций.

Самый высокий уровень заболеваемости респираторными инфекциями приходится на вторую половину 1-го года жизни ребенка и до возраста 6—7 лет. В течение этого периода можно ожидать, что каждый ребенок в среднем перенесет в год 3—6 «простудных» заболеваний. Каждый раз после выздоровления он выглядит здоровым до следующего эпизода. При хроническом процессе складывается впечатление, что ребенок выздоравливает после острого заболевания и заболевает вновь или же страдает более или менее постоянным насморком и кашлем и не может выйти из этого состояния. Все это может отражать семейную или индивидуальную предрасположенность к инфекции или повторные контакты с респираторной инфекцией в семье.

Хронический ринит. Хронический ринит, протекающий с обострениями или без них, может быть обусловлен полипами в полости носа, синуситами, хронически воспаленными аденоидами, муковисцидозом, аллергией, инородным телом, искривленной перегородкой носа, разнообразными врожденными аномалиями, дифтерией носа или сифилисом. Кроме того, следует помнить о возможности хронически текущих изнуряющих инфекций или нарушении питания, иммунологическом или метаболическом (связанный с функцией щитовидной железы) дефиците.

Клинические проявления. Симптоматика может варьировать, но во всех случаях ребенка беспокоят постоянные выделения из носа. При хроническом заболевании они могут иметь неприятный запах, может наблюдаться экскориация кожи верхней губы. Кровянистые выделения встречаются обычно при сифилисе, дифтерии и инородном теле, но могут появиться при других состояниях. Часто нарушается восприятие вкуса и запаха. При обострениях или наслоении суперинфекции температура тела обычно повышается; вне этих состояний она обычно держится в пределах нормы.

Стойкий аллергический ринит встречается относительно часто и может отличаться сезонностью (см. раздел 9.48). Слизистая оболочка носа бледно окрашена, мягкие ткани отечны.

Хронический ринит может развиваться также в результате длительного использования или передозировки препаратов, вызывающих сокращение слизистой оболочки (медикаментозный ринит).

Атрофический ринит. Заболевание встречается нечасто и обычно протекает на фоне других, ослабляющих организм, состояний или может развиваться в результате затянувшейся инфекции полости носа. При этом нарушается восприятие запахов. Отделяемого может не быть или оно необильно, но в носовых ходах образуются корки, беспокоит чувство сухости в носу и глотке. В некоторых случаях появившееся обильное отделяемое из носа отличается резким неприятным запахом (озена).

Лечение. Ланолин, силикон или мази на вазелиновой основе предупреждают экскориацию слизистой оболочки. В основном же

лечение должно быть направлено на устранение причинных нарушений. Большое внимание следует уделять заболеваниям придаточных пазух носа, уха, аденоидов, миндалин, прекращать контакт ребенка с установленными аллергенами или проводить лечение десенсибилизирующими средствами. Кроме того, следует обратить внимание на состояние питания, отдых и предупреждать контакт с больными, чтобы избежать реинфекции. При проведении симптоматического лечения трудно не прибегать к применению таких препаратов, как мезатон и родственные ему соединения, снимающие отек слизистой оболочки. Однако они не безопасны, так как могут вызвать дальнейшее нарушение. Не следует использовать антибиотики для местного лечения, но иногда может быть показано их парентеральное введение.

Хронический фарингит. Хронический фарингит встречается редко. Он развивается вторично в результате хронических инфекций придаточных пазух носа, заболевания аденоидов или миндалин, хотя иногда отсутствуют какие-либо данные в пользу инфекции, кроме гипертрофированной лимфоидной ткани на задней стенке глотки и у корня языка. Последний тип нарушений чаще встречается у детей, у которых миндалины были удалены; в некоторых случаях в последних можно было увидеть инфицированные пробки.

Клинические проявления. Возможны повторные внезапные обострения процесса; в промежутках между ними ребенок предъявляет жалобы на неприятные ощущения в глотке, например сухость и резкое раздражение. Обычно у него появляется раздражающий кашель, он пытается «очистить горло». Слизистая оболочка, как правило, воспалена, хотя иногда бывает бледноокрашена с выбухающими кровеносными сосудами. Стенка глотки зачастую покрыта слизистогнойным секретом, а лимфоидная ткань во многих случаях гипертрофирована и отличается зернистым видом.

Лечение. Оно должно быть направлено на устранение любых заболеваний придаточных пазух, полости носа (деформации), аденоидов, миндалин. Следует также обратить внимание на состояние питания и гигиену ребенка.

Заглочный абсцесс

В раннем детском возрасте в скрытом пространстве между задней стенкой глотки и предпозвоночной фасцией находятся несколько лимфатических узлов небольшого размера, обычно исчезающих на 3—4-м году жизни. Лимфатические протоки этих узлов дренируют как носоглотку, так и задние носовые ходы. Узлы могут инфицироваться при гнойной инфекции этих отделов, что в свою очередь может привести к их распаду и нагноению.

Этиология. Заглочный абсцесс может осложнить бактериальный фарингит. Реже он встречается при распространении инфекции из пораженного остеомиелитом участка позвоночника или раневой инфекции после проникающего ранения задней стенки глот-

ки. Обычно возбудителями его служат золотистый стафилококк и гемолитический стрептококк группы А.

Клинические проявления. В анамнезе у больного обычно есть указания на заболевание острым назофарингитом или фарингитом, и клиническая симптоматика его может еще быть налицо. Как правило, у ребенка внезапно повышается температура тела, глотание затрудняется, он отказывается от пищи. Его беспокоят резкие боли в горле, голова находится в характерном положении, дыхание шумное, иногда клокочущее. Затруднение дыхания нарастает, в полости рта накапливается секрет, что приводит к слюнотечению из-за затруднения глотания.

Выбухание задней стенки глотки определяется легко. Иногда абсцесс локализуется в носоглоточной области, обуславливая закупорку носовых ходов и выбухание мягкого неба. Для проведения пальцевого обследования с целью установить факт флюктуации абсцесса ребенку необходимо придать положение Тренделенбурга, а также обеспечить полное отсасывание содержимого абсцесса в случае его разрыва. Заглоточный абсцесс не всегда возможно определить при простом осмотре, его позволяет выявить боковая рентгенография области шеи или носоглотки.

У нелеченого ребенка он может спонтанно прорваться в глотку, а гной аспирируется. Воспалительный процесс может также распространяться латерально, расслаивая ткани, и открыться на боковой поверхности шеи, в пищевод, средостение или слуховой канал. Внезапная смерть наступает в том случае, если абсцесс сдавит гортань, вызовет отек голосовой щели или разрушит какой-либо крупный кровеносный сосуд.

Дифференциальный диагноз. Сдавление гортани может проявляться в стридоре, что заставляет учитывать заглоточный абсцесс как одну из возможных причин патологии у ребенка с высокой температурой тела и крупом. У многих больных появляется ригидность мышц шеи, что ошибочно может быть принято за менингеальные явления. Нефлюктуирующие воспаленные лимфатические узлы могут образовывать болезненные выбухания в заглоточной области. Туберкулезное разрушение шейных позвонков иногда приводит к образованию заглоточного бокового абсцесса; при этом обычно отмечается выраженная ригидность мышц шеи и другие признаки повреждения спинного мозга.

Лечение. Если диагноз поставлен до начала флюктуации, интенсивным лечением пенициллином G в дозе 100 000—250 000 ЕД/кг в сутки или полусинтетическим пенициллином (при инфекции образующим пенициллиназу золотистым стафилококком) парентерально можно предупредить развитие нагноения и образование абсцесса. При болевых ощущениях может потребоваться назначение обезболивающих препаратов. При появлении флюктуации абсцесс немедленно вскрывают (предпочтительнее под наркозом) и начинают лечение антибиотиками. Перед вскрытием следует аспирировать часть его содержимого, чтобы установить, нет ли примеси крови, поступающей из разрушенного сосуда в заглоточ-

ном пространстве. При отсутствии крови производят разрез в наиболее выступающей точке абсцесса, а гной тщательно отсасывают. При сильном кровотечении может потребоваться перевязка сонной артерии. Правильное лечение обеспечивает благоприятный прогноз.

Абсцессы боковой стенки глотки и околоминдаликовые

За последнее время абсцесс боковой стенки у детей встречается чаще, чем заглоточный абсцесс. Процесс обычно настолько выражен, что вся стенка глотки смещается в медиальном направлении, включая миндалины, мягкое небо и язычок.

У ребенка обычно резко повышается температура тела, он выглядит тяжело больным, жалуется на резкую боль в горле и затрудненное глотание. На боковой стенке глотки определяется выбухание. Шейные лимфатические узлы воспалены, мышцы затылка обычно ригидны.

Лечение то же, что при заглоточном абсцессе.

Околоминдаликовые абсцессы редко встречаются у детей. Поскольку они редки и у взрослых, перенесших тонзиллэктомию, то вероятно, что миндалины служат первичным очагом инфекции. Абсцессы почти всегда вызываются гемолитическим стрептококком группы А и редко золотистым стафилококком или гемофильной палочкой.

Клинические проявления. Развитию этих абсцессов обычно предшествует вспышка острого фаринготонзиллита. Затем в течение нескольких дней температура тела остается в пределах нормы или не нормализуется после первичной инфекции. Ребенок жалуется на резкую боль в горле, у него нарастает затруднение при открывании рта вследствие сокращения крыловидных мышц, часто он отказывается глотать и разговаривать. Иногда мышцы на одной стороне шеи настолько сокращены, что у него наступает кривошея. Температура тела может напоминать таковую при септическом процессе и достигать 40,5 °С. Область пораженной миндалины заметно отечна и воспалена, язычок смещен в противоположную сторону. У нелеченого ребенка через несколько дней абсцесс начинает флюктуировать и обычно выступает в область передней складки зева. Если его не вскрывают, он спонтанно разрывается.

Лечение (см. заглоточный абсцесс). Последующие случаи заболевания можно предупредить, удалив миндалины через 3—4 нед после затухания воспалительного процесса.

10.22 СИНУСИТЫ

См. также раздел 10.24.

У новорожденного верхнечелюстные пазухи, передние и задние клетки решетчатой кости имеют достаточные размеры для того, чтобы стать очагами инфекции. Лобная пазуха редко служит

источником сколько-нибудь значимой инфекции у ребенка в возрасте до 6—10 лет. Тяжело протекающее заболевание решетчатой кости в первые годы жизни может привести к замедлению или полному прекращению развития и пневматизации лобных пазух. Пазухи основной кости обычно не имеют большого значения для клиники до 3—5-го года жизни ребенка.

Придаточные пазухи, по-видимому, вовлекаются в экссудативный процесс почти во всех случаях острого инфекционного заболевания полости носа, но, как правило, он затухает в них вместе с купированием назальной инфекции при условии, что она не предшествовала. Число случаев как острой, так и хронической инфекции пазух увеличивается в последний период детского возраста. Возможность инфицирования их повышается под влиянием неизвестных аллергических факторов, неадекватности оттока из них (например, при искривлении перегородки носа), конституциональных особенностей и факторов окружающей среды. Чаще всего в процесс вовлекаются верхнечелюстные пазухи, а также передние и задние пазухи решетчатой кости.

Острый гнойный синусит

При остром рините помимо воспалительной реакции в одной пазухе или более может развиваться гнойный процесс, симптомы которого часто появляются через 3—5 дней после ринита.

Клинические проявления. Острый гнойный синусит проявляется повышением температуры тела, локализованной болью или чувством переполнения в пазухе, болезненностью при надавливании или постукивании в этой области, головной болью и иногда отеком тканей над вовлеченным в процесс синусом. Головная боль, которая отличается тенденцией распространяться на эту область, может оказать помощь в диагностике. При сфеноидите она может локализоваться в затылочной области, при этмоидите с вовлечением в процесс передних клеток — в височной и надглазничной областях, а с вовлечением в процесс задних клеток — над областью расхождения ветвей тройничного нерва, особенно над сосцевидным отростком. При гайморите больные могут жаловаться на боль при повышенной чувствительности соответствующего зуба. При незакрытом отверстии гнойное отделяемое можно видеть с помощью назоскопа. Гной в среднем носовом ходе заставляет предположить заболевание верхнечелюстной, лобной или передней этмоидальной пазухи, в верхнем носовом ходе — заболевание основной или задней этмоидальной пазухи. Отделяемое на задней стенке глотки может обусловить воспаление ее и кашель, особенно в ночное время. Повторные простудные заболевания, в частности сопровождающиеся гнойным отделяемым, в действительности могут представлять собой рецидивирующий синусит, требующий более интенсивного вмешательства.

При остром этмоидите, особенно у грудных детей и детей раннего возраста, к наиболее частым проявлениям относится воспали-

тельная реакция окологлазничной рыхлой соединительной ткани с отеком мягких тканей и покраснением кожи.

Диагноз. Лобные и верхнечелюстные пазухи, заполненные гноем, на рентгенограмме выглядят затемненными; заметное утолщение слизистых оболочек в них также свидетельствует о бактериальной инфекции. Трансиллюминация может оказать помощь в диагностике заболевания у более старших детей, но не у детей раннего возраста. У детей редко возникает необходимость в пункции пазух только с диагностической целью. При остром и хроническом этмоидите на рентгенограмме может определяться затемнение пазух решетчатой кости. При изучении мазка, приготовленного из отделяемого синусов, выявляют преимущественно нейтрофилы; большое число эозинофилов свидетельствует о сопутствующей аллергии. Культуры, полученные при посеве с тампона, отличаются от таковых, полученных при посеве аспирата из пазух, в котором чаще всего выявляют пневмококк и гемофильную палочку. Часто определяют и анаэробные микроорганизмы. К осложнениям при этих заболеваниях относятся средний отит, менингит, тромбоз кавернозного синуса, воспаление зрительного нерва, перiorбитальные целлюлит и абсцесс, а также нефрит.

Лечение. Большое значение имеет воздействие на воспалительный процесс в полости носа. Уменьшение отечности слизистой оболочки во многих случаях способствует оттоку содержимого. Можно провести лечение мезатоном в виде капель для носа или распыляемого 0,25—0,125% раствора, используемого 4 раза в день в течение 5 дней. Дополнительный эффект могут вызвать препараты, принимаемые внутрь и уменьшающие застой. При аллергическом рините могут оказаться эффективными антигистаминные средства. Можно осторожно отсасывать или аспирировать секрет, однако эта процедура иногда вызывает больше раздражения, нежели терапевтический эффект, особенно у грудных детей. Необходимость в дренировании пазухи возникает редко, но оно оправдано при стойкости местной и системной симптоматики. Если требуется, проводят лечение антибиотиками, как правило, ампициллином.

Хронический синусит

Несмотря на то что заболевание часто встречается у лиц, проживающих в условиях сурового климата, оно должно настораживать врача в отношении каких-то местных или общих факторов, поддерживающих его. Необходимо обследовать больного на предмет выявления деформации носовой перегородки, полипов или инфицированных и гипертрофированных аденоидов (которые могут вызвать обструкцию носовых ходов), больных зубов, служащих источником инфекции при синуситах, полипов в пазухе или слизистой кисты и таких общих нарушений, как аллергия, муковисцидоз и отсутствие подвижности ресничек эпителия. Хроническими

и рецидивирующими синуситами обычно страдают лица, у которых отсутствуют секреторные антитела, они встречаются и при других иммунодефицитных состояниях.

Клинические проявления. Симптоматика значительно варьирует. Если температура тела и повышается, то незначительно. Часто больные жалуются на недомогание, быструю утомляемость, потерю аппетита, рассеянность при выполнении умственной работы. Количество отделяемого из одной половины носа или обеих меняется изо дня в день и может быть обильнее в определенное время дня. Нередко наступает выраженный отек среднего отдела носовых раковин, что приводит к полной непроходимости носовых ходов. Обычно секрет отходит по задней стенке глотки непрерывно или каплями, что при отсутствии инфицированных аденоидов или острой инфекции верхних дыхательных путей может служить диагностическим признаком. Часто беспокоит головная боль, а боль или повышенная чувствительность при пальпации или постукивании может помочь при определении локализации процесса. Часты приступы чихания, которые можно объяснить аллергическим ринитом, если они сопровождаются водянистыми выделениями из носа.

На основании постоянного раздражения глотки или стойкого дыхания через рот, не связанного с другими факторами, можно предположить синусит. Любое осложнение, свойственное острому синуситу, может встречаться при хроническом, но, возможно, чаще всего оно связано с хронической инфекцией бронхов. Иногда для того чтобы подчеркнуть эту взаимосвязь, используют термин «синобронхит»; у детей с этой патологией предрасполагающими заболеваниями могут служить муковисцидоз, иммунодефицитные состояния и болезнь неподвижных ресничек.

Лечение. Лечение аналогично таковому при острых синуситах. Могут потребоваться повторные курсы лечения антибиотиками или препаратами, уменьшающими отек слизистой оболочки придаточных пазух, что зависит от симптомов заболевания, клинических данных и результатов бактериологического исследования. Получение культуры микроорганизмов из носоглотки не имеет диагностической значимости; патогенную флору следует получать путем осторожной аспирации содержимого из пораженной пазухи. Не существует единого мнения о том, какие микроорганизмы чаще всего служат причиной заболевания у детей; обычно к ним относят стафилококки, пневмококки и гемофильную палочку. Анаэробная инфекция встречается намного чаще, чем считали ранее.

Не доказано благоприятного действия антибиотиков, но некоторые клиницисты считают, что они могут быть эффективными при длительном применении. Необходимо, если это возможно, корригировать местные деформации носа, обуславливающие явления непроходимости, и удалять инфицированные и гипертрофированные аденоиды.

Эффектом может сопровождаться введение эфедрина или родственных ему средств для сужения сосудов слизистой оболочки;

при этом голова больного должна находиться в таком положении, чтобы раствор мог попасть в придаточные пазухи; действие препаратов усиливается, если 2—3 раза в день после их введения проводить местное прогревание. Лечение следует проводить в течение примерно 2 нед.

Необходимо приложить все усилия, чтобы избежать оперативного вмешательства, но если при этом не удастся излечить больного от хронического гнойного синусита, может быть показано хирургическое дренирование придаточных пазух.

10.23 ПОЛИПОЗ НОСА

Этиология. Полипы представляют собой доброкачественные на ножке опухоли, образовавшиеся из отечной, обычно хронически воспаленной, слизистой оболочки носа. Они обычно локализируются в области верхних носовых раковин и выходов из пазух решетчатой кости и верхнечелюстных. Иногда они встречаются в полости последней. Очень большие или множественные полипы могут полностью закрывать носовой ход.

Муковисцидоз, по-видимому, относится к основной причине полипоза носа у детей; примерно у 15% больных в какой-то отрезок жизни образуются полипы. Ребенок с полипозом носа должен быть обследован по поводу муковисцидоза даже при отсутствии у него типичных симптомов со стороны органов дыхания и желудочно-кишечного тракта. Полипы образуются при хронических синуситах другой этиологии, хроническом аллергическом рините и астме.

Клинические проявления. Носовые ходы непроходимы, голос имеет носовой оттенок, дыхание через рот. Из носа истекают слизистые или слизистогнойные выделения. Между носовыми раковинами и перегородкой видны блестящие серого цвета, в виде грозди винограда, массы. Полипы легко отличить от обильно васкуляризованной ткани носовых раковин, отличающихся розовым или красным оттенком. Продолжительное давящее воздействие полипов может сопровождаться расширением спинки носа и разрушением прилежащих костных образований.

Лечение. Местно или системно действующие препараты, снимающие отек, не вызывают сокращения полипов. Обычно не сопровождается эффектом распыления в нос кортикостероидных препаратов, хотя такая попытка оправдана в случаях рецидива. Полипы необходимо удалять хирургическим путем, если появляется полная непроходимость носовых ходов, стойкие выделения из них или деформации носа. К сожалению, при неудаче устранить лежащие в основе патогенетические механизмы (например, муковисцидоз) полипы рецидивируют. Антигистаминные средства могут оказать действие тем, что снимают аллергические факторы, приводящие к рецидиву.

Термин «миндалины» используется в его обычно принятом значении, когда речь идет о двух миндалинах зева; термин «аденоиды» относится к миндалине, расположенной в области глотки. Миндалины и аденоиды представляют собой часть лимфоидной ткани, окружающей глотку и известной под названием лимфатического глоточного кольца. Оно состоит из лимфоидной ткани на основании языка (языковая миндалина), двух миндалин зева, аденоидов (глоточная миндалина) на задней стенке глотки. Эта ткань служит естественным барьером на пути инфекции; при подавлении защитных свойств она может стать источником острой или хронической инфекции.

Основные патологические изменения, происходящие в миндалинах и аденоидах, состоят в инфицировании и гипертрофии их ткани, причем последняя в большинстве случаев временна и развивается в ответ на инфекцию. Наиболее спорный вопрос для врачей — это необходимость и сроки удаления этих образований. Хотя обычно миндалины и аденоиды удаляют одновременно, имеются веские основания для того, чтобы делать это по отдельности, особенно у детей в возрасте до 4—5 лет. У детей грудного возраста заболевание миндалин обычно не встречается.

Опухоли миндалин редки, хотя сообщалось о папилломах, липомах, ангиомах, тератомах, фибромах, плазмоцитомах и лимфосаркомах.

Острый тонзиллит рассматривают как острый фарингит и обсуждение этого вопроса см. в главе 9 и разделе 10.27.

Хронический тонзиллит

Вопросы, связанные с лечением больных, страдающих тонзиллитом, имеют конкретное отношение к педиатрической практике из-за частоты хронических процессов в миндалинах и потенциальной важности этой ткани для нормального развития иммунной системы.

Клинические проявления. Симптоматика значительно варьирует; к наиболее выраженным признакам относятся рецидивирующая или постоянная боль в глотке и затруднение при глотании и дыхании, последнее чаще всего обусловлено аденоидами. Больного может беспокоить чувство сухости и раздражения в зеве, изо рта может исходить неприятный запах. Конституциональные признаки не отмечаются характерными особенностями и, как правило, неярки. Иногда гипертрофированные миндалины и аденоиды, нарушая проходимость верхних дыхательных путей, приводят к расстройствам дыхания и развитию легочной гипертензии.

Показания к проведению тонзиллэктомии. Родители часто связывают рецидивирующие респираторные инфекции и гнойные или серозные отиты, аллергический бронхит, дыхание через рот, плохой аппетит, отсутствие увеличения массы тела и повторные слу-

чай или постоянное повышение температуры тела у ребенка с хроническим тонзиллитом. Однако не доказано, что после тонзилл- и аденэктомии эти проблемы у детей нивелируются. В настоящее время отсутствуют методы, позволяющие определить, кому из детей следует произвести тонзиллэктомию и аденотомию; считают, что в большинстве случаев благоразумнее избегать хирургического вмешательства. Поскольку врач знает, что записи в историях болезни обычно читают и другие специалисты, принимающие участие в решении вопроса о проведении этих операций, частота их значительно снизилась.

Решение об удалении миндалин должно основываться на симптомах и признаках, непосредственно связанных с ними и прилежащими структурами. Из местных признаков учитывают симптоматическую гипертрофию, сопровождающуюся обструкцией носовых ходов, и хроническую инфекцию. О тонзиллэктомии речь может идти лишь тогда, когда у ребенка в течение года зарегистрировано более четырех случаев заболевания фарингитом, вызванным стрептококком группы А, в сочетании с тонзиллитом на фоне неизмененного иммунологического статуса; у детей в возрасте до 2 лет решать вопрос об операции можно только в исключительных случаях. Поскольку после тонзиллэктомии не уменьшается частота заболеваний фарингитом или тонзиллитом, то «частая боль в горле» не служит веским показанием к ней. Более того, в большинстве случаев миндалины, считающиеся гипертрофированными, в действительности имеют обычные размеры; ошибка связана с незнанием того факта, что у детей в норме они несколько больше, нежели в более поздние годы жизни.

У детей, у которых симптоматика отсутствует, миндалины могут фактически соприкасаться по средней линии, а миндалины среднего размера могут проецироваться по направлению к средней линии при рвотных движениях, возникающих при осмотре ребенка, что ошибочно можно интерпретировать как их гипертрофию. С другой стороны, инфекция не всегда приводит к гипертрофическим изменениям миндалин, которые могут быть небольших размеров и находиться за складками зева. Нет определенного подхода, чтобы продемонстрировать при осмотре миндалины как очаг инфекции. Плотность или размер их, а также казеозные массы в криптах не относятся к надежным критериям. Более надежным признаком можно считать постоянную гиперемию передних дужек и увеличение шейных лимфатических узлов. Особенно большое значение имеют постоянно увеличенные узлы, локализованные непосредственно ниже и несколько фронтальнее по отношению к углу нижней челюсти. В отличие от затруднений, возникающих при установлении хронической инфекции, гипертрофию миндалин легко определить, если они затрудняют глотание или дыхание. В этом случае они практически соприкасаются в момент осмотра зева, когда ребенок находится в спокойном состоянии (отсутствуют

рвотные движения). Однако перед тем как рекомендовать проведение тонзиллэктомии, следует убедиться в том, что гипертрофия миндалин обусловлена хроническим процессом, а не перенесенной недавно острой инфекцией, при которой они могут значительно увеличиваться в размере и нормализуются после затухания ее.

Единственным показанием к тонзиллэктомии со стороны прилежащих структур служит околоминдаликовый (и позадиминдаликовый) абсцесс. Удаление миндалин не играет роли в предупреждении развития синусита или лечении детей, страдающих им. Возможно, иногда при рецидивирующих синуситах показана аденотомия, но достигаемый при этом результат незначителен. Вероятно, она оправдана при хроническом среднем отите и глухоте, обусловленной им. Отсутствуют убедительные данные о том, что тонзиллэктомия оправдана при инфекциях нижних дыхательных путей, хотя они не служат противопоказанием для проведения ее по другим соображениям.

Ни одно из системных заболеваний (ревматоидный полиартрит или гломерулонефрит, другие заболевания, при которых миндалины могут быть удалены в поисках неустановленного очага инфекции или в качестве меры, направленной на ускорение роста и нормализацию массы тела) не относится к показаниям для удаления миндалин.

Тонзиллэктомия и возраст ребенка. Если иногда появляется необходимость рекомендовать тонзиллэктомию ребенку в возрасте 2—3 лет, следует сделать все возможное, чтобы отложить эту операцию. Зачастую в течение следующего года жизни или позднее необходимость в ней может отпасть. В первые несколько лет жизни показания к аденотомии появляются несколько чаще. Обе операции недопустимо проводить в целях борьбы с «обычными простудами».

Тонзиллэктомия и острые инфекции. Удалять миндалины необходимо не ранее чем через 2—3 нед после острого заболевания, за исключением случаев острой закупорки дыхательных путей с явлениями легочной артериальной гипертензии и легочного сердца.

Миндалины иссекают очень осторожно, чтобы была уверенность в полном удалении их и целостности прилежащих тканей. Очень часто остается неудаленным небольшое количество ткани, которая может инфицироваться и гипертрофироваться, или же, наоборот, вместе с миндаликовой захватывают прилежащие ткани из боковой стенки глотки, мягкого неба и иногда язычка. Удаление содержимого зева во время операции уменьшает возможность развития легочного абсцесса или пневмонии. Необходимо добиться полной остановки кровотечения и ребенок в течение этого времени должен оставаться в операционной комнате.

При тщательно проведенной оценке всех данных в предоперационный период часто выявляют неожиданные, предрасполагающие, факторы, которыми объясняются показания к операции и в то же время противопоказания к ней. Медицинский анамнез дол-

жен включать в себя вопросы относительно недавно перенесенной инфекции, контакта с инфекционными больными и склонности к кровотечению у больного и членов его семьи. Ребенку необходимо санировать полость рта, при этом следует удалить шатающиеся или карпозные зубы. Несмотря на полученные данные о времени кровотечения и свертывания крови, обязательно следует выяснить склонность к кровотечениям. Ребенку рассказывают о предстоящей операции и некоторых ее деталях, желательно, чтобы это сделали родители, заранее ознакомленные с этими вопросами. До операции питание ребенка должно быть полноценным; кормить его прекращают за 6 ч до тонзиллэктомии. Детям с пониженным питанием или быстро реагирующим на накопление в организме кетоновых тел в предоперационный период показано внутривенное введение глюкозы.

После операции ребенок должен находиться на постельном режиме в течение всего дня и еще в течение нескольких дней ему следует обеспечить состояние покоя; желательно уговорить его не бояться принимать питье и пищу по возможности сразу же, как исчезнет тошнота, вызванная наркозом. При состоянии дискомфорта можно назначить парацетамол. Очень важно, чтобы ребенок избегал контакта с инфекциями. Пленки, образующиеся на месте удаленных миндалин, иногда принимают за проявления дифтерии. Довольно регулярно из этого участка высевают веретенообразные микроорганизмы (бациллы Винцента), но это не служит показанием для проведения специфического лечения.

Осложнения. Частота осложнений не так велика, но все же могут наступить кровотечение в послеоперационный период, развиться абсцесс легкого, пневмония и септицемия. Основные проблемы связаны с кровотечением, которое должно быть остановлено с помощью тампонирования или перевязки сосудов. Может появиться необходимость в переливании крови, чтобы избежать развития геморрагического шока или наступления летального исхода при обильном или продолжительном кровотечении.

Последствия. Тонзиллэктомия не способствует уменьшению частоты случаев заболевания респираторной инфекцией. Симптомы обструкции, обусловленные гипертрофией миндалин, могут уменьшиться. Операция не влияет на течение аллергического ринита, частоту первичных или повторных атак ревматоидного артрита. Может уменьшиться частота развития лимфаденита шейной области. Иногда после операции наступает улучшение питания ребенка, что может быть связано с психологическими факторами или удалением очага инфекции. Однако в этом отношении к прогнозу следует подходить с осторожностью.

Гипертрофия аденоидов

Изменения в лимфоидной ткани носоглотки имеют тенденцию протекать параллельно с патологическими процессами в миндалинах зева. Гипертрофия и инфекция могут протекать по отдельно-

сти, но нередко они встречаются одновременно; инфекция, как правило, первична. Мягкие аденоидные структуры, в норме обычно локализованные в носоглотке, особенно на задней ее стенке и своде, подвергаются гипертрофии, в результате чего образуется масса размером до 2—3 см. Она может почти заполнить свод, нарушая прохождение воздуха через нос и закрывая слуховые трубы.

Клинические проявления. К наиболее характерным симптомам относятся дыхание через рот и более или менее стойкий ринит. Дышать через рот ребенок может только во время сна, особенно когда лежит на спине; в этом положении он часто начинает храпеть. При выраженной гипертрофии рот остается открытым и в течение дня, при этом слизистая оболочка полости рта и губ становится сухой. Назофарингит может протекать хронически или часто рецидивировать. Голос отличается носовым приглушенным оттенком. Из рта исходит неприятный запах, ощущение вкуса и запаха изменено. Может беспокоить изнуряющий кашель, особенно ночью, обусловленный раздражением гортани вдыхаемым воздухом, не согрешшимся и не увлажнившимся в носовых ходах. Часто снижается слух. Хронически протекающий средний отит может быть связан с инфицировавшимися гипертрофированными аденоидами и закрытием слуховой трубы.

Очень небольшое число детей раннего возраста с выраженным увеличением аденоидов (и миндалин) не могут дышать через рот во время сна. Они похрапывают или громко храпят. У них часто появляются признаки нарушения дыхания, например втяжения межреберных промежутков и раздувание крыльев носа, есть опасность развития во время сна недостаточности дыхания (гипоксемия, гиперкапния, ацидоз). Иногда это может вызвать остановку дыхания. Чаще всего у них развивается легочная артерпальная гипертензия или в конечном счете легочное сердце. Разрастание лимфоидной ткани верхних дыхательных путей и обусловленное им легочное сердце, по сообщениям некоторых авторов, связано с повышенной чувствительностью к коровьему молоку у многих детей дошкольного возраста. У детей, страдающих ожирением (синдром Прадера—Вилли), и у детей с большим или расположенным кзади языком (синдром Робена) во время сна может наступить непроходимость дыхательных путей, которую также можно отнести на счет гипертрофии аденоидов.

Диагноз. У ребенка 1-го или 2-го года жизни размеры аденоидов можно определить при ощупывании их пальцем. Непрямое исследование с помощью глоточного зеркала возможно осуществить у более старших, контактных детей. Для осмотра носоглотки можно использовать фиброоптический бронхоскоп. Рентгенограммы боковых отделов глотки оказывают помощь при определении возможной облитерации участка воздухоносного пути в области носоглотки. С другой стороны, гипертрофию аденоидов следует заподозрить при дыхании ребенка через рот, храпении, стойком рините, иногда сопровождающемся средним отитом.

Абсцесс аденоидов встречается редко, но он может стать причиной длительного повышения температуры тела. Выявляют и дренируют его с помощью отжимания пальцем.

Лечение. Аденомотомия может быть показана при постоянном дыхании через рот, носовом оттенке голоса, «аденоидном» лице, рецидивирующем среднем отите (особенно сопровождающемся потерей слуха, обусловленной нарушением костной проводимости звука), глухоте и постоянном или рецидивирующем назофарингите, если они связаны с инфицированными и гипертрофированными аденоидами. В этих случаях нельзя прибегать к тонзиллэктомии. У некоторых детей после аденомотомии могут легче протекать хронические серозные воспаления полости среднего уха. Следует соблюдать те же меры предосторожности в отношении полноты удаления ткани и контроля за кровотечениями участками, что и при тонзиллэктомии; удалять аденоиды предпочтительнее под прямым контролем глаза, чем с помощью аденоотома.

*Томас Ф. Боат, Карл Ф. Доршук, Роберт К. Штерн,
Альфред Д. Хегги (Thomas F. Boat, Carl F. Doershuk,
Robert C. Stern, Alfred D. Heggie)*

Список литературы

- Alfaro V. F.* Nasal sinus disease in children. — *Pediatr. Clin. North. Am.*, 1962, 9:1061.
- Boat T. F., Polmar S. H., Whitman V.* et al. Hyperreactivity to cow milk in young children with pulmonary hemosiderosis and cor pulmonale to nasopharyngeal obstruction. — *J. Pediatr.*, 1975, 87:23.
- Cain W. A., Amman A. J., Hong R.* et al. IgE deficiency associated with chronic sinopulmonary infections. — *J. Clin. Invest.*, 1969, 48:12A.
- Dingle J. H., Badger G. F., Jordan W. S.* Illness in the Home. A Study of 25 000 Illnesses in a Group of Cleveland Families. — Cleveland: Press of Western Reserve University, 1964, p. 129.
- Evans F. O., Snyder J. B., Moore W. E. C.* et al. Sinusitis of the maxillary antrum. — *N. Engl. J. Med.*, 1975, 293:735.
- Fox J. P., Cooney M. K., Hall C. E.* The Seattle virus watch. V. Epidemiologic observation of rhinovirus infections. — *Am. J. Epidemiol.*, 1975, 101:122.
- Greenwald H. M., Messeloff C. R.* Retropharyngeal abscess in infants and children. — *Am. J. Med. Sci.*, 1929, 177:767.
- Gwaltney J. M., Hendley J. O., Simon G.* et al. Rhinovirus infections in an industrial population. III. Number and prevalence of serotypes. — *Am. J. Epidemiol.*, 1968, 87:158.
- Haynes R. E., Cramblett H. G.* Acute ethmoiditis: Its relationship to orbital cellulitis. — *Am. J. Dis. Child.*, 1967, 114:261.
- Hendley J. O., Wenzel R. P., Gwaltney J. M.* Transmission of rhinovirus colds by selfinoculation. — *N. Engl. J. Med.*, 1973, 288:1361.
- Johnson F.* Bleeding factors and tonsils and adenoid surgery. — *Arch. Otolaryngol.*, 1967, 86:584.
- Kaye H. S., Marsh H. B., Dowdle W. R.* Seroepidemiologic survey of coronavirus (strain OC43) related infections in a children's population. — *Am. J. Epidemiol.*, 1971, 94:43.
- Knight V.* Cocksackieviruses. — In: *Viral and Mycoplasmal Infections of the Respiratory Tract*/Ed. V. Knight. — Philadelphia: Lea and Febiger, 1973, p. 153.
- Lough M., Boat T., Doershuk C.* The nose. — *Resp. Care.*, 1975, 20:844.
- Maresh M. M.* Paranasal sinuses from birth to late adolescence. — *Am. J. Dis. Child.*, 1949, 60:55.

Paradise J. L., Bluestone C. D., Backman R. Z. et al. History of recurrent sore throat as an indication for tonsillectomy. — *N. Engl. J. Med.*, 1978, 298:410.
Schwachman H., Kulczycki L. L., Mueller H. L. et al. Nasal polyposis in patients with cystic fibrosis. — *Pediatrics*, 1962, 30:389.

БОЛЕЗНИ УХА

Болезни уха относятся к наиболее частым болезненным состояниям детского возраста. Умение распознать их, знание наиболее эффективных методов лечения и достаточная квалификация медицинского персонала обеспечивают предупреждение осложнений.

Признаки и симптомы. Болезни уха и височной кости сопровождаются следующими основными признаками и симптомами.

Оталгия чаще всего связана с воспалительным процессом в наружном и среднем ухе, но может быть обусловлена процессом в области сочленения височной кости и нижней челюсти, глотки или зуба. У детей грудного возраста единственным признаком может быть потягивание за ухо или общая раздражительность, особенно на фоне повышенной температуры тела. Гнойные выделения из уха (оторея) относятся к признакам воспаления наружного или среднего уха с перфорацией барабанной перепонки или того и другого. Кровянистые выделения могут быть вызваны острым или хроническим воспалительным процессом, травмой, опухолью или дискразией крови. Прозрачные выделения свидетельствуют о перфорации барабанной перепонки с серозным выпотом в полость среднего уха или о вытекании спинномозговой жидкости через дефект в наружном слуховом канале или барабанную перепонку.

Слух снижается в результате процесса в наружном и среднем (нарушение костной проводимости звука) или внутреннем ухе, задних отделах улитки или центральном слуховом пути (нейросенсорная тугоухость). Отек тканей вокруг ушной раковины чаще всего связан с воспалительным процессом (например, при наружном отите, перихондрите или мастоидите), травмой (гематома) и иногда неоплазией.

Дети редко жалуются на головокружение. Чаще всего его причиной служит воспаление участка слуховая труба — сосцевидный отросток, но может быть обусловлено лабиринтитом, перилимфатической фистулой между внутренним и средним ухом в результате врожденного дефекта, травмой или холестеатомой, воспалением вестибулярных нейронов; оно может быть проявлением пароксизмального головокружения, связанного с переменной положения тела в пространстве. Головокружение может беспокоить ребенка при болезни Меньера или заболеваниях ЦНС. Дети более старшего возраста жалуются на чувство вращения, в то время как у детей младшего возраста неспособность удерживать тело в состоянии равновесия проявляется только тем, что они становятся неуклюжими, спотыкаются и падают. Однонаправленный, горизонтальный или скачущий нистагм, обычно связанный с головокружением, свидетельствует о заинтересованности вестибулярного аппарата. Как правило, дети жалуются на шум в ушах,

хотя они редко могут описать его. Особенно часто он встречается при евстахеите и среднем отите или пейросенсорной тугоухости.

Паралич лицевого нерва — не частое, но устрашающее осложнение как для ребенка, так и для родителей. Если он связан с заболеванием височной кости, то чаще всего проявляется как осложнение после острого или хронического среднего отита, иногда бывает идиопатическим (симптом Белла) или обусловлен переломом височной кости, опухолью или герпетической инфекцией уха. К другим признакам и симптомам относятся аллергические болезни верхних дыхательных путей, обусловленные средним отитом.

Методы диагностики. Соответствующее обследование ребенка, особенно областей головы и шеи, помогает выявить определенные состояния, предрасполагающие к развитию заболевания уха или связанные с ними. Выражение лица ребенка и характер речи могут быть важным показателем возможной патологии. Разнообразные черепно-лицевые аномалии, например при синдроме, описанном Treacher-Collins, и трисомии по 21-й паре хромосом (синдром Дауна), связаны с заболеванием уха. Дыхание через рот и снижение дыхательной функции носа могут свидетельствовать об обструкции полости или задних отделов носа, в то время как повышенная функция носа служит признаком небно-глоточной недостаточности. При обследовании можно выявить расщепление твердого неба или подслизистой оболочки (оба дефекта относятся к предрасполагающим факторам развития серозного среднего отита у грудных детей). Чаще заболевания среднего уха встречаются при расщеплении язычка. У ребенка может быть диагностирован воспалительный процесс с секретом в задних отделах носа и глотке. Полипоз, выраженное искривление носовой перегородки или опухоль в носоглоточной области также могут быть связаны с воспалением полости среднего уха.

Осмотр уха — решающий этап в общей оценке состояния больного ребенка. В первую очередь следует осмотреть ушную раковину и наружный слуховой проход, что помогает проведению дифференциального диагноза или в решении вопроса о возможных осложнениях. Например, экзематозный наружный отит может быть обязан среднему отиту, сопровождающемуся выделениями из уха, а воспаление в области позади ушной раковины может свидетельствовать о периостите или подпериостальном абсцессе, распространяющемся из воздухоносных ячеек сосцевидного отростка.

Следующий этап — исследование с помощью отоскопа — представляет собой наиболее важную часть осмотра. Однако для того чтобы можно было четко видеть наружный слуховой канал и барабанную перепонку, прежде всего необходимо удалить ушную серу. Это можно сделать с помощью отоскопа с хирургической головкой, проволочной петли, тупой кюретки для удаления ушной серы или путем осторожного промывания канала теплой водой. У новорожденных он заполнен сыровидной смазкой, исчезающей вскоре после рождения.

Правильно оценить состояние барабанной перепонки и ее подвижность можно с помощью пневматического отоскопа. Отраженный свет имеет ограниченные возможности. В норме барабанная перепонка должна находиться в нейтральном положении. Выбухание ее может быть обусловлено повышением давления в полости среднего уха, выпотом в нее или тем и другим. В этом случае она мешает рассмотреть рукоятку молоточка и короткий отросток. Втяжение барабанной перепонки происходит обычно при снижении давления в полости среднего уха, но может быть и результатом перенесенного ранее заболевания, приведшего к фиксации слуховых косточек и связок. При втяжении ее короткий отросток молоточка выступает, а длинный виден в глубине.

В норме барабанная перепонка отличается матовым цветом. Голубой или желтый оттенок ее обычно указывает на выпот в полости среднего уха. Красный цвет не обязательно обусловлен патологическим процессом, поскольку ее кровеносные сосуды могут переполняться кровью при плаче, чиханье или сморкании. В норме она прозрачна и через нее легко видны сустав между наковальней и стремением, выступ, круглое окно, ниша и зачастую барабанная струна. При медиальной локализации выпота в полости среднего уха можно определить уровни воздуха и жидкости или воздушные пузырьки, смешанные с жидкостью. Невозможность осмотреть структуры полости свидетельствует о помутнении перепонки в результате ее утолщения и выпота в полость среднего уха. Об изменении давления в ней можно судить по изменению подвижности барабанной перепонки, определяемой с помощью положительного и отрицательного давления, создаваемого в наружном слуховом канале с помощью пневматического отоскопа. Жидкость или изменение давления (положительное или отрицательное) могут привести к значительному ограничению подвижности барабанной перепонки; последняя теряется полностью, если полость и сосцевидный отросток целиком заполнены жидкостью.

С помощью аспирации содержимого из полости среднего уха определяют присутствие в ней выпота и его характер. Диагностический тимпаноцентез осуществляется путем прокола нижнего сегмента иглой 18-го калибра, соединенной со шприцем. До начала процедуры слуховой канал должен быть очищен и обработан спиртом. При исследовании культуры микроорганизмов можно установить, относятся они к флоре, загрязняющей наружный слуховой канал или к патогенным микроорганизмам полости среднего уха.

Тимпанометрия с помощью электроакустического импедансного моста может помочь при выявлении выпота в полости среднего уха, нарушения подвижности или фиксации слуховых косточек, а также другой патологии, которую невозможно установить с помощью отоскопа. К ней целесообразно прибегать и в тех случаях, если установленный при отоскопии диагноз сомнителен или затруднен, а также для определения среднего отита с выпотом. С помощью аудиометрии измеряют слух. Обычно у

детей в возрасте старше 2—3 лет проводят поведенческую аудиометрию, представляющую собой субъективный метод оценки; у грудных детей или у детей, у которых трудно провести это обследование, проводят объективную аудиометрию с учетом реакции слуховых отделов ствола мозга или акустического рефлекса, полученного с помощью электроакустического импедансного моста (см. раздел 2.77). Часто в диагностике помогает рентгенографическая оценка состояния полости уха и височной кости. При нарушении целостности барабанной перепонки (в результате перфорации или введения тимпаностомической трубки) оценивают вентилирующую функцию слуховой трубы путем определения давления проходящего через нее воздуха. Функцию лабиринтов определяют у детей с вестибулярными нарушениями (см. главу 21).

10.25 ВРОЖДЕННЫЕ АНОМАЛИИ

Наружное и среднее ухо, производные 1-й и 2-й жаберных дуг и борозд, продолжают расти вплоть до периода полового созревания; внутреннее ухо, производное слухового пузыря, достигает размеров и формы, характерных для взрослого человека, к середине внутриутробного развития плода. Неправильное развитие наружного и среднего уха может сочетаться с тяжелыми аномалиями почек, челюстно-лицевым дизостозом и многими другими черепно-лицевыми дефектами. Выраженные деформации наружного и среднего уха могут встречаться одновременно с дефектами внутреннего уха.

Выраженные деформации наружного уха встречаются редко, но незначительные пороки развития довольно часты. Вдавление кожи в виде ямки непосредственно перед ушной раковиной или над козелком могут представлять собой кисту или высланный эпителием фистульный ход; они не требуют хирургического лечения, если не инфицируются. Дополнительные кожные ушки на узких ножках около ушной раковины могут быть удалены путем перевязки, но если основание ножки широкое или она состоит из хряща, хирургическое вмешательство необходимо. Необычно выступающая, или «торчащая», ушная раковина образуется в результате недостаточного изгиба хряща, образующего противозавиток; можно произвести косметическую коррекцию дефекта путем пластики после окончания развития наружного уха (примерно в возрасте 5 лет). Термином «микротия» обозначают рудиментарные раковины неестественно малого размера, часто расположенные ниже и более впереди, чем в норме. Иногда они отсутствуют (анотия).

Врожденный стеноз или атрезия наружного слухового прохода могут сочетаться с нарушением развития ушных раковин и среднего уха. Для их диагностики и коррекции необходимо провести аудиометрическое, тимпанометрическое и рентгенографическое исследование. Реконструктивные опе-

рации на среднем ухе показаны лишь в том случае, если возраст ребенка превышает 5 лет и если у него отмечается: 1) двусторонняя или односторонняя деформация только косточек среднего уха, сопровождающаяся значительной утратой костной проводимости; 2) выраженная двусторонняя потеря костной проводимости; 3) рентгенографические признаки трещины в областях среднего уха и сосцевидного отростка; 4) неизменная локализация лицевого нерва. Врожденная перилимфатическая фистула овального или круглого окон в мембране может проявиться острым развитием процесса, флюктуацией или прогрессирующей нейросенсорной тугоухостью, сопровождающейся головокружением или без него; этот дефект следует корректировать, для того чтобы предупредить возможное распространение инфекции из среднего уха в лабиринты и потерю слуха.

Врожденные пороки развития внутреннего уха встречаются редко, но обычно приводят к выраженной нейросенсорной тугоухости. Костные деформации часто сочетаются с пороками развития ЦНС.

Врожденная холестеатома представляет собой остаточную эпителиальную ткань, которая может определяться в виде кистообразной структуры по средней линии интактной барабанной перепонки. Она не связана с воспалительными процессами в среднем ухе и должна быть сразу удалена, так как ее рост приводит к необратимым структурным изменениям.

10.26 ВОСПАЛИТЕЛЬНЫЕ ПРОЦЕССЫ

Наружный отит

У грудного ребенка $\frac{2}{3}$ наружного отдела слухового канала состоит из хряща, а $\frac{1}{3}$ часть внутреннего — из кости, в то время как у более старших детей и взрослых хрящевую структуру имеет лишь $\frac{1}{3}$ часть наружного отдела. Густой секрет сальных желез и водянистый пигментированный апокриновых в наружной части слухового канала, смешиваясь со слущивающимися эпителиальными клетками, образуют защитное воскообразное, уменьшающее набухание, покрытие. В норме флора канала состоит из эпидермального стафилококка, коринебактерий, микрококков и иногда золотистого стафилококка и зеленышого стрептококка. Избыток влаги (при плавании, купании или повышенной влажности окружающего воздуха) или чрезмерная сухость (перенесенная инфекция, дерматоз, дефицит серы) и травма (пальцем или инородным телом) повышают чувствительность кожи слухового прохода к инфекции. При создании этих условий сапрофитные микроорганизмы приобретают свойства патогенных или же в канал проникают вирулентные экзогенные бактерии.

Этиология. Наиболее частой причиной наружного отита служат кишечная палочка, протей, синегнойная палочка, клебсиеллы, стрептококки и эпидермальный стафилококк, грибы типа кандиды

и аспергиллы. Состояние, известное под названием уха пловца, развивается в результате потери защитного действия ушной серы, хронического воспаления и мацерации покровов вследствие избытка влаги в слуховом канале и присутствии *Pseudomonas* sp., высеваемого чаще всего. К возбудителям вирусных инфекций ушных раковины и канала относятся преимущественно вирусы простого и опоясывающего герпеса и ветряной оспы.

Клинические проявления. При диффузном наружном отите доминирует боль в ухе, усиливающаяся при манипуляциях на ушной раковине и особенно при надавливании на козелок. Интенсивность ее и чувствительность могут не соответствовать степени воспаления, так как кожа наружного слухового прохода прикреплена к надкостнице и надхрящнице. Зуд часто предшествует появлению боли и обычно служит характерным признаком хронического воспаления канала. Нарушение костной проводимости звука может быть связано отеку кожи и барабанной перепонки, серозному или гнойному секрету или прогрессирующему утолщению кожи канала, связанному с длительно текущим воспалительным процессом. К основным признакам при остром заболевании относятся отек канала, гиперемия его и отделяемое зеленоватого цвета.

Очень часто болезненность и отечность слухового прохода настолько выражены, что становится невозможным тщательно осмотреть ребенка; в этих случаях отоскопию следует отложить до момента купирования острого отека. Если же удастся рассмотреть барабанную перепонку, то можно видеть, что она не изменена или помутневшая, подвижность ее может быть сохранена; если она утолщена, подвижность снижается при проведении проб с положительным и отрицательным давлением.

Резкий отек ушной раковины и повышение температуры тела часто обусловлены комбинированной инфекцией *Pseudomonas* sp. и гемолитическим стрептококком или золотистым стафилококком. При этом может развиваться лимфаденит, узлы, расположенные перед козелком или в заушной области, становятся болезненными.

Дифференциальный диагноз. Диффузный наружный отит может быть ошибочно принят за фурункулез, средний отит или мастоидит. При фурункулезе обычно развивается отек слухового канала, ограничивающийся одним квадрантом, в то время как острый диффузный наружный отит сопровождается концентрическим отеком. При среднем отите барабанная перепонка может быть перфорирована, резко втянута или же выбухает и неподвижна; при этом обычно нарушается слух. Боль при манипуляциях на ушной раковине и лимфаденит нехарактерны для него. У некоторых больных при наружном отите отек настолько выражен, что ушная раковина выдвигается вперед, что можно принять за острый мастоидит с поднадкостничным абсцессом. Однако в последнем случае заушная складка стерта, в то время как при наружном отите она сохранена. Кроме того, у ребенка с отеком над сосцевидным отростком, обусловленным мастоидитом, в анамнезе обычно есть указание на средний отит и тугоухость, а болезненность отмечает-

ся над телом сосцевидного отростка или его верхушкой, но не при прикосновении к ушной раковине. При остром мастоидите задний отдел наружного слухового прохода может быть смещен.

Лечение. В большинстве случаев при остром диффузном наружном отите эффективны местно используемые препараты, содержащие неомидин (воздействующий на грамположительные и некоторые грамотрицательные микроорганизмы, особенно на протей) в сочетании с колистином или полимиксином (воздействующими на грамотрицательные бактерии, в частности *Pseudomonas* sp.) и кортикостероидами. При выраженном отеке слухового канала в наружную $\frac{1}{3}$ его вставляют турунду из ваты или марлевой полоски, пропитываемой лекарственным раствором как можно чаще в течение 24—48 ч. После этого турунду можно убрать и закапывать препарат 3—4 раза в день. По-видимому, также эффективны 2% раствор уксусной кислоты (можно в сочетании с кортикостероидами) и жидкость Бурова (уксуснокислый алюминий 1:20). При жалобах на резкую боль иногда показаны обезболивающие средства (салицилаты, кодеин) и сухое тепло.

При купировании воспалительного процесса канал прочищают с помощью зонда с ватным тампоном на конце. Большой успех достигается при орошении 2% раствором уксусной кислоты, удаляющим продукты распада. Эти процедуры повышают эффективность местного действия лекарственных препаратов. При подострых и хронических инфекциях важно периодически очищать канал. При тяжело протекающих острых диффузных наружных отитах, сопровождающихся повышением температуры тела, лимфаденитом и высеиванием патогенных микроорганизмов, показаны антибиотики для приема внутрь, а иногда и для парентерального введения. Выбор их зависит от чувствительности микроорганизмов. При грибковой инфекции (отомикоз) наружного слухового прохода можно провести лечение наложением повязки с метакрезилацетатом. У детей, особенно часто плавающих, у которых отмечается тенденция к повторным заболеваниям, может понадобиться проведение профилактических мер, направленных на предупреждение развития диффузного наружного отита. Наибольший эффект наблюдают при введении в слуховой канал разведенного спирта или раствора уксусной кислоты непосредственно после плавания или принятия ванны.

Фурункулез обычно обусловлен золотистым стафилококком и встречается только в наружной $\frac{1}{3}$ части слухового канала, покрытой волосками. Лечение состоит в разрезе и дренировании полости фурункула и парентеральном введении препаратов пенициллина или одного из устойчивых к пенициллиназе пенициллина в зависимости от чувствительности микроорганизма.

Острое воспаление подкожной клетчатки может захватывать ушную раковину и наружный слуховой канал. Возбудителем обычно служит пиогенный, иногда золотистый стафилококки. Кожа в этом участке становится красной, горячей на ощупь и утолщена без резко выраженных границ. Температура

тела может повышаться при незначительных выделениях или без них. Пенициллин G или устойчивые к пенициллиназе пенициллины служат препаратами выбора и вводятся парентерально.

Дерматоз (себорейный, контактный, инфекционно-экзематозный или нейродермит) относится к обычной причине воспаления наружного слухового канала и может предшествовать острому диффузному наружному отиту, развивающемуся вследствие расчесывания и занесения микроорганизмов в слуховой проход. Себорейный дерматит характеризуется салными чешуйками, расслаивающимися и крошащимися при отделении от эпидермиса; обычно такие же изменения появляются на коже головы, лба, щек, надбровных дуг, в заушных областях и крыльях носа. Контактный дерматит может развиваться в результате местного применения ушных капель или таких препаратов, как неомицин, полимиксин и колистин, вызывающих эритему, образование пузырьков, отек и мокнутие. Этот тип дерматоза может развиваться и под влиянием аллергенов плюща, дуба и др. Инфекционный экзематозный дерматит сопровождает гнойную инфекцию наружного слухового прохода, среднего уха или сосцевидного отростка; гнойное отделяемое инфицирует кожу слухового канала и ушную раковину. В очаге поражения кожа мокнет, гиперемирована, на ней образуются корки. Атопический дерматит развивается у детей, в анамнезе которых или членов их семьи есть указания на аллергические реакции; ушная раковина у них, в частности заушная складка, утолщается, покрывается чешуйками и мацерируется. Диагноз нейродермита ставят на основании интенсивного зуда, утолщения и покраснения эпителиальных покровов в области ушной раковины и отверстия канала. Лечение зависит от формы дерматита, но оно должно включать в себя наложение повязок с лечебными растворами, как при наружном отите, устранение источника инфекции или аллергена, а также удаление всех предрасполагающих развитие дерматита факторов.

Простой герпес может проявиться в виде пузырьковых высыпаний на коже ушной раковины и слизистой оболочке губ, покрывающихся засыхающими корками, которые можно спутать с импетиго. Симптоматическое действие оказывает местное применение 10% раствора перекиси карбамида в безводном глицерине.

Опоясывающий лишай в области ушной раковины (синдром Ханта) проявляется высыпаниями пузырьков на задней стенке слухового прохода и параличом лицевого нерва. Обычно наступает спонтанное выздоровление.

Буллезный мiringит обычно развивается при острой инфекции верхних дыхательных путей. Ребенка беспокоит резкая боль в ухе. На барабанной перепонке видны геморрагические или серозные пузырьковые высыпания. Заболевание трудно дифференцировать от острого среднего отита, поскольку в раннюю стадию последнего на барабанной перепонке также могут быть обна-

ружены пузырьки. Патогенное действие оказывают, по-видимому, микроорганизмы, провоцирующие острый выпот в полости среднего уха. Лечение состоит в назначении тех же антибиотиков, что и при остром среднем отите. Вскрытие пузырей, хотя в этом и нет необходимости, способствует быстрому уменьшению чувства боли.

Средний отит

Воспаление полости среднего уха встречается преимущественно у детей и по частоте следует за инфекциями дыхательных путей. Осложнения и последствия его представляют собой большую опасность для здоровья детей. Принято считать, что для остро начавшегося заболевания характерны слизисто-гнойные или гнойные выделения, однако и при серозном выпоте начало может быть острым. Хронический средний отит называют по-разному, например серозный, секреторный, катаральный, слизистый, несупуративный, аллергический. Часто бывает трудно установить эти разновидности без диагностической пункции полости среднего уха.

Эпидемиология и патогенез. Грудные дети и дети раннего возраста представляют собой группу повышенного риска. Частота случаев заболевания у них составляет 15—20% с наибольшим числом в возрасте 6—36 мес и 4—6 лет. При остром заболевании, сопровождающемся образованием выпота, детей первых лет жизни риск рецидивов и развития хронического отита повышается. Так, из 2565 детей, находящихся под наблюдением в течение первых 3 лет жизни, лишь у 29% не было зарегистрировано ни одного случая воспаления полости среднего уха, в то время как у 33% отметили по три эпизода заболевания и более. После перенесенного впервые воспаления у 40% детей выпот сохранялся в течение 4 нед, а 10% — до 3 мес. Уровень заболеваемости отличается тенденцией к снижению у детей, достигших возраста 6 лет. Чаще заболевают мальчики и дети с расщеплением неба и другими черепно-лицевыми аномалиями, а также лица негроидной расы. Частота заболеваний выше в зимние и весенние месяцы.

Слуховая труба выполняет защитную функцию, не допуская попадания в полость среднего уха содержимого носоглотки, обеспечивает отток в нее секрета из полости среднего уха и выравнивание давления воздуха, способствует пополнению абсорбированного кислорода. Механическая и функциональная непроходимость трубы может привести к образованию выпота в полости среднего уха. Внутренняя механическая обструкция может возникнуть при инфекции или аллергии, а наружная — при аденоидах или опухоли в носоглотке. Длительное спадение слуховых труб при отеке может обусловить функциональную непроходимость, связанную с уменьшением их упругости или недостаточностью механизмов открытия. Она часто встречается у грудных детей и детей раннего возраста, так как протяженность и упругость хрящевой опоры труб у них меньше, чем у более старших детей и взрослых; выраженные возрастные различия в строении основания черепно-ли-

цевого скелета создают условия, при которых мышца, напрягающая свод мягкого неба (единственно активный механизм открытия трубы), остается в менее активном состоянии до наступления половой зрелости. У всех грудных детей с незакрытым расщеплением неба развивается средний отит с выпотом (вследствие функциональной непроходимости слуховых труб).

При непроходимости трубы давление в полости среднего уха становится отрицательным и может сопровождаться образованием стерильного трансудата. Отток последнего невозможен из-за нарушения мукоцилиарного транспорта и постоянного отрицательного давления. При неполном механическом закрытии трубы инфицирование полости среднего уха может быть обусловлено обратным током содержимого носоглотки (особенно при перфорации барабанной перепонки или тимпаностомической трубке), аспирацией вследствие резко отрицательного давления в полости среднего уха при крике, сморкании, чиханье и глотании в случае непроходимости носовых ходов. Быстрое изменение внешнего давления или баротравма, вызванная глубоким погружением в воду или подъемом на высоту (полет в самолете), также могут провоцировать образование выпота, иногда геморрагического.

Острый средний отит

Клинические проявления. На фоне обычного заболевания верхних дыхательных путей у ребенка внезапно появляется боль в ухе, повышается температура тела и снижается слух. При исследовании с помощью пневматического отоскопа выявляют гиперемию, помутнение и выбухание барабанной перепонки с выраженным ограничением подвижности. Могут появиться гнойные выделения из уха. Боль в ухе и повышение температуры тела не всегда сопровождают заболевание. У детей с неподвижной барабанной перепонкой или ограниченной подвижностью ее и помутнением можно заподозрить инфекционный средний отит с выпотом. В связи с этим ребенка с лихорадкой неустановленной этиологии необходимо проконсультировать у отоларинголога.

Диагноз. Для подтверждения диагноза или установления патогенного микроорганизма получают аспират из полости среднего уха. Решать вопрос о тимпаноцентезе необходимо в отношении тяжелобольных детей и детей с признаками токсикоза, при недостаточной эффективности лечения антибиотиками, развитии среднего отита на фоне лечения ими, гнойных процессах в ухе, височной кости или гнойных внутричерепных осложнениях, отитах у новорожденных, очень маленьких детей или больных с иммунодефицитным состоянием, у которых возбудителями инфекции могут оказаться необычные микроорганизмы.

Лечение. Лечение зависит от возбудителя заболевания и чувствительности его. По меньшей мере у 40% детей всех возрастных групп из выпота высевают пневмококк, примерно у 20% гемофильную палочку (процент снижается у более старших детей);

бета-гемолитический стрептококк группы А, золотистый стафилококк и бранхамелла были возбудителями заболевания примерно в 5% случаев. Почти у 25% детей выпот был стерилен. У новорожденных приблизительно в 20% случаев в выпоте содержится грамотрицательная кишечная палочка. Как правило, возбудитель заболевания до начала лечения неизвестен, в связи с чем рекомендуется назначать для приема внутрь ампициллин из расчета 50—100 мг/кг в сутки в четыре приема в течение 10 дней, поскольку он обычно действует на два вида чаще всего встречающихся микроорганизмов. В равной степени эффективен амоксициллин в дозе 20—40 мг/кг в сутки в три приема. Все увеличивающееся число штаммов гемофильной палочки продуцируют бета-лактамазу, поэтому они устойчивы к воздействию ампициллина. При резистентности микроорганизмов или отсутствии клинического эффекта после курса лечения ампициллином или амоксициллином (возможно, из-за устойчивых к ампициллину гемофильных палочек) при условии, что не произведена операция тимпаноцентеза/миринготомии, следует заменить антибиотик. В этом случае можно назначить эритромицин в дозе 50 мг/кг в сутки в сочетании с сульфаниламидами (100 мг/кг в сутки тройной комбинации или 150 мг/кг в сутки сульфоксазола) в 4 приема или бактрим в дозе 8—40 мг/кг в сутки в два приема или цефаклор в дозе 40 мг/кг в сутки в три приема. При аллергии на пенициллин можно назначить для приема внутрь эритромицин и тройной сульфаниламидный препарат или сульфизоксазол. У больных с повышенной чувствительностью к пенициллину начать лечение можно с применения бактрима, но при остром отите, вызванном гемолитическим стрептококком, оно не сопровождается четким эффектом.

Благоприятное действие оказывают дополнительные методы лечения, в том числе анальгетики, антипиретики и местно тепло. С целью седативного эффекта используют меперидина гидрохлорид. Прием внутрь хлористоводородного псевдоэфедрина может способствовать уменьшению набухания слизистой оболочки носа; противогистаминные средства целесообразно назначать при аллергическом рините или подозрении на аллергическую этиологию его. Однако эффективность их при остром среднем отите не доказана.

Ни одного ребенка нельзя считать излеченным до тех пор, пока у него не исчезнут все симптомы и признаки заболевания. Если через 24—48 ч продолжается боль и не снижается температура тела, в качестве диагностической и лечебной процедуры следует произвести тимпаноцентез. Для снятия необычно сильной боли в ухе его можно произвести сразу же. С целью создания лечебного дренажа пользуются специальным ножом; разрез должен быть достаточно широким для того, чтобы обеспечить адекватный отток из полости среднего уха.

Всех больных необходимо повторно обследовать через 2 нед после начала лечения, так как к этому времени уже определены с помощью отоскопа признаки разрешения процесса в виде уменьшения воспалительных явлений и восстановления подвижности

барабанной перепонки. Однако полное очищение полости среднего уха от выпота может занять 6 нед или более. В течение 2—3 мес барабанная перепонка должна иметь вполне нормальный вид. Периодическое наблюдение показано за больными, у которых заболевание рецидивировало. Если в полости среднего уха продолжает оставаться жидкость, ребенка следует лечить так же, как при хроническом среднем отите, сопровождающемся выпотом.

Рецидивирующий средний отит

У грудных детей рецидивы острого среднего отита представляют собой что-то неожиданное. У некоторых из них он почти всегда сопровождается инфекцией дыхательных путей, протекает с более или менее выраженной симптоматикой, поддается лечебным воздействиям и с возрастом становится все реже. Иногда выпот в полости среднего уха остается, и рецидивы накладывают свой отпечаток на хронически существующие. Детей с рецидивирующим острым отитом, полностью выздоравливающих после каждого рецидива, можно лечить так же, как было описано. При частых рецидивах и очень коротких ремиссиях показано то же лечение, что и больным с хроническим средним отитом, сопровождающимся выпотом. Во многих случаях предрасполагающая причина заболевания остается неизвестной, но детям нередко помогает миринготомия с введением трубки для вентиляции полости среднего уха. Альтернативой этому методу служит профилактическое лечение антибиотиками (суточная доза амоксициллина или сульфаниламиды) у детей, у которых в межприступный период выпот в полости среднего уха отсутствует. Не доказана эффективность профилактических миринго- и тимпанотомии с введением трубки, химио-профилактики, гипосенсибилизации и удаления аденоидов.

Хронический экссудативный средний отит

По своему характеру выпот может быть серозным (жидкий), слизистым (густой) или гнойным. Часто можно наблюдать втяжение или выбухание барабанной перепонки. Обычно она непрозрачна, а если сохраняет прозрачность, то в полости среднего уха можно видеть уровень разделения воздуха и жидкости и пузырьки, а также жидкость янтарного и иногда голубоватого цвета. Подвижность перепонки почти всегда нарушена. Иногда даже при отсутствии выпота она оказывается втянутой, а подвижность нарушается обычно вследствие отрицательного давления воздуха в полости среднего уха; при резко выраженных проявлениях это носит название ателектаза барабанной перепонки. Острота слуха снижается и, хотя отсутствуют симптомы системного заболевания, может быть нарушено поведение ребенка из-за невозможности адекватного общения с окружающими. Могут появиться чувство переполнения, шум в ушах и даже головокружение. Аудиометрия помогает установить диагноз, но она не представляет собой надежного

метода оценки слуха, поскольку у некоторых больных даже при густом выпоте в полость среднего уха слух не изменяется. Более достоверным методом в данном случае оказывается тимпанометрия.

Детей, не получавших ранее антибиотиков, следует начинать лечить так же, как больных с острым средним отитом, поскольку микроорганизмы часто обуславливают их заболевание. Однако эффективность антибиотиков, препаратов, снижающих застойные явления, а также противогистаминных и кортикостероидных средств не доказана. Иногда оказывается успешным продувание полости среднего уха по методу Вальсальвы и Политцера. У большинства детей выпот исчезает без специального лечения. Если же он не исчезает в течение более 3 мес или острый отит многократно рецидивирует, необходимо обследовать больного на предмет выявления аллергической этиологии заболевания дыхательных путей, аденоидов, обуславливающих непроходимость полости носа и носоглотки, возможных иммунологических расстройств (при симптоматике со стороны других органов) или таких аномалий, как скрытое в подслизистой оболочке расщепление неба или опухоль носоглотки.

В случае неэффективности проведенного лечения (в том числе антибиотиками) показана миринготомия с удалением жидкости из полости среднего уха. Часто может потребоваться введение вентиляционной или тимпаностомической трубки, для того чтобы дать возможность нормализоваться слизистой оболочке среднего уха и предупредить последующее накопление выпота. Тимпаноцентез с введением трубки может быть также эффективен у больных с ателектазом барабанной перепонки, когда ребенка беспокоит боль или у него снижается слух, появляются головокружение и шум в ушах. Введение трубки может предупредить развитие постоянных структурных повреждений и холестеатомы, если образуется глубокий ретракционный карман в задневерхнем квадранте или области выше барабанной перепонки. Иногда после ее введения появляется причиняющее беспокойство гнойное отделяемое из уха. В этом случае с успехом можно применить ушные капли, содержащие неомицин, полимиксин или колистин, с добавлением гидрокортизона. Поскольку эти препараты способны оказывать местное токсическое действие, многие педиатры предлагают парентеральное введение антибиотиков и избегают включения их в капли. В отдельных случаях благоприятное действие могут оказывать гипосенсибилизирующие средства или удаление аденоидов, хотя эффективность этих мероприятий не доказана. Нет данных о благоприятном действии тонзиллэктомии при любой форме отита, поэтому к ней не следует прибегать при этих состояниях.

Осложнения и последствия

Внутричерепные гнойные осложнения встречаются относительно редко, если не считать далеко зашедших случаев. Чаще можно наблюдать гнойные осложнения в полости уха и прилежащих

структурах височной кости, которые необходимо учитывать для правильного лечения детей со средним отитом. К осложнениям и последствиям относятся тугоухость, перфорация барабанной перепонки с нагноением или без него, приобретенная холестеатома, мастоидит, воспаление каменистой части височной кости, слизистый средний отит, склероз барабанной перепонки, разрыв связок слуховых косточек, паралич лицевого нерва и лабиринтит.

Тугоухость, превалирующее осложнение с неблагоприятным исходом, может быть обусловлена одним из осложнений (или более) со стороны височной кости. Значительно варьирующая или продолжительная тугоухость связана с острым или хроническим выпотом в полость среднего уха или высоким отрицательным давлением в ней при отсутствии выпота. На аудиограмме обычно выявляют незначительное или выраженное нарушение проводимости звука. Однако может присоединяться и нейросенсорный компонент, особенно при напряженном и неподатливом круглом окне мембраны. Слух обычно восстанавливается после рассасывания выпота, но постоянное снижение проводимости звука может наступить в результате необратимых изменений, вторичных по отношению к рецидивам острых или к хроническим воспалительным процессам, например при слизистом отите, склерозе барабанной перепонки или разрыве связок между слуховыми косточками. Может наступить и нейросенсорная тугоухость, по-видимому, в результате проникновения инфекции через круглое или овальное окно.

Несмотря на то что стойкое или эпизодически появляющееся снижение слуха может обусловить нарушение познавательного, языкового и эмоционального развития ребенка, еще не установлены степень и продолжительность тугоухости, которые могут способствовать этим нарушениям (см. раздел 2.77).

Перфорация барабанной перепонки чаще происходит при спонтанном разрыве центрального отдела ее в период острого воспаления полости среднего уха. При длительном истечении из уха гнойного отделяемого следует методом посева определить ответственный за это микроорганизм и назначить лечение соответствующими антибиотиками. Может оказаться полезным местное применение антибиотика с кортизоном. Заживление барабанной перепонки часто влечет за собой прекращение нагноительного процесса. Центральную перфорацию можно корригировать, только закрыв ее доскутом при тимпанопластике даже при отсутствии выделений из уха и достаточной функции слуховой трубы. Однако при стойком гноетечении или при подозрении на то, что отток происходит из задневерхнего или верхнего отдела среднего уха, следует заподозрить холестеатому. Полип уха, который выглядит как рыхлая масса красного цвета, может проникать через один из этих дефектов, указывая на холестеатому. **Хронический гнойный отит** в сочетании с мастоидитом может быть также обусловлен перфорацией и холестеатомой, при этом отмечается стойкое или эпизодически появляющееся гнойное отделяемое. Из патогенных микро-

организмов чаще всего высевают грамотрицательные бактерии, например протей и синегнойную палочку.

Приобретенная холестеатома представляет собой кистообразную структуру, выстланную ороговевающим слоистым чешуйчатым эпителием, со скоплением отшелушившегося эпителия и кератина в полости среднего уха. В ней можно видеть белого цвета блестящие салные продукты распада клеток и с неприятным запахом. Показана операция на барабанной перепонке и сосцевидном отростке; если она будет отложена, процесс может распространиться на другие структуры височной кости, разрушить их и проникнуть в полость черепа.

Мастоидит, или воспалительный процесс в системе воздушных ячеек сосцевидного отростка, часто развивается на фоне острого и хронического среднего отита, сопровождающегося выпотом. Обычно он обратим и разрешается при рассасывании выпота в результате соответствующего лечения. Иногда тяжелая форма острого отита сопровождается мастоидитом, при котором появляется боль, чувствительность в области воспаления, отек и гиперемия в заушной области. Ушная раковина смещается книзу и кпереди, может отмечаться отек и провисание задневерхнего отдела слухового прохода — воспаление надкостницы сосцевидного отростка. При этом требуются немедленные тимпаноцентез и мириготомия, введение ампициллина с подбором в дальнейшем антибиотика в зависимости от чувствительности микроорганизмов. Если процесс, прогрессируя, приводит к истончению костной стенки, инфекция может распространиться через кору сосцевидного отростка, в результате чего образуется поднадкостничный абсцесс. Он может распространяться через верхушку отростка (поднадкостничный абсцесс в теменной кости) или образовать фистулу в наружный слуховой канал. При остейте необходимо хирургическое вмешательство на сосцевидном отростке, чтобы предупредить дальнейшее развитие осложнений в височной кости или полости черепа. **Петрозит** (воспаление клеток верхушки пирамиды височной кости) может осложнить острый или хронический инфекционный процесс в воздушных ячейках верхушки пирамиды и вокруг лабиринтов височной кости. Триада, представленная средним отитом с выпотом, параличом наружной прямой мышцы и болью в области глазницы или за ней на стороне поражения, в сочетании с головной болью, характерна для петрозита верхушки пирамиды височной кости (синдром Градениго).

Адгезивный отит развивается после хронического среднего отита. Слизистая оболочка утолщается вследствие пролиферации фиброзной ткани, часто нарушающей подвижность слуховых косточек, что приводит к необратимой тугоухости. **Тимпаносклероз** представляет собой осложнение после хронического отита и характеризуется беловатого цвета пятнами на барабанной перепонке и узелковыми отложениями в подслизистом слое полости среднего уха. Отмечается гнашиновое перерождение их с отложением кальция и кристаллов фосфата; нарушение проведения звука может

быть связано с тем, что эти отложения распространяются и на слуховые косточки. Профилактические мероприятия состоят только в купировании процесса и борьбы с адгезией. Связь между слуховыми косточками нарушается в результате остейта с разрежением кости вторично по отношению к среднему отиту. Обычно в процесс вовлекается длинный отросток наковальни, но могут быть разрушены и связка стремечка, тело наковальни или рукоятка молоточка. Тугоухость за счет нарушения проведения звука относится к частым осложнениям отита и может быть скорригирована хирургическим путем.

Паралич лицевого нерва может произойти в период острого процесса при врожденной трещине костей в полости среднего уха. Если он проявляется как изолированное осложнение, необходимо произвести миригнотомию и парентерально ввести антибиотики. Признаки паралича быстро исчезают без дальнейшего хирургического лечения (т. е. декомпрессия лицевого нерва). Мастоидэктомия не показана при отсутствии воспалительного процесса в кости сосцевидного отростка. Однако необходимо срочное хирургическое вмешательство, если развивается паралич лицевого нерва у ребенка, страдающего хроническим гнойным средним отитом даже без указания на холестеатому.

Гнойный лабиринтит может развиваться в период острого процесса в полости среднего уха в результате проникновения в нее микроорганизмов через круглое или овальное окно. При хроническом отите инфекция может проникать через окно или образовавшуюся в результате патологического процесса фистулу костной части горизонтальных полукружных каналов. При этом появляются головокружение, нистагм, шум в ушах, снижается слух, ребенок жалуется на тошноту и рвоту. Лечение состоит в интенсивном введении антибиотиков парентерально, однако может возникнуть необходимость в иссечении лабиринта, чтобы предупредить распространение процесса в полость черепа.

К внутричерепным гнойным осложнениям относятся менингит, очаговый энцефалит, абсцесс мозга, тромбоз флебит синусов, экстра- и субдуральные абсцессы и гидроцефалия. Чаще всего они встречаются при хроническом гнойном отите и мастоидите с холестеатомой или без нее. Инфекция из среднего уха и сосцевидного отростка распространяется на внутричерепные структуры по сосудам (остеотромбоз флебит), при непосредственном контакте (остейт) или по предсуществующим путям: через круглое окно, переломы костей черепа, врожденные или обусловленные хирургическими вмешательствами, щели в костях. Они должны быть заподозрены у любого ребенка с острым или хроническим отитом, у которого однократно или неоднократно отмечались, особенно на фоне лечения, перечисленные далее признаки и симптомы. К ним относятся постоянная головная боль, резкая боль в ухе, повышение температуры тела, тошнота, рвота, ригидность мышц шеи, очаговые судороги, нарушение походки, нечеткость зрения, гемиплегия, дрожание рук при произвольных движениях, отек соска

зрительного нерва, диплопия, нарушенная носопальцевая проба, дисдиадохокнез, афазия или гемианопсия. И наоборот, у детей с внутричерепной инфекцией (рецидивирующий менингит или абсцесс мозга) следует исключить заболевание среднего уха и соседнего отростка.

Заболевание внутреннего уха может быть обусловлено вирусной или бактериальной инфекцией. Врожденная краснуха, цитомегаловирус и эпидемический паротит служат причиной выраженной нейросенсорной тугоухости. Лабиринтит может осложнить острый и хронический отит и мастоидит, а также бактериальный менингит в результате проникновения микроорганизмов в лабиринт через внутренний слуховой канал, эндолимфатический проток, сосуды или перилимфатический проток.

10.27 ТРАВМЫ УХА И ВИСОЧНОЙ КОСТИ

Ушная раковина и наружный слуховой проход. Гематома, или скопление крови между надхрящницей и хрящом, может развиться в результате травмы ушной раковины. При этом требуется срочно отсосать содержимое ее иглой. При обширной гематоме вскрывают и дренируют ее полость, накладывают давящую повязку, чтобы предупредить развитие перихондрита, который может закончиться деформацией ушной раковины, приобретающей форму цветной капусты. При отморожении ушную раковину следует быстро отогреть струей теплой воды или теплым компрессом. У детей довольно часты инородные тела наружного слухового прохода, которые можно удалять, не прибегая к общей анестезии, если: 1) ребенка ознакомили с предстоящей манипуляцией; 2) он достаточно фиксирован; 3) для осмотра используют соответствующее осветительное устройство (рефлектор) или отоскоп с хирургической головкой, что позволяет четко рассмотреть объект; 4) используются щипцы-аллигаторы, проволочная петля или тупая кюретка для удаления ушной серы (в зависимости от формы объекта). Иногда может помочь промывание канала водой. Наркоз и отомикроскопия необходимы в более сложных случаях, особенно если инородное тело находится глубоко в канале непосредственно снаружи от барабанной перепонки. После удаления его следует внимательно осмотреть перепонку для выявления возможной травматической перфорации или предсуществующего выпота в полость среднего уха. При развитии острого наружного отита необходимо начать то же лечение, что и при остром диффузном отите.

Барабанная перепонка и среднее ухо. Травматическая перфорация барабанной перепонки у детей обычно происходит в результате резкого компрессионного воздействия снаружи (удар) или повреждения инородным телом, например палочкой или зондом с ватным тампоном. При компрессии перфорация может быть линейной или звездчатой и чаще всего локализуется в переднем отделе натянутой части; инородное тело может перфори-

ровать ее в любом квадранте. Как правило, заживление спонтанно, но если оно не наступает в течение 2—3 мес, необходимо произвести тимпанопластику. При отсутствии гнойного отделяемого нет необходимости в парентеральном введении антибиотиков и местном лечении. Однако оторрея может появиться в любой период инфекции верхних дыхательных путей, поскольку барабанная перепонка утрачивает функцию защиты среднего уха, что дает возможность попадать содержимому носоглотки в его полость. Заживление перфорации, обусловленной инородным телом, происходит реже. Имплантация эпителия из очага травматической перфорации может привести к развитию холестеатомы.

Срочная хирургическая ревизия показана в том случае, если повреждение сопровождается одним из следующих признаков или несколькими: головокружение, нистагм, резкий шум в ушах, умеренная или выраженная тугоухость или оторрея. Диагностическую тимпанотомию необходимо производить для осмотра слуховых косточек, особенно стремечка, которое может быть смещено.

Перилимфатическая фистула может быть обусловлена баротравмой или повышением давления спинномозговой жидкости. Она, возможно, встречается чаще, чем принято считать, поэтому ее всегда следует подозревать, если у ребенка внезапно развивается нейросенсорная тугоухость или появляется головокружение (или то и другое одновременно), после физической нагрузки, ныряния на большую глубину, подъема на высоту (полет в самолете), игры на духовых инструментах или при другом виде деятельности, сопровождающемся быстрым повышением давления в полости среднего уха или системе лабиринтов. Характерно, что утечка происходит на уровне овального или круглого окна, которые могут иметь врожденные аномалии; необходимо безотлагательное хирургическое вмешательство, так как тугоухость может стать необратимой.

Височная кость. У детей отмечается склонность к травматическим повреждениям основания черепа, при котором страдает и височная кость. В большинстве случаев переломы ее отличаются продольной формой и обычно проявляются: кровотечением из области рваной раны наружного канала и барабанной перепонки или, если перепонка не повреждена, скоплением крови за ней; потерей слуха за счет нарушения проведения звука при разрыве барабанной перепонки или повреждении слуховых косточек; поздним развитием паралича лицевого нерва (обычно восстанавливается спонтанно) и временной ликвореей. При поперечном переломе прогноз менее благоприятен, поскольку моментально развивающийся паралич лицевого нерва не корригируется без хирургического вмешательства, а нейросенсорная тугоухость, головокружение, нистагм, шум в ушах, тошнота и рвота резко выражены и сопровождаются полной утратой функции улиткового и вестибулярного аппаратов. За барабанной перепонкой скапливается кровь и иногда начинается кровотечение из наружного слухового прохода; через последний происходит ликво-

рея, или же спинномозговая жидкость скапливается за барабанной перепонкой и через слуховую трубу попадает в полость носа.

Не следует резко удалять сгустки крови из наружного слухового канала, производить тимпаноцентез и апплицировать медикаментозные средства, но при ликворее рекомендуется ввести парентерально антибиотики с профилактической целью. Хирургическое вмешательство показано детям, которым требуется тимпанопластика на перфорированной барабанной перепонке (если не происходит спонтанного заживления ее) или у которых смещены слуховые косточки, а также при необходимости декомпрессии лицевого нерва. Нейросенсорная тугоухость может наступить и после удара по голове без видимых переломов височной кости (сотрясение лабиринта).

Акустическая травма представляет собой результат воздействия звуков высокой интенсивности (например, при фейерверках, выстрелах, рок-музыке). Снижение слуха при 4000 Гц выявляют на аудиограмме. Тугоухость может быть временной, но может перейти в постоянную при длительном воздействии шума. К мерам профилактики относятся устранение громких звуков и защита ушей при невозможности исключить их.

10.28 ОПУХОЛИ УША И ВИСОЧНОЙ КОСТИ

Из доброкачественных опухолей наружного слухового канала следует отметить остеоому и фиброзную дисплазию с вовлечением в процесс одной или нескольких костей. Остеомы — это костные массы в слуховом канале; их следует удалять только в тех случаях, если они вызывают нарушение слуха или гнойный наружный отит. Об эозинофильной гранулеме среднего уха следует думать при болях в ухе, оторее, снижении слуха и выявляемых на рентгенограмме резко очерченных деструктивных изменениях височной кости. Рабдомиосаркому, происходящую из среднего уха, можно заподозрить при кровотечении или выделениях из уха на фоне признаков паралича лицевого нерва. Ретикулочелюстная саркома также может развиваться в полости среднего уха. Несмотря на то что первичные опухоли в ней встречаются относительно редко, начальные признаки и симптомы чаще встречающихся опухолей носоглотки (например, ангиофиброма, рабдомиосаркома, эпидермальная саркома) могут проявляться в виде незаметно развивающегося хронического отита, сопровождающегося выпотом.

10.29 ЗАБОЛЕВАНИЯ КОСТНОГО ЛАБИРИНТА

Отосклероз может привести к фиксации стремечка, что сопровождается прогрессирующим снижением слуха у детей более старшего возраста и подростков. Ребенку с этим заболеванием, отличающимся аутосомно-доминантным типом наследования, может потребоваться слуховой аппарат. Корректирующая операция сопровождается более стойким эффектом у взрослых, но не у детей. При

несовершенном остеогенезе в процесс может вовлекаться как среднее, так и внутреннее ухо. При выраженном снижении слуха альтернативой по отношению к хирургической коррекции фиксированного стремечка служит слуховой аппарат, поскольку заболевание прогрессирует. При остеопорозе может страдать и среднее ухо, что приводит к умеренному или выраженному снижению слуха. Ребенку может потребоваться слуховой аппарат.

Чарльз Д. Блустоун (*Charles D. Bluestone*)

Список литературы

- American Academy of Otolaryngology, Self-Instruction Package from the Committee on Continuing Education in Otolaryngology. Neely J. B. Treatment of the Uncomplicated Aural Cholesteatoma (Keratoma), 1977; Part I, Aural Complications (1978); Part II, Intracranial Complications (1979); Rochester, Minn.*
- Basser L. S. Benign paroxysmal vertigo of childhood (a variety of vestibular neuronitis). — Brain, 1964, 87:144.*
- Bergstrom L., Hemenway W. G., Downs M. P. A high risk registry to find congenital deafness. — Otolaryngol. Clin. North. Am., 1971, 4:369.*
- Bluestone C. D., Cantekin E. L., Beery Q. C. et al. Function of the eustachian tube related to surgical management of acquired aural cholesteatoma in children. — Laryngoscope, 1978, 88:1155.*
- Bluestone C. D., Cantekin E. L., Douglas G. S. Eustachian tube function related to the results of tympanoplasty in children. — Laryngoscope, 1979, 89:450.*
- Bluestone C. D., Cantekin E. I. Eustachian tube dysfunction. — In: Otolaryngology/Ed. G. M. English. — Vol. 1. — Hagerstown, Md.: Harper and Row, 1980.*
- Cantekin E. I., Beery Q. C., Bluestone C. D. Tympanometric patterns found in middle ear effusions. — Ann. Otol. Rhinol., Laryngol., 1977, Suppl. 41, 86:16.*
- Fria T. J. The auditory brainstem response: Background and clinical applications. Monographs in Contemporary Audiology, Educational Publications Division, Maico Hearing Instruments. — Minneapolis, Minn., 1980, Vol. 2, No 2.*
- Gates G. Vertigo in children. — EENT Journal, 1980, 59:358.*
- Grundfast K. M., Bluestone C. D. Sudden or fluctuating hearing loss and vertigo in children due to perilymph fistula. — Ann. Otol. Rhinol. Laryngol., 1978, 87:761.*
- Harford E. R., Bess F. H., Bluestone C. D. et al. Use of acoustic impedance measurement in screening for middle ear disease in children. — Ann. Otol. Rhinol. Laryngol., 1978, 87:288.*
- Hicks T. W., Wright J. W., Wright J. M. Cerebrospinal fluid otorrhea. — Laryngoscope, 1980, Suppl. 25, 90:1.*
- Holm V. A., Kunze L. H. Effect of chronic otitis media on language and speech development. — Pediatrics, 1969, 43:833.*
- Hough J. V. D., Stuart W. D. Middle ear injuries in skull trauma. — Laryngoscope, 1968, 78:899.*
- Howie V. M., Ploussard J. H. The "in vivo sensitivity test" — bacteriology of middle ear exudate. — Pediatrics, 1969, 44:940.*
- Jahn A. J., Snell G. E. Otogenic intracranial complications. — J. Otolaryngol., 1980, 9:184.*
- Konigsmark B. W. Hereditary deafness in man. — N. Engl. J. Med., 1969, 281:713, 774, 827.*
- Linthicum F. H. Evaluation of the child with sensorineural hearing impairment. — Otolaryngol. Clin. North. Am., 1975, 8:69.*

- Makishima K., Sobel S. F., Snow J. B.* Histopathologic correlates of otoneurologic manifestations following head trauma. — *Laryngoscope*, 1976, 86:1303.
- Manning J. T., Adour K.* Facial paralysis in children—diagnosis and treatment. — *Pediatrics*, 1972, 49:102.
- Maynard J. E., Fleshman J. K., Tshopp C. F.* Otitis media in Alaskan Eskimo children: Prospective evaluation of chemoprophylaxis. — *J. A. M. A.* 1972, 219:597.
- Paparella M. M., Oda M., Hiraida F.* et al. Pathology of sensorineural hearing loss in otitis media. — *Ann. Otol. Rhinol. Laryngol.*, 1972, 81:632.
- Paparella M. M., Oda M., Hiraida F.* et al. Pathology of sensorineural hearing loss in otitis media. — *Ann. Otol. Rhinol. Laryngol.*, 1972, 81:632.
- Paradise J. L., Smith C., Bluestone C. D.* Tympanometric deflection of middle ear effusion in infants and young children. — *Pediatrics*, 1976, 58:198.
- Perrin J. M., Charney E., MacWhinney J. B., Jr.* et al. Sulfisoxazole chemoprophylaxis for recurrent otitis media. A double-blind crossover study in pediatric practice. — *N. Engl. J. Med.*, 1974, 291:667.
- Powers W. H., Britton B. H.* Nonotogenic otalgia: Diagnosis and treatment. — *Am. J. Otolaryngol.*, 1980, 2:97.
- Proctor C.* Diagnosis, prevention and treatment of hereditary sensorineural hearing loss. — *Laryngoscope*, 1977, 87:Suppl. 17.
- Pulez J. L., Freedman H. M.* Management of congenital middle ear abnormalities. — *Laryngoscope*, 1978, 88:420.
- Riding K. H., Bluestone C. D., Michaels R. H., et al.* Microbiology of recurrent and chronic otitis media with effusion. — *J. Pediatr.*, 1978, 93—739.
- Sarno C. N., Clemis J. D.* A workable approach to the identification of neonatal hearing impairment. — *Laryngoscope*, 1980, 90:1313.
- Schiff M., Poliquin J. F., Catanzaro A.* et al. Tympanosclerosis. — *Ann. Otol. Rhinol. Laryngol.*, 1980, 89:1, suppl. 70.
- Schuknecht H. F.* Mondini dysplasia: A clinical and pathological study. — *Ann. Otol. Rhinol. Laryngol.*, 1980, 89:1, Suppl. 65.
- Simmons F. B.* Patterns of deafness in newborns. — *Laryngoscope*, 1980, 90:448.
- Suehiro S., Sando I.* Congenital anomalies of the inner ear. — *Ann. Otol. Rhinol. Laryngol.*, 1979, 88:1, Suppl. 59.
- Valvassori G. E., Buckingham R. A.* Tomography and Cross Sections of the Ear. — Philadelphia: W. B. Saunders, 1975.

Общие вопросы

- Bluestone C. D.* (ed.). Workshop on tonsillectomy and adenoidectomy. — *Ann. Otol. Rhinol. Laryngol.*, 1975, Suppl. 19.
- Bluestone C. D., Shurin P. A.* Middle ear disease in children: Pathogenesis, diagnosis and management. — *Pediatr. Clin. North. Am.*, 1974, 21:379.
- Hanson D. G., Ulvestad R. F.* (eds.) Otitis media and child development: Speech, language, and education. — *Ann. Otol. Rhinol. Laryngol.*, 1979, 88:Suppl. 60.
- Northern J. L., Downes M. P.* Hearing in children. — Ed. 2. — Baltimore: Williams and Wilkins, 1978.
- Paparella M. M., Shumrick D. A.* The ear. — In: *Otolaryngology*. — Vol. II. Ed. 2. — Philadelphia: W. B. Saunders, 1980.
- Paradise J. L.* Otitis media in infants and children. — *Pediatrics*, 1980, 65:917.
- Schuknecht H. E.* Pathology of the Ear. — Cambridge, Mass.; Harvard University Press, 1974.
- Senturia B. H., Bluestone C. D., Lim D. J.* (eds.) Recent advances in otitis media with effusion. — *Ann. Otol. Rhinol. Laryngol.*, 1980, 89:Suppl. 68.
- Senturia N. H., Marcus M. D., Lucente F. E.* (eds.) Diseases of the External Ear: An Otolologic—Dermatologic Manual. — Ed. 2. — New York: Grune and Stratton, 1980.
- Shambaugh G. E., Jr., Glasscock M. E., III.* Surgery of the Ear. — Ed. 3. — Philadelphia: W. B. Saunders, 1980.
- Wiet R. J., Coulthard S. W.* Otitis Media. — Proceedings of the Second National Conference on Otitis Media. — Columbus, Ohio: Ross Laboratories, 1979.

НИЖНИЕ ДЫХАТЕЛЬНЫЕ ПУТИ

10.30 ВРОЖДЕННЫЕ АНОМАЛИИ

Аномалии гортани. Полная атрезия гортани несовместима с жизнью; лишь в редких случаях новорожденного можно спасти, срочно произведя ему трахеостомию. В литературе не встречается сообщений о последующей успешной хирургической реконструкции полноценных в функциональном отношении верхних дыхательных путей. У многих детей атрезия гортани встречается совместно с другими врожденными дефектами развития, которые также могут быть несовместимы с жизнью. **Внутригортанные перегородки** относятся к редким дефектам, связанным с неполным разделением зародышевой мезенхимы между двумя стенками. Большое значение для предотвращения асфиксии у новорожденного с полной или почти полной перегородкой имеет быстрое установление диагноза. У ребенка развивается респираторный дистресс-синдром с выраженным стридором, у него слабый, нехарактерный для здорового новорожденного крик. Часто непроходимость гортани неполная и сопровождается умеренно выраженными стридором и одышкой. Для срочной диагностики и лечения требуется прямая ларингоскопия. Тонкие соединительнотканые перегородки, расположенные над голосовой щелью, могут быть рассечены, однако при толстых перегородках под голосовой щелью и в полости гортани требуется их рассечение и удаление с последующим растяжением гортани, что может оказаться безуспешным, так как они образуются вновь. Нередко для разделения и иссечения их возникает необходимость в подходе, при котором предусмотрено последующее введение в гортань силиконовой или металлической трубки. Многим детям трахеостомическая трубка требуется на длительный период после хирургического вмешательства.

Ларинготрахеоэзофагальная щель относится к редким врожденным дефектам развития: на большом протяжении дыхательные пути сообщаются с пищеводом, иногда вплоть до костного выступа. При этом пороке не зарастает дорсальная часть перстневидного хряща гортани, что в норме происходит к 8-й неделе беременности. Симптомы хронической аспирации с пневмонией и рвотные движения при кормлении аналогичны наблюдаемым при H-образной трахеоэзофагальной фистуле, но обычно более выражены и сопровождаются изменением голоса. Диагностика чрезвычайно трудна, но тщательное рентгенографическое обследование в процессе глотания способствует выявлению поступления контрастного вещества в трахею и указывает на необходимость эндоскопического исследования дыхательных путей и, возможно, пищевода. Есть сообщения о хирургической коррекции этих дефектов, но трахеостомическая трубка при этом должна находиться у ребенка в течение длительного времени.

Стридор, персистирующий или появившийся через несколь-

ко первых дней жизни, обычно связан с изменениями гортани и прилежащих тканей. Самые частые из этих нарушений — ларинго- и трахеомалиция, представляющие собой врожденную деформацию и вялость надгортанника и вырезки над голосовой щелью, слабость стенок дыхательных путей, приводящая к спадению и частичной непроходимости их при вдохе. Мальчики страдают в 2 раза чаще. Эмбриологическая природа дефекта неизвестна.

Дыхание ребенка в период новорожденности и на 1-м году жизни часто шумное, на выдохе у него появляются звуки, напоминающие петушинный крик. Стридор обычно проявляется сразу после рождения, но у некоторых детей только со 2-го месяца жизни. Симптомы могут быть преходящи и усиливаются, когда ребенок лежит на спине. У некоторых детей отмечается просто шумное дыхание, в то время как у других появляется гортанный звук, напоминающий карканье, отмечаются грубость голоса или афония, одышка и втяжение мышц в надключичной области, межреберных и в подреберных промежутках на вдохе. При выраженном втяжении грудная клетка деформируется, у ребенка появляется одышка, в результате чего затрудняется кормление его грудью. Он выглядит истощенным, у него почти не увеличивается масса тела. Стридор может продолжаться в течение нескольких месяцев — одного года после рождения, иногда усиливаясь в первые несколько недель жизни, затем постепенно исчезает по мере роста и развития дыхательных путей.

В большинстве случаев ларингомалиция может быть диагностирована при прямой ларингоскопии. В первые несколько дней жизни трудно отличить врожденный дефект развития гортани от тетануса новорожденных или отека ее в ответ на травму и аспирацию во время родов. При дифференциальной диагностике следует учитывать пороки развития хрящей гортани или голосовых связок, перегородки гортани, генерализованное выраженное размягчение хрящей гортани и трахеи, опухоли гортани, слизистые ретенционные кисты, рудиментарный щитовидно-язычный проток, недоразвитие нижней челюсти, гем- и лимфангиому, синдром Робена, врожденный зуб и аномалии сосудов.

Обычно специфическое лечение не показано, процесс стихает спонтанно, хотя могут возникать трудности при кормлении ребенка. В одном из обзоров литературы сообщается о том, что из 1415 детей лишь 4 потребовалась трахеостомия. Не следует обнадеживать родителей в отношении максимальной коррекции; с ними требуется обсудить вопрос о неторопливом скрупулезном вскармливании ребенка. Для этого может потребоваться соска небольшого размера, капельница или даже зонд. Многие дети более спокойны в положении на животе. При выраженной симптоматике может потребоваться интубация трахеи через нос, а иногда трахеостомия.

Другие аномалии. Расщепление надгортанника ($\frac{2}{3}$ или более) встречается довольно редко и не сопровождается нарушением глотания. Обычно при этой патологии требуется лечение;

она сочетается с другими аномалиями гортани и полидактилией. В исключительно редких случаях встречается полное отсутствие надгортанника.

Свищ между трахеей и пищеводом. В большинстве случаев фистула сочетается со стенозом пищевода и проявляется в период новорожденности. Иногда у больного с диагнозом И-образной фистулы в более позднем возрасте в анамнезе есть указания на слюнотечение, респираторную симптоматику после кормления (в частности, после приема жидкости) и рецидивирующую пневмонию.

Сосудистое кольцо. Аномальная конфигурация больших сосудов, нередко и отсутствующие в норме рудиментарные жаберные артерии, могут оказывать давление на лежащую рядом трахею и нарушать процесс дыхания (см. раздел 13.58).

Агенезия/гипоплазия легкого. Двусторонняя агенезия или гипоплазия легкого встречается редко и несовместима с жизнью; гипоплазия может сочетаться с анэнцефалией, диафрагмальной грыжей, аномалией мочевыводящих путей, деформацией грудного отдела позвоночника и реберного каркаса (грудная дистрофия) и плевральным выпотом. Односторонняя агенезия или гипоплазия может сопровождаться небольшим числом симптомов и неспецифическими признаками, поэтому лишь у $1/3$ больных ее диагностируют при жизни. При этом отсутствуют полностью паренхима, поддерживающие структуры и дыхательные пути ниже уровня костного выступа. При гипоплазии легкие небольших размеров и не расширяются. У новорожденных может сохраняться кровообращение плода.

Специфического лечения не существует. Поддерживающие мероприятия состоят в искусственной вентиляции и дополнительном вдыхании кислорода. Они позволяют создать достаточные условия для роста паренхимы легкого и обеспечить выживание ребенка (25% новорожденных в одном из исследований). Детям более старшего возраста необходимо вводить антибиотики для борьбы с легочными инфекциями и ежегодно противогриппозную вакцину. Прогноз в отношении выживших детей варьирует и в большей степени зависит от сопутствующих аномалий. Летальный исход может наступить в результате легочных инфекций или осложнений (легочная гипертензия в сочетании с врожденными пороками сердца).

Список литературы

- Burroughs N., Leape L. L.* Laryngotracheoesophageal cleft: Report of a case successfully treated and review of the literature. — *Pediatrics*, 1974, 53: 516.
- Landing B. H.* State of the art: Congenital malformations and genetic diseases of the respiratory tract (larynx, trachea, bronchi, and lungs). — *Am. Rev. Resp. Dis.*, 1979, 120:151.
- Maze A., Bloch E.* Stridor in pediatric patients. — *Anaesthesiology*, 1979, 50:132.
- McGill T. J. I., Healy B. G.* Congenital and acquired lesions of the infant larynx. — *Clin. Pediatr.*, 1978, 17:584.

- McSwiney P. F., Cavanagh N. P. C., Languth P.* Outcome in congenital stridor laryngomalacia). — Arch. Dis. Child., 1977, 52:245.
- Tucker J. A., Tucker G., Vidic B.* Clinical correlation of anomalies of the supraglottic larynx with the staged sequence of normal human laryngeal development. — Ann. Otol. Rhinol. Laryngol., 1978, 87:636.
- Maltz D. L., Nadas A. S.* Agegenesis of the lung. Presentation of eight new cases and review of the literature. — Pediatrics, 1968, 42:175.
- Reale F. R., Esterly J. R.* Pulmonary hypoplasia; A morphometric study of the lungs of infants with diaphragmatic hernia, anencephaly, and renal malformation. — Pediatrics, 1973, 51:91.
- Swischuk L. E., Richardson C. F., Nichols M. M. et al.* Primary pulmonary hypoplasia in the neonate. — J. Pediatr., 1979, 95:573.

Секвестрация легких. Масса нефункционирующей эмбриональной или кистозной ткани, не имеющей связи с функционирующими дыхательными путями и снабжаемой кровью из большого круга кровообращения, носит название секвестра. Как внутри-, так и внедолевые секвестры образуются по одному и тому же патозмбриологическому механизму как рудименты дивертикула пищевода.

Внутридолевая секвестрация локализуется обычно в нижней доле. Дети при этом, как правило, инфицированы. У лиц более старшего возраста почти всегда отмечается кровохарканье. На рентгенограмме грудной клетки вне периода острой инфекции видны обширные очаги поражения; можно определить уровни между воздухом и жидкостью. При обострении заболевания границы очага становятся расплывчатыми. Нет различий в частоте этой патологии в обоих легких. Лечение состоит в удалении пораженных участков; при этом обычно требуется иссечение всей доли. Иногда бывает достаточно удалить один сегмент.

Внедолевая секвестрация чаще встречается в левом легком. Как правило, она сопровождается диафрагмальной грыжей. У большинства больных симптоматика отсутствует, и патология выявляется случайно при рентгенографии, производимой по другому поводу. Рекомендуются резекция пораженных участков.

При физикальном обследовании обнаруживают притупление перкуторного звука и ослабление дыхания над очагом поражения. При присоединившейся инфекции могут прослушиваться хрипы. Выслушивание сзади может выявить продолжительный или чисто систолический шум. Если обычная рентгенография грудной клетки имеет целью установить диагноз, другие методы исследования связаны с подготовкой к операции. При бронхографии можно увидеть ткань в полости грудной клетки, не связанную с дыхательными путями. Аортография показана всем больным; она позволяет установить окончательный диагноз благодаря тому, что позволяет выявить системное кровоснабжение из аномальной артерии, отходящей от аорты. Выяснить детали кровоснабжения перед операцией необходимо для того, чтобы избежать случайного разреза артерии, что служит основной причиной смерти детей в послеоперационном периоде.

Список литературы

- Gottrup F., Lund C.* Intralobar pulmonary sequestration: A report of 12 cases. — *Scand J. Resp. Dis.*, 1978, 59:21.
- Iwai K., Shindo G., Hajikano J. et al.* Intralobar pulmonary sequestration, with special reference to developmental pathology. — *Am. Rev. Resp. Dis.*, 1973, 107:911.
- Pryce D. M.* Lower accessory pulmonary artery with intralobar sequestration of lung: Report of seven cases. — *J. Pathol. Bacteriol.* 1946, 58:547.
- Sperling D. R., Finck E. J.* Intralobar bronchopulmonary sequestration: Association with a murmur over the back in a child. — *Am. J. Dis Child.*, 1968, 58:547.
- Telander R. L., Lennox C., Sieber W.* Sequestration of the lung in children. — *Mayo Clin. Proc.*, 1976, 51:578.

Бронхогенные кисты. Кисты выстланы реснитчатым эпителием и обычно встречаются в непосредственной близости к расположенным по средней линии структурам (трахея, пищевод, костный выступ). При инфицировании ее реснитчатый эпителий может исчезнуть, в связи с чем невозможен точный патоморфологический диагноз. Кисты редко выявляются у новорожденного. В более поздний период некоторые из них проявляются при инфицировании или вследствие увеличения их размера, что приводит к нарушению функции прилежащих дыхательных путей. У ребенка чаще всего повышается температура тела, появляются боль в груди и кашель с мокротой. При рентгенографии грудной клетки выявляют кисту, в которой можно видеть уровень разделения между воздухом и жидкостью. Лечение состоит в удалении ее с последующим введением антибиотиков. При бессимптомных кистах, выявленных случайно, при рентгенографии грудной клетки по другому поводу, лечение может не потребоваться.

Свищ между бронхом и желчным протоком. Эта редко встречающаяся аномалия обычно угрожает жизни ребенка раннего возраста, но иногда диагноз может быть поставлен только у ребенка в возрасте после 2 лет. Патоморфологически он представляет собой сообщение между бронхом средней доли справа и системой желчных ходов слева. Все больные, начиная с очень раннего детского возраста, страдают от рецидивирующих, тяжело протекающих, бронхолегочных инфекций и ателектазов. Для окончательного диагноза необходимо эндоскопическое исследование и бронхография или диагностическое хирургическое исследование. Лечение состоит в иссечении всего внутригрудного отдела свищевого хода.

Лимфангиэктазии легких. Аномалия характеризуется выраженным расширением лимфатических протоков в легком и у новорожденных обычно протекает на фоне одышки и цианоза. На рентгенограммах грудной клетки определяют точечные и сетчатые очаги уплотнения. Функция дыхания нарушается вследствие распространенности процесса и, возможно, из-за снижения растяжимости легкого, что приводит к увеличению работы дыхания. В период новорожденности выраженной симптоматикой сопровождаются две формы болезни: одна, при которой патологический процесс ограничивается одним легким, и вторая, при которой легоч-

вая лимфангиэктазия развивается вторично в ответ на обструктивные изменения в венозной системе легких. Третья форма, при которой легочная лимфангиэктазия представляет собой часть генерализованного заболевания, когда в процесс вовлекаются и другие системы (например, кишечник), протекает нетяжело, дети доживают до школьного возраста или старше. Для диагностики требуется биопсия легкого. Специфического лечения не существует.

Список литературы

- Felman A. H., Rhatigan R. M., Pierson K. K.* Pulmonary lymphangiectasis. — *Am. J. Roent.*, 1972, 116:548.
Noonan J. A., Walters L. R., Reeves J. T. Congenital pulmonary lymphangiectasia. — *Am. J. Dis. Child.*, 1970, 120:314.
Weitzman J. J., Cohen S. R., Woods L. O., Jr. et al. Congenital bronchobiliary fistula. — *J. Pediatr.*, 1968, 73:329.

Кистозно-аденоматозные образования. При этом состоянии увеличивается доля одного легкого, часто кистозно перерождающаяся. Она сдавливает ipsilaterальную часть органа, в результате чего смещается средостение и сдавливается другое легкое. Заболевание несколько чаще встречается у мальчиков. Генез его неизвестен, но, возможно, связан с повреждениями, наступающими до 50-го дня развития плода. Пораженная доля состоит из многочисленных железистых структур и очень небольших участков интактной ткани. Кисты встречаются часто, но не постоянно. *Stocker* и соавт. предложили морфологическую классификацию, которая может оказаться полезной при оценке прогноза. У большинства больных симптоматика появляется в период новорожденности и наступает летальный исход, хотя некоторые дети выживают после неотложного хирургического вмешательства. В других случаях заболевание протекает бессимптомно до школьного возраста, после чего их начинают беспокоить непродолжительные вспышки рецидивирующих легочных инфекций, затяжные болезни легких или же острая боль в груди. При физикальном обследовании может быть выявлено ослабление дыхания со смещением средостения в противоположную сторону. На рентгенограмме определяются кистозная опухоль со смещением средостения, иногда уровень между воздухом и жидкостью, свидетельствующий о легочном абсцессе. У новорожденных признаки заболевания можно спутать с таковыми при диафрагмальной грыже. Показано иссечение пораженной доли. Есть сообщения о том, что после операции дети выживали не только в период новорожденности, но и в более поздние периоды.

Список литературы

- Moncrieff M. W., Cameron A. H., Astley R. et al.* Congenital cystic adenomatoid malformation of the lung. — *Thorax*, 1969, 24:476.
Stocker J. T., Madewell J. E., Drake R. M. Congenital cystic adenomatoid malformation of the lung: Classification and morphologic spectrum. — *Hum. Pathol.*, 1977, 8:155.

Общие положения. Острые инфекции гортани и трахеи представляют собой важную проблему у грудных детей и детей раннего возраста, поскольку меньший просвет дыхательных путей у них предрасполагает к большей степени сужения при воспалительном процессе.

Под термином «круп» понимают гетерогенную группу относительно острых инфекционных состояний, характеризующихся особенно звонким (крупозным) кашлем, который может сопровождаться стридором на вдохе, осиплостью голоса и признаками расстройства дыхания за счет варьирующей обструкции гортани. Если она вовлечена в процесс настолько, что обуславливает определенную симптоматику, другие признаки заболевания могут быть замаскированы.

У грудных детей раннего возраста инфекция редко ограничивается одной областью дыхательных путей, но, как правило, она распространяется на гортань, трахею, бронхи и даже верхние дыхательные пути. В связи с этим, несмотря на невозможность классифицировать эти заболевания, целесообразно выделить несколько клинических разновидностей.

Острый дифтеритический ларингит
 Инфекционный круп (острая недифтерийная инфекция)
 Эпиглоттит
 Ларингит
 Ларинготрахеобронхит
 Спастический ларингит

Инфекционный круп

Этиология и эпидемиология. Почти всегда круп обязан вирусной инфекции, за исключением дифтерии и эпиглоттита. Примерно в $\frac{2}{3}$ случаев его вызывают вирусы парагриппа, а в остальных случаях (когда можно установить возбудителя) он бывает обусловлен аденовирусами, респираторным синцитиальным вирусом, вирусами гриппа и кори. Несмотря на то что острый эпиглоттит почти постоянно развивается под действием гемофильной палочки типа b, иногда возбудителями его служат стрептококки группы A, пневмококки и стафилококки. Вирусный эпиглоттит встречается крайне редко, но более мягко протекающая и внешне сходная картина воспаления области над голосовой щелью, возможно, имеет вирусную природу.

Вирусный круп встречается у детей в возрасте 3 мес — 5 лет, в то время как круп, вызванный гемофильной или дифтерийной палочкой, характерен для детей в возрасте 3—7 лет. Чаще заболевают мальчики, особенно в холодное время года. Приблизительно у 15% детей выявляется четкая семейная предрасположенность, а также тенденция к рецидивам ларингита у одного и того же ребенка.

Клинические проявления. Наряду с прогрессированием клинической симптоматики со стороны верхних дыхательных путей появляется характерная последовательность симптомов и признаков. Вначале появляется умеренно выраженный кашель со звонким оттенком и периодическими приступами респираторного стридора, которому за 1—2 дня могут предшествовать неярко выраженные симптомы со стороны верхних дыхательных путей. По мере усиления обструкции развивается гиповентиляция, сопровождающаяся гипоксемией и иногда гиперкапнией. Стридор становится постоянным и приводит к одышке, у ребенка раздуваются крылья носа и в процесс дыхания вовлекаются дополнительные дыхательные мышцы. Становятся заметными втяжения над грудиной, под ней и межреберных промежутков; ребенок предпочитает сидеть в кровати или находиться в вертикальном положении. Беспокойное поведение и плач усугубляют симптомы и признаки заболевания.

В дальнейшем быстро наступают кислородное голодание и состояние возбуждения, сменяющиеся выраженной гипоксемией и резкой слабостью со снижением обмена воздуха, стридором, учащением пульса и возможным летальным исходом в результате гиповентиляции. У большинства больных процесс ограничивается стридором и незначительной одышкой с последующей нормализацией состояния через несколько часов. У детей с явлениями гипоксии, которые могут выглядеть цианотичными, бледными или вялыми, любые манипуляции в области глотки, в том числе осмотр с помощью шпателя, могут привести к внезапной остановке сердца и дыхания. В связи с этим их следует отложить и обеспечить больному возможность вдохнуть кислород перед транспортировкой его в клинику.

Острый эпиглоттит. Эта форма крупа представляет собой тяжело протекающую, угрожающую жизни, быстро прогрессирующую инфекцию надгортанника и прилежащих областей. Она начинается остро и только примерно у 25% детей ей предшествуют незначительно выраженные признаки вовлечения в процесс дыхательных путей. Заболевание редко продолжается более 2—3 дней, и расстройства дыхания часто служат первым проявлением его. Ребенок особенно раннего возраста выглядит вполне здоровым перед сном, но просыпается поздно вечером с высокой температурой тела на фоне афонии, слюнотечения и умеренно или резко выраженным дистресс-синдромом, сопровождающимся стридором. Обычно в семье не бывает других больных острой респираторной инфекцией. Дети более старшего возраста часто жалуются вначале на боль в горле и дисфагию. В течение нескольких минут или часов после этого может наступить нарушение дыхания с инспираторным стридором, осиплостью голоса, звонким кашлем, раздражительностью и возбуждением. При этом обычно начинается слюнотечение и нарушается процесс глотания. У маленького ребенка может отмечаться запрокидывание головы, хотя другие менингеальные симптомы отсутствуют. Дети более старшего возраста предпочитают находиться в положении сидя, наклонившись, с от-

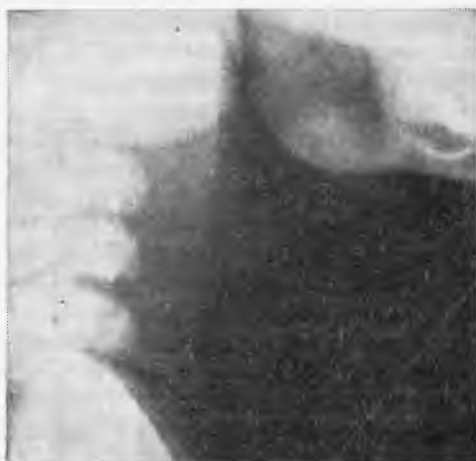

Рис. 10—5. На рентгенограмме (боковая проекция) верхних дыхательных путей виден увеличенный (отек) надгортанник.

сти. Глотка воспалена, в ней скапливаются слизь и слюна, что также может сопровождаться характерными звуками. При усилении обструкции дыхательных путей и утомления больного стридор и шум при дыхании уменьшаются. Короткий период кислородного голодания с явлениями возбуждения и тревоги может смениться быстрым нарастанием цианоза, комы и наступает летальный исход. Эта последовательность может встречаться при обструкции дыхательных путей, обусловленной любой формой крупа, но она молниеносна при эпиглоттите.

Для постановки диагноза необходимо отжать язык, после чего можно увидеть большой отечный вишневого цвета надгортанник. Если диагноз возможно установить на основании других клинических данных, то осмотр глотки у тяжелобольных детей следует отложить и провести его в условиях, обеспечивающих необходимую медицинскую помощь при остановке сердца и других осложнениях, поскольку в некоторых случаях может развиться ларингоспазм, аспирация секрета и сердечно-легочный блок. При ларингоскопии выявляют резкое воспаление надгортанника и окружающих тканей: черпаловидного хряща и складок между ним и надгортанником, голосовых связок и подсвязочной области. Если причиной (хотя и не обязательной) крупа считают воспаление надгортанника, то до осмотра глотки следует произвести рентгенографию носоглотки и верхних дыхательных путей в боковой проекции (рис. 10—5). Если на ней надгортанник выглядит неизменным или отсутствуют анамнестические и другие данные за круп, осмотреть надгортанник можно с помощью соответствующего оборудования подготовленным медицинским персоналом, способным осуществить контроль за дыханием и при необходимости

крытым ртом и несколько высунутым языком. У некоторых детей заболевание может прогрессировать быстро до шокообразного состояния, характеризующегося бледностью, цианозом и нарушением сознания.

При физикальном обследовании определяют нарушение дыхания от средней до тяжелой степени с явлениями стридора на вдохе, а иногда и на выдохе, раздувание крыльев носа и втяжения на вдохе в области надгрудной выемки, надключичных и межреберных промежутков и в подреберной обла-

произвести искусственное дыхание. Ребенок с подозрением на воспаление надгортанника должен постоянно находиться под наблюдением врача, у которого в состоянии готовности находится оборудование для интубации, средства транспорта в рентгенологическое отделение и обратно.

Как правило, у больного выражен полиморфноядерный лейкоцитоз, а из крови и содержимого глотки высевается гемофильная палочка типа b.

Острый инфекционный ларингит. За исключением дифтерий почти во всех случаях возбудителями ларингита служат вирусы. Начинается он обычно с инфекционного процесса в верхних дыхательных путях, во время которого появляются болезненность в глотке, кашель и круп. Заболевание обычно протекает легко; нарушение дыхания встречается редко, за исключением грудных детей. Однако у тяжелобольных отмечается выраженная охриплость голоса и могут развиваться стридор на вдохе, появиться втяжения, одышка и возбуждение. По мере прогрессирования процесса ребенок утомляется, у него отмечаются признаки кислородного голодания, состояние возбуждения сменяется состоянием полного изнеможения. При физикальном осмотре специфических признаков не выявляют, за исключением явного воспаления глотки, а при расстройстве дыхания — высокой респираторной обструкции. При ларингоскопии виден воспалительный отек голосовых связок и ткани над голосовой щелью. Основным участком обструкции обычно бывает область под голосовой щелью.

Острый ларинготрахеобронхит. Возбудителями служат в первую очередь вирусы. Вторичная бактериальная инфекция наблюдается редко. У большинства больных в течение нескольких дней отмечаются симптомы острой инфекции верхних дыхательных путей, прежде чем появится кашель с металлическим оттенком, стридор на вдохе и расстройства дыхания. Поскольку инфекция распространяется ниже на бронхи и бронхиолы, нарушения дыхания усиливаются и выдох также становится затрудненным и растянутым. Ребенок часто возбужден и испуган. Температура тела может повышаться незначительно или достигает 39—40°C. Обычно дыхание ослаблено, прослушиваются отдельные рассеянные хрипы. Симптоматика усиливается в ночное время и часто рецидивирует с меньшей выраженностью в течение нескольких дней. У детей заболевание обычно протекает нетяжело и часто сопровождается ринитом, конъюнктивитом или тем и другим. У других членов семьи может отмечаться респираторная инфекция, протекающая легко. В тяжелых случаях ларинготрахеобронхит трудно отличить от воспаления надгортанника, несмотря на более бурное начало и быстрое течение последнего. Вопрос может быть разрешен с помощью рентгенографического исследования носоглотки и верхних дыхательных путей. Продолжительность заболевания варьирует от нескольких дней до нескольких недель, оно часто рецидивирует у детей в возрасте 3—6 лет и постепенно становится реже по мере роста дыхательных путей.

Острый спазматический ларингит. Чаще всего заболевание встречается у детей в возрасте от 1 года до 3 лет и клинически сходно с острым ларинготрахеобронхитом, за исключением того, что у больного и членов его семьи инфекция не выявляется. В большинстве случаев оно вирусного происхождения, но иногда важную роль играют аллергические и психологические факторы. Беспокойные и возбудимые дети отличаются склонностью к этому заболеванию, а в некоторых случаях выявляется семейная предрасположенность к нему.

Спазматический круп чаще начинается внезапно вечером или ночью, обычно ему предшествуют незначительно или умеренно выраженный ринит и осиплость голоса. Ребенок просыпается с характерным лающим кашлем с металлическим оттенком, шумным вдохом и нарушением дыхания, выглядит испуганным и возбужденным. Он дышит с усилием, дыхание замедленно, пульс учащен, кожа холодная на ощупь и влажная. Температура тела обычно не повышается. Одышка усиливается при возбуждении, могут быть повторные приступы цианоза. Обычно острота симптомов уменьшается в течение нескольких часов, и на следующий день ребенок выглядит здоровым, если не считать некоторой осиплости голоса и кашля. Сходные, но обычно менее выраженные, приступы без чрезмерных расстройств дыхания могут наступать еще в течение 1—2 ночей с полной нормализацией состояния. Такие эпизоды часто повторяются.

Дифференциальный диагноз. Перечисленные далее четыре синдрома должны быть дифференцированы один от другого и от целого ряда других синдромов, которые могут быть связаны с непроходимостью верхних дыхательных путей. Дифтерийный круп (см. раздел 9.23) обычно развивается на фоне существующей в течение нескольких дней инфекции верхних дыхательных путей; симптоматика развивается медленнее, хотя непроходимость может наступить внезапно; обычно появляются серозные или серозно-кровянистые выделения из носа; при осмотре глотки обычно обнаруживают типичные пленки серо-белого цвета. Коровий круп обычно всегда совпадает с яркими проявлениями основного заболевания (см. раздел 9.67); течение его может быть молниеносным.

Внезапная непроходимость дыхательных путей может быть вызвана аспирацией инородного тела. Как правило, это происходит у детей в возрасте 6 мес — 2 лет. У них обычно без симптомов воспаления начинается удушливый кашель. Заглоточный абсцесс также может быть причиной непроходимости дыхательных путей; при пальпации задней стенки глотки обычно определяют флюктуирующую опухоль. Рентгенографическое исследование верхних дыхательных путей и грудной клетки имеет большое значение в оценке этих состояний, а также причин возможного давления на дыхательные пути извне или травматической гематоме и закрытия просвета дыхательных путей, например кистой и опухолью.

Круп иногда развивается при сосудистом отеке в области под голосовой щелью как проявление анафилактики и генерализованной аллергической реакции, отеке, сопровождающем и нугубадию трахеи при наркозе или респираторной недостаточности, при гипокальциемической тетании, инфекционном мононуклеозе, травме и опухолях или дефектах развития гортани. Крупозный кашель может быть ранним проявлением бронхиальной астмы.

Осложнения. Примерно у 15% больных вирусный круп протекает с осложнениями. К основным из них относится распространение инфекционного процесса на среднее ухо, терминальные бронхиолы или паренхиму легкого. Может развиваться интерстициальная пневмония, но ее трудно отличить от пятнистых участков ателектаза, обусловленных обструкцией. Бронхопневмония, как правило, не встречается, за исключением случаев аспирации желудочного содержимого во время тяжелого нарушения дыхания. Вторичную бактериальную пневмонию выявляют редко, иногда (после ларинготрахеобронхита) развивается гнойный трахеобронхит.

Воспаление надгортанника может сопровождаться пневмонией, лимфаденитом, отитом, а иногда менингитом и септическим артритом. Эмфизема средостения и пневмоторакс относятся к обычным осложнениям трахеотомии.

Прогноз. В целом продолжительность госпитализации и частота наступления летального исхода увеличиваются, если инфекция распространяется на большую часть дыхательных путей, за исключением воспаления надгортанника, при котором местная инфекция может привести к смерти. В большинстве случаев смерть при крупе связана с непроходимостью гортани или осложнениями трахеотомии. При нелеченом эпиглоттите уровень смертности иногда достигает 25%, но при своевременных диагностике и соответствующем лечении прогноз вполне благоприятен. Выздоровление после острых ларинготрахеобронхита, ларингита и спазматического крупа обычно полное.

Лечение. В первую очередь следует поддерживать или обеспечить адекватный обмен воздуха; лечение частично зависит от первичной локализации процесса и его причины. При инфекционных формах заболевания важно провести лечение антибиотиками.

Многие специалисты считают, что увлажнитель воздуха, помещенный на ночь рядом с кроватью больного ребенка так, чтобы он не смог его достать, снижает вероятность развития спазматического крупа при предрасположенности к нему.

Многих детей, страдающих острым спазматическим крупом на фоне нормальной температуры тела или легкой формой ларинготрахеобронхита, можно эффективно лечить на дому. Вдыхание увлажненного воздуха в закрытом помещении, пара из испарителя или «холодного пара» из распылителя (что менее опасно) часто купирует спазм гортани и нарушение дыхания в течение нескольких минут. Тот же эффект наблюдали

многие родители, вынося ребенка на холодный ночной воздух. Рвота, вызванная кашлевыми движениями или питьем сиропа с рвотным корнем, также купировала ларингоспазм. Однако объективные данные об эффективности ипекакуаны отсутствуют и нарушение дыхания может даже усилиться при рвоте.

Рецидив спазма гортани предупреждают с помощью увлажненного теплого или холодного воздуха.

Дети с крупом и температурой тела выше 39°C должны быть госпитализированы при воспалении или подозрении на воспаление надгортанника, прогрессирующем стридоре, расстройстве дыхания, гипоксии, возбуждении, цианозе, бледности кожных покровов, угнетенном сознании и явлениях токсикоза. Во всех случаях госпитализация необходима с целью осуществления надежного наблюдения за ребенком и возможной трахеотомии или интубации трахеи.

Ребенок с крупом, находящийся дома или в клинике, должен быть под тщательным наблюдением, чтобы не пропустить усиления у него симптомов респираторной обструкции. В клинике ребенка обычно помещают в условия с прохладным увлажненным воздухом, что позволяет уменьшить воспалительный процесс и образование секрета. Частое или постоянное наблюдение за частотой дыхания — важное условие, поскольку быстро увеличивающаяся частота дыхания может служить первым признаком гипоксии и полной обструкции дыхательных путей. Ребенка при этом следует по возможности меньше тревожить; при респираторных расстройствах от умеренной до тяжелой степени следует вводить парентерально жидкости, чтобы уменьшить физическое напряжение и возможность наступления рвоты, которая может привести к аспирации желудочного содержимого. Седативные препараты обычно противопоказаны, поскольку признаки возбуждения оценивают как один из основных клинических показателей тяжести обструкции и необходимости проведения трахеотомии или интубации трахеи через нос. В некоторых случаях, когда ребенок испуган и находится в состоянии крайнего возбуждения, можно применить хлоралгидрат (5—10 мг/кг) или паральдегид (0,1 мг/кг), поскольку они не угнетают дыхание и не способствуют высыханию секрета. Кислород используют для того, чтобы уменьшить гипоксию и угрожающее состояние, но поскольку он способствует уменьшению цианоза, служащего показателем для проведения трахеотомии или назотрахеальной интубации, эти дети должны находиться под особенно тщательным наблюдением. Отхаркивающие средства, антигистаминные и купирующие спазм бронхов неэффективны. Наркотические средства противопоказаны, поскольку они могут угнетать дыхание и уменьшать образование секрета.

Ларингограхеобронхит и спазматический круп не поддаются воздействию антибиотиков; они не показаны для предупреждения развития присоединившейся инфекции. Мнения о применении кортикостероидов противоречивы, поскольку их эффективность не доказана. Проведение исследований, не имею-

щих первостепенного значения, следует отложить, так как они способствуют обострению симптоматики, усилению чувства тревоги и возбуждения. Аэрозоль рацемического адреналина (2,25% раствор, разведенный в соотношении 1:8 водой, в дозе 2—4 мл через 15 мин) при положительном давлении (или обычном) может временно купировать симптомы заболевания; обычно требуется постоянный контроль за больным с повторным введением препарата. Иногда обструкция бывает настолько выражена, что приходится прибегать к трахеотомии и интубации трахеи через нос.

Эпиглоттит, диагностированный при осмотре гортани или рентгенографическом обследовании (см. рис. 10—5), или заподозренный на основании клинических проявлений у тяжелобольного ребенка, требует немедленного лечения с помощью интубации; среди нелеченых больных даже в условиях клиники, оснащенной соответствующим оборудованием, уровень смертности достаточно высок. Больным назначают для парентерального введения ампициллин в суточной дозе 200 мг/кг или левомицетин в суточной дозе 50 мг/кг до определения микроорганизмов и выявления их чувствительности в связи с увеличивающейся частотой появления устойчивых к ампициллину штаммов гемофильной палочки типа б. Все больные, транспортируемые в операционный блок, должны получать кислород, если только нет к тому противопоказаний, которые могут быть связаны с перевозбуждением больного при наложении маски. Рацемический адреналин и кортикостероиды неэффективны, не снимают необходимости применения интубационной трубки и могут привести к опасным последствиям при несвоевременно начатом лечении. После введения интубационной трубки состояние ребенка, как правило, сразу же улучшается, у него исчезают респираторные нарушения и цианоз, нормализуются или почти нормализуются показатели газов крови. Он обычно сразу же засыпает. Воспалительные реакции в надгортаннике обычно разрешаются через несколько дней лечения антибиотиками, в результате чего можно удалить трахеостомическую или интубационную трубку; антибиотикотерапию следует продолжить в течение 7—10 дней.

Острый аллергический отек гортани поддается воздействию адреналина (в разведении 1:1000, в дозе 0,01 мл/кг, максимально до 0,3 мл на введение) подкожно или изадрина (в разведении 1:200, в дозе 0,01 мл, максимально до 0,3 мл на введение) в виде аэрозоля. После выздоровления ребенок и родители должны быть проинструктированы о способах применения препаратов на дому при неотложных состояниях. Довольно часто требуется введение кортикостероидов (50—100 мг гидрокортизона каждые 6 ч).

Реактивный отек слизистой оболочки, выраженный стридор и нарушения дыхания, не поддающиеся воздействию препаратов, используемых в виде тумана, могут развиваться после наркоза как осложнения интубации трахеи. В этих случаях может оказаться

эффективным прерывистое введение рацемического адреналина в виде аэрозоля или иногда кортикостероидов.

Трахеотомия и интубация трахеи с помощью носового катетера. Со времени введения в практику трахеотомии при эпиглоттите уровень смертности снизился почти до нуля. Сообщалось также о высокой эффективности интубации трахеи с помощью носового катетера, проводимой в клиниках, оснащенных специальным оборудованием. Обе операции должны проводиться в операционной комнате, если позволяет время; предварительная интубация и наркоз способствуют тому, что после трахеотомии не развиваются осложнения.

Как трахеотомия, так и интубация показаны больным с воспалением надгортанника, но при тяжело протекающем ларинготрахеобронхите и спазматическом крупе или ларингите их необходимо производить только в случае нарастания, несмотря на соответствующее лечение, признаков респираторной недостаточности в ответ на обструкцию. Как сообщалось, ларинготрахеобронхит, при котором требуется проведение трахеостомии, характерен для тяжелой формы кори или гриппа, вызванного вирусом типа А. Оценка необходимости проведения этих процедур требует большого опыта и тщательного обсуждения вопроса. Их не следует откладывать до момента появления у ребенка цианоза и признаков крайнего возбуждения; пульс, превышающий 150 ударов в 1 мин и высокий уровень P_{CO_2} , особенно у изможденных детей, служат показателями угрожающей респираторной недостаточности.

Трахеостомическая или назотрахеальная трубка должна оставаться на месте введения до исчезновения отека и спазма, когда больной сможет самостоятельно справляться с накапливающимся в трахее секретом. Их следует удалять по возможности скорее, обычно через несколько дней. Существуют данные о том, что гидрокортизон (50—100 мг/сут) и рацемический раствор адреналина могут облегчить экстубацию или снять явления крупа, вызванного ею.

Список литературы

Эпиглоттит

- Battaglia J. D., Lockhart C. H.* Management of acute epiglottitis by nasotracheal intubation. — *Am. J. Dis. Child.*, 1975, 120:334.
- Cohen S. R., Chai J.* Epiglottitis: Twety-year study with tracheostomy. — *Ann. Otol. Rhinol. Laryngol.*, 1978, 87:1.
- Faden H. S.* Treatment of Haemophilus influenzae type b epiglottitis. — *Pediatrics*, 1979, 63:402.
- Margolis C. Z., Ingram D. L., Meyer J. H.* Routine tracheotomy in Hemophilus influenzae type b epiglottitis. — *J. Pediatr.*, 1972, 81:1150.
- Molteni R. A.* Epiglottitis: Incidence of extraepiglottic infection: Report of 72 cases and reviev of the literature. — *Pediatrics*, 1976, 58:526.
- Rapkin R. H.* The diagnosis of epiglottitis: Simplicity and reliability of radiographs of the neck in differential diagnosis of the croup syndrome. — *J. Pediatr.*, 1975, 80:96.

- Adair J. C., Ring W. H., Jordan W. S. et al.* A ten year experience with IPPB in the treatment of acute laryngotracheobronchitis.— *Anesth. Analg.*, 1971, 50: 649.
- Gardner H. G., Powell K. R., Roden V. J. et al.* The evaluation of racemic epinephrine in the treatment of infectious croup. — *Pediatrics*, 1973, 52:52.
- Jordan W. S., Graves C. L., Elwyn R. A.* New therapy for postintubation laryngeal edema and tracheitis in children. — *J. A. M. A.*, 1970, 212:585.
- Leipzig B., Oski F. A., Cummings C. W. et al.* A prospective randomized study to determine the efficacy of steroids in treatment of croup. — *J. Pediatr.*, 1979, 94:194.
- Singer P. O. P., Wilson W. J.* Laryngotracheobronchitis' 2 yearst experience with racemic epinephrine. — *Can. Med. Assoc. J.*, 1976, 115:132.
- Tunnessen W. W., Jr., Feinstein A. R.* The steroid-croup controversy: An analytic review of methodologic problems. — *J. Pediatr.*, 1980, 96:751.

10.32 ИНОРОДНЫЕ ТЕЛА ГОРТАНИ, ТРАХЕИ И БРОНХОВ

Дыхательные пути у детей часто служат местом локализации инородных тел; иногда к этому приводит небрежное отношение взрослых. Изменения, развивающиеся при этом, зависят от природы инородного тела, локализации его и степени непроходимости дыхательных путей. Острый или вызывающий раздражение предмет, попавший в гортань, вызовет выраженный отек ее, а позднее гнойный перихондрит, в то время как obturiruyushchiy бронхи предмет влечет за собой ателектаз, а затем бронхоэктазию, абсцесс легкого или эмпиему.

В большинстве случаев аспирированные инородные тела по видимому, немедленно удаляются, вызывая кашлевой рефлекс и никогда не привлекают внимания врача. Однако при попадании в дыхательные пути крупного предмета, который не может быть удален с помощью мукоцилиарного механизма и кашлевых движений, неизбежно развивается симптоматика со стороны органов дыхания. Инородное тело большого размера, которое может полностью закупорить верхние дыхательные пути, угрожает жизни ребенка. Объект меньшего размера, оседающий в одном из главных бронхов или долевого бронхе, вызывает более постоянную и обычно менее тяжелую симптоматику.

После появления первых симптомов, о которых могут даже забыть, наступает бессимптомный промежуток, продолжающийся в течение нескольких часов, дней или недель. Иногда появляется дисфагия из-за отека, вызванного инородным телом в гортани, а инородные тела, локализующиеся в верхних отделах пищевода, вызывают симптоматику со стороны дыхательных путей в результате их сдавления или попадания пищи или секрета в гортань.

Гортань. Клинические проявления. Инородное тело в гортани вызывает осиплость голоса, кашель, который вскоре становится крупозным, и афонию. Могут появиться кровохарканье, одышка со свистящим дыханием и цианоз. Обструкция, обусловленная инородным телом или же им и развившейся вос-

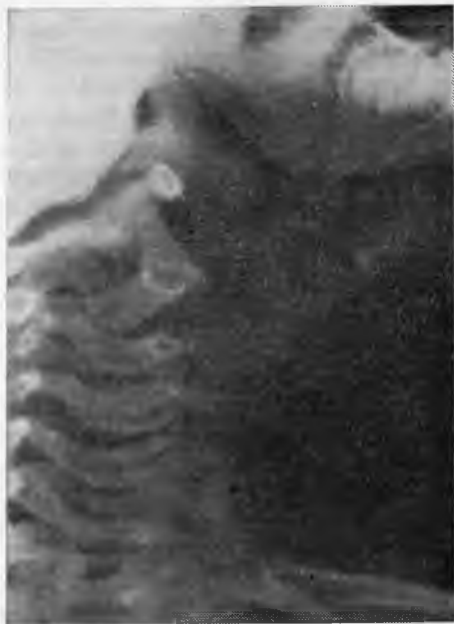

Рис. 10—6. Рентгенограмма дыхательных путей ребенка в возрасте 2 лет с инородным телом (осколок морской раковины) гортани.

В течение 6 дней до того, как было заподозрено инородное тело, ребенка лечили по поводу крупа. К счастью, трахеотомия не потребовалась, несмотря на умеренно выраженный отек гортани.

Даже прозрачное инородное тело можно обнаружить на рентгенограмме по косвенным признакам. Рентгенографию всегда следует производить как в боковой, так и в переднезадней позиции. В некоторых случаях может оказать помощь введение небольшого количества контрастного вещества. Прямая ларингоскопия может подтвердить диагноз и обеспечить подход для удаления инородного тела. При выраженной одышке перед ларингоскопическим исследованием важно произвести трахеотомию.

Трахея. Несмотря на то что инородное тело может вызывать кашель, осиплость голоса, одышку и цианоз, характерными признаками служат определяемый на слух хлопок и ощутимый при пальпации глухой удар, обусловленные быстрым движением воздуха на выдохе под голосовой щелью, и астматическое свистящее дыхание. В некоторых случаях инородное тело можно диагностировать на основании симптомов, физикальных признаков, данных рентгенографии грудной клетки, но в большинстве случаев окончательный диагноз может быть поставлен только на основании бронхоскопии.

палительной реакцией может привести к смерти, если быстро не диагностировать непроходимость дыхательных путей и не начато соответствующее лечение.

Диагноз. Прямая ларингоскопия и рентгенографическое исследование позволяют выявить инородное тело (рис. 10—6). Плотный предмет легко выявляется при рентгенографии в боковой проекции. Если он определяется спереди, это свидетельствует о его локализации в гортани, если же позади мягких тканей гортани, — то в носоглотке или верхней части пищевода. Другим дифференциальным признаком служит плоскость, в которой находится инородное тело. Сагиттальная плоскость свидетельствует о месте локализации в гортани, фронтальная — о вероятной локализации в пищеводе. Да-

Бронхи. Клинические проявления. Обычно начальная симптоматика не отличается от таковой при инородных телах гортани или трахеи. При локализации в бронхе могут появляться кашель, мокрота с прожилками крови, при металлическом инородном теле — металлический вкус во рту. Степень обструкции и стадия процесса, в которую обследуется больной, относятся к определяющим факторам симптоматики и патологических изменений. Не обтурирующие и не вызывающие воспалительных реакций инородные тела могут вызывать бедную симптоматику при продолжительном пребывании в бронхе. Обтурирующее тело быстро сопровождается развитием симптомов и признаков, а также патологических изменений. При незначительной обструкции (клапанный шунт), позволяющей проходить воздуху или жидкости в том и другом направлении и вызывающей невыраженные изменения, можно отметить свистящее дыхание. Значительная обструкция сопровождается обструктивной эмфиземой или ателектазом; любое из этих осложнений, если его не устранить, приведет к хроническим бронхолегочным заболеваниям.

Чаще всего аспирация происходит в правое легкое. Обычно сразу же начинается приступ удушья, появляются рвотные движения и пароксизмальные приступы кашля, что заставляет обратиться к врачу. Если родители пропустили этот момент или недооценили его, может наступить относительно длительный латентный период с эпизодическими приступами кашля или нерезко выраженного затруднения дыхания. Затем у ребенка развивается рецидивирующая долевая пневмония или неподдающаяся воздействию лекарственных средств «астма», часто сопровождающаяся свистящим дыханием и астматическими приступами. Иногда непроходящее свистящее дыхание появляется сразу после аспирации предмета. В редких случаях инородное тело может привести к кровохарканью. При тщательном сборе анамнеза можно выявить забытый случай приступа удушья у ребенка во время еды или игры с мелкими объектами. При обследовании можно обнаружить смещение трахеи. Дыхание может быть ослаблено на стороне обструкции, но его можно не определить из-за диффузных свистящих шумов.

При непроходимости обоих главных бронхов может наступить выраженная одышка и асфиксия. При попадании инородного тела растительного происхождения, например арахиса, может наступить тяжелое состояние, известное под названием растительного, или арахисового, бронхита. Он характеризуется кашлем, температурой тела септического характера и одышкой. При довольно длительном пребывании инородного тела в бронхе можно опасаться развития хронического гнойного процесса в легких.

Диагноз. Возможность аспирации следует учитывать при острых или хронических болезнях независимо от того, есть или нет в анамнезе указания на нее. Физикальные признаки закупорки бронхов заключаются в ограничении расширения легкого, сни-

жении голосового дрожания, притуплении (ателектаз) или звонкости (переполнение воздухом) перкуторного звука и ослаблений дыхания в отделах дистальнее локализации инородного тела. При полной обструкции, сопровождающейся ателектазом (легкое уплотнение), отсутствуют голосовые резонанс и дрожание, что может обусловить ошибочный диагноз эмпиемы. Разная степень барабанного звука может отмечаться над участком обструктивной эмфиземы. Хрипы чаще всего появляются на контралатеральной стороне.

Если аспирированный предмет вызывает полную непроходимость бронха на выдохе, но позволяет поступать в легкое воздуху, последний может достигать дистальных отделов органа, но выводится частично или задерживается в нем полностью на выдохе (контролирующий клапан). Этот вид закупорки вызывает обструктивную эмфизему (рис. 10—7). Полное перекрытие бронха предметом или вызванным им воспалительным отеком слизистой оболочки создает обструкцию по типу перекрывающего клапана, когда воздух из дистальных отделов легкого абсорбируется, оставляя в нем очаг ателектаза (рис. 10—8).

Эти феномены легко можно распознать с помощью флюороскопии. При обструкции по типу контролирующего клапана локализацию инородного тела в бронхе помогает установить обструктивная эмфизема. Легкое на ипсилатеральной стороне остается расширенным во время выдоха, в то время как сердце и средостение смещаются в противоположную сторону при спадении здорового легкого. Диафрагма расположена низко, уплощена и неподвижна на стороне обструкции; движения ее свободны и даже усилены на здоровой стороне. Различия между легкими более выражены на выдохе, чем на вдохе. При полной обструкции бронха, сопровождающейся ателектазом, сердце и средостение смещаются в сторону поврежденного легкого и остаются в этом положении во время как вдоха, так и выдоха. Диафрагма на стороне обструкции расположена высоко, в то время как на противоположной стороне ее движения остаются в пределах нормы. На рентгенограммах, выполненных в конце фаз вдоха и выдоха, выявляют слабые различия, обусловленные наполнением воздухом и освобождением от него здорового легкого.

Прогноз. Если инородное тело не удалено, прогноз почти всегда неблагоприятный. Однако, если ребенка доставляют к врачу, оно, как правило, удаляется без последствий с помощью бронхоскопа опытным специалистом.

Профилактика. Предотвратить аспирацию инородного тела ребенком можно при хранении в недоступном для него месте мелких предметов. Ему не следует давать небольшие кусочки сладостей, орехи и другие виды продуктов, которые он не может прожевать. Нельзя допускать, чтобы у ребенка, старающегося брать любой предмет в рот, были игрушки с мелкими или недостаточно фиксированными частями. Бусы, коробки с пуговицами

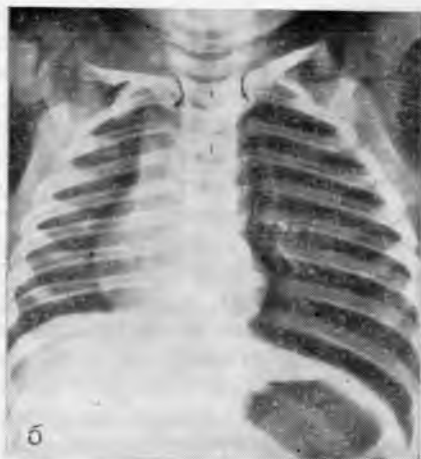
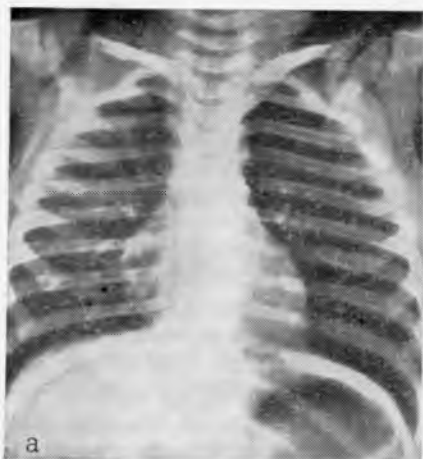
Рис. 10—7. Рентгенограмма органов грудной клетки ребенка с инородным телом (кусочек арахиса) в левом главном бронхе.

Прозрачность легочных полей повышена (обструкционная эмфизема). На вдохе (а) заметно лишь незначительное смещение средостения вправо, на выдохе (б) легкое остается заполненным воздухом (механизм по типу контролирующего клапана), а средостение еще больше смещается вправо.

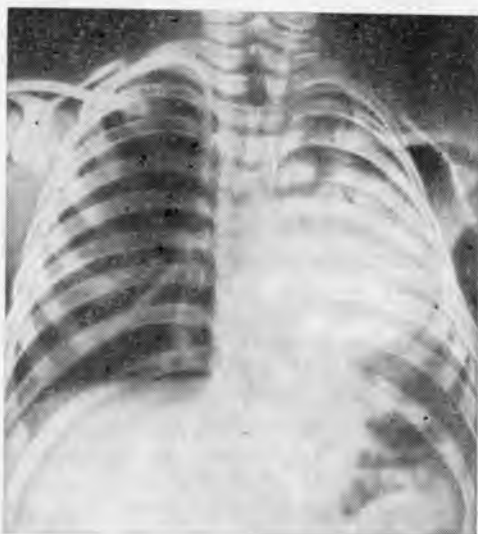

Рис. 10—8. Рентгенограмма органов грудной клетки ребенка с инородным телом в левом главном бронхе.

Ателектаз левого легкого и смещение сердца в левую половину грудной клетки.

п монеты должны быть недоступны для детей ползункового возраста, как и английские булавки для детей грудного и раннего возрастов. Воздушные шарики также часто недооцениваются как потенциальные инородные тела.

Лечение. По возможности необходимо быстро произвести эндоскопию и удалить инородное тело под контролем зрения. Несмотря на эффективность этого метода, иногда возникает необходимость в трахеотомии, чтобы создать условия для более удобного удаления предмета с помощью бронхоскопа. В некоторых

случаях, особенно при длительном нахождении в дыхательных путях инородного тела растительного происхождения оказывается необходимой лобэктомия. При аспирации плотного предмета, локализованного в периферических бронхах, адекватным методом исследования служит двухплоскостная флюороскопия. Не рекомендуется прибегать к физическим методам лечения и вводить бронходилататоры, поскольку существует риск того, что инородное тело, сместившееся в область под голосовой щелью, может спровоцировать острую асфиксию; отсрочка эндоскопического исследования может привести к нарастанию симптоматики, и к тому же нет данных, что этот метод эффективен наравне с эндоскопией. Для того чтобы обеспечить благоприятный исход, необходимо воздействовать на осложняющие состояния. При вторичной инфекции ребенка следует лечить соответствующими антибиотиками. При аспирации инородного тела большого размера, что само по себе представляет непосредственную опасность для жизни, прогноз зависит от правильности и быстроты действий, принятых на месте происшествия.

Неотложное лечение представляет собой часто основу реанимационных мероприятий. Рекомендации по лечению грудных детей и детей раннего возраста несколько отличаются от таковых в отношении подростков и взрослых лиц. Последних следует ударить 4 раза по спине и сдавить грудную клетку четырьмя толчкообразными движениями. При ударах по спине ребенка следует держать в таком положении, чтобы его голова находилась ниже туловища. Удары наносят ладонной поверхностью кисти в области между лопаточными костями. При этом преследуют цель высвободить инородное тело. Затем ребенка переворачивают и производят четыре толчкообразных сдавления грудной клетки так же, как при закрытом массаже сердца (т. е. над серединой грудины у маленьких детей и несколько ниже у детей более старшего возраста). Цель этого приема состоит в повышении внутригрудного давления, что способствует выталкиванию аспирированного предмета. Поиск инородного тела вслепую пальцем, рекомендуемый для взрослых, находящихся без сознания, не следует производить у грудных и маленьких детей. Вместо этого после четырех толчкообразных сдавлений грудной клетки нужно открыть ребенку рот и захватить и удалить видимый аспирированный предмет. После каждой серии ударов по спине, сдавлений грудной клетки и попытки удалить предмет необходимо производить искусственное дыхание больному, находящемуся без сознания. При необходимости описанную последовательность повторяют. Несмотря на существующие в отношении точности проведения манипуляций разногласия, педиатры должны информировать о них родителей и убедить их в том, чтобы присматривающие за ребенком лица (в том числе подростки) были ознакомлены с симптомами аспирации инородного тела и методами оказания срочной помощи.

Список литературы

- Abdulmajid O. A., Ebeid A. M., Motaweh M. M.* et al. Aspirated foreign bodies in the tracheobronchial tree: Report of 250 cases. — *Thorax*, 1976, 31:635.
- Blazer S., Naveh Y., Friedman A.* Foreign body in the airway: A review of 200 cases. — *Am. Rev. Dis. Child.*, 1980, 134:68.
- Ferguson C. F., Kendig E. L.* Pediatric Otolaryngology. — Philadelphia: W. B. Saunders, 1972.
- Gann D. S.* Emergency management of the obstructed airway. — *J. A. M. A.*, 1980, 243:1141.
- Heimlich J. H.* A life-saving maneuver to prevent food-choking. — *J. A. M. A.*, 1975, 234:398.
- Hollinger P. H., Andrews A. H., Jr., Anison G. C.* Pulmonary complications due to endobronchial foreign bodies. *Ill Med. J.*, 1948, 93:19.
- Law D., Kosloske A. M.* Management of tracheobronchial foreign bodies in children: A reevaluation of postural drainage and bronchoscopy. — *Pediatrics*, 1976, 58:362.
- Standards and guidelines for cardiopulmonary resuscitation (CPR) and emergency cardiac care (ECC).* — *J. A. M. A.*, 1980, 244:453.

Травма гортани

Родовая травма. Повреждения гортани во время родов нередки и могут обусловить смещение хрящей в области перстнещитовидного или перстне- и черпаловидного сочленений. При этом голос становится осиплым, а дыхание периодически свистящим или появляются вибрирующие дыхательные шумы. Диагноз ставят на основании прямой ларингоскопии. Лечение состоит в определенных манипуляциях во время ларингоскопии и применении расширителя гортани; при признаках гипоксии необходимо прибегать к трахеотомии.

В результате родовой травмы, особенно при родовспоможении щипцами, может развиваться односторонний или двусторонний рецидивирующий паралич гортанного нерва. При вовлечении в процесс одной голосовой связки появляются только осиплость голоса и неярко выраженный стридор без одышки, при двустороннем параличе — одышка и стридор. Диагноз устанавливают при прямой ларингоскопии. Трахеостомию обычно необходимо производить при двустороннем параличе. Детям более старшего возраста можно ввести клапанную канюлю или произвести ларингопластику с боковой фиксацией одной голосовой связки, чтобы повысить функцию дыхания и удалить канюлю, если дыхание через гортань не восстанавливается самостоятельно.

Послеродовая травма. Любая травма, например при падении и ударе гортани о твердый предмет, может привести к острому или хроническому стенозу ее. Теми же последствиями может сопровождаться высокая трахеостомия или длительная интубация. У детей редко встречаются клинически значимые повреждения гортани. Проникающие ранения обычно сразу видны и требуют вмешательства хирурга-отоларинголога. Значительные непроникающие повреждения могут быть не распознаны из-за выражен-

ного отека; даже сдавливающая гематома может сопровождаться удивительно незначительными внешними признаками. Ларингоскопия и иногда хирургическое обследование могут быть показаны детям с бедной симптоматикой, но с указаниями в анамнезе на серьезную травму в области шеи. Большинству больных требуется проведение трахеостомии как одного из этапов лечения; при признаках высокой обструкции ее следует производить в срочном порядке. Детей с термальными ожогами, например, после случайного вдыхания или пара или дыма, также предпочтительнее лечить с помощью трахеостомии.

Острое перенапряжение голоса (например, продолжительный громкий крик) может привести к временной осиплости его. После снижения нагрузки на голосовые связки голос восстанавливается без специального лечения. Неясно, какую роль играют щадящий режим в отношении голосовых связок (шепотная речь или воздержание от разговора) и вдыхание пара в ускорении процесса восстановления голоса. Острый ларингит относится к обычным заболеваниям во время острых респираторных инфекций у детей более старшего возраста и, как правило, излечивается спонтанно; не установлена эффективность при нем ингаляции пара и других терапевтических мероприятий. Иногда у курящих подростков может развиваться хронический ларингит. При стойкой осиплости голоса следует иметь в виду узелки на голосовых связках («узелки певца» или «болельщика»), папилломы и злокачественные опухоли, например, как рабдомиосаркома. Абсцесс гортани редко сопровождается осиплостью голоса. Все эти заболевания можно выявить с помощью ларингоскопии, иногда при них требуется хирургическое вмешательство с последующими упражнениями голоса. Во всех случаях при осиплости голоса у ребенка в течение одной недели его необходимо проконсультировать у отоларинголога.

Острый и хронический стеноз гортани

Острый стеноз гортани может развиваться в результате любой острой инфекции, сопровождающейся отеком в области подголосовыми связками или надгортанника и черпаловидного хряща, а также воспаления, обусловленного инородным телом растительного происхождения, особенно после инструментального удаления его. Он может быть вызван отеком при аллергической реакции или любым инородным телом. Лечение состоит в немедленном создании доступа воздуха путем интубации или трахеостомии с последующим проведением соответствующей терапии.

Хронический стеноз часто осложняет высокую трахеостомию, при которой повреждение первого хряща трахеи или перстневидного хряща приводит к развитию перихондрита с последующим разрастанием хрящевой или фиброзной ткани. Стеноз может быть обусловлен дифтерией гортани, сифилисом, туберкулезом, радиационными ожогами и наружной травмой. К клиническим

проявлениям его относятся одышка с определяемым на слух стридором и втяжения в надключичной области, под грудиной и межреберных промежутков: симптомы могут иногда быть выражены настолько, что позволяют удалить трахеостомическую или интратрахеальную трубку. Диагностируют его на основании данных прямой ларингоскопии, пальпации гортани и рентгенографического исследования. Рубцевание и стеноз обычно развиваются под голосовой щелью, иногда с некротизацией хряща.

В нетяжелых случаях больного можно лечить, заменяя трахеостомическую канюлю на меньшую по размеру и закрывая трубку (вначале частично, а затем полностью) пробкой, заново обучая ребенка дыханию через рот и подготавливая почву для удаления канюли. Если этот метод не приносит успеха, может оказаться эффективным расширение гортани, осуществляемое при прямой ларингоскопии, обычно к нему не следует прибегать слишком часто. У некоторых больных возникает необходимость в хирургическом вмешательстве. Прогноз в плане окончательного выздоровления благоприятный, но лечение может продолжаться в течение нескольких месяцев или лет.

Список литературы

- Fearon B.* Acute airway obstruction. — In: *Disorders of the Respiratory Tract/* Eds. C. F. Ferguson, E. L. Kendig. — Vol. 2; *Pediatrics Otolaryngology.* — Philadelphia: W. B. Saunders, 1972.
- Proctor D. F.* The upper airways: II. The Larynx and trachea. — *Am. Rev. Resp. Dis.*, 1977, 115:315.

Опухоли гортани

У детей чаще всего встречаются папилломы; они редко перерождаются и часто исчезают спонтанно после наступления периода полового созревания. Розовые бородавчатые опухоли могут обильно разрастаться в любом отделе, но обычно их находят в области голосовых связок. К начальным симптомам относятся осиплость голоса, но может появиться и одышка, если не будет устранено основное заболевание, развивается асфиксия. Прямая ларингоскопия позволяет установить диагноз (с гистологическим подтверждением) и легко удалить папилломы щипцами. При этом следует соблюдать осторожность, чтобы не повредить здоровые ткани. Можно быть уверенным в полном излечении, хотя вначале обычно папилломы быстро рецидивируют. Может потребоваться трахеостомия в связи с угрозой аспирации. В качестве вспомогательного лечения получили одобрение крио- и лазерная хирургия. Радикальное иссечение и облучение противопоказаны. У больных с папилломатозом гортани и трахеи, не поддающихся обычному лечению, может оказаться эффективным блеомицин.

Узелки на голосовых связках или опухоли небольшого размера могут появляться у детей в месте соединения передней и средней третей голосовых связок. Они обычно двусто-

ронии и вызывают нерезко выраженную осиплость голоса. Может наступить спонтанное излечение, если избегать нагрузки на голосовые связки, или же их можно удалить под контролем прямой ларингоскопии.

Список литературы

Mehta P., Herold N. Regression of juvenile laryngobronchial papillomatosis with systemic bleomycin therapy. — *J. Pediatr.*, 1980.

Амилоидоз трахеи

Первичный амилоидоз трахеи, крайне редко встречающееся, но потенциально излечимое заболевание. Симптомы его связаны с постепенным сужением просвета в результате прогрессирующего отложения амилоида. В ранней стадии появляются кашель, одышка и свистящее дыхание. Позднее присоединяются рецидивирующие инфекции и кровохарканье. Могут появиться признаки нарушения дыхания, свистящие звуки на выдохе и кашель. На рентгенограмме грудной клетки патологические изменения могут отсутствовать. Диагноз ставят на основании данных бронхоскопии, при которой выявляют сужение просвета трахеи и рыхлую ткань, выстилающую дыхательные пути; он может быть подтвержден с помощью биопсии. Лечение состоит в проведении бронхоскопии с целью удаления амилоидных масс до нормализации дыхательных путей, но улучшение состояния может быть лишь временным, в связи с чем бронхоскопию приходится повторять.

Список литературы

Gottlieb L. S., Gold W. M. Primary tracheobronchial amyloidosis. — *Am. Rev. Resp. Dis.*, 1972, 105:425.

Prowse C. G. Amyloidosis of the lower respiratory tract. — *Thorax*, 1958, 13: 308.

Острый бронхит

Несмотря на то что диагноз острого бронхита детям ставят часто, вероятно он не встречается у них как изолированное заболевание. Скорее всего он протекает на фоне других патологических состояний, при которых в процесс вовлекаются дыхательные пути и обязательно трахея. Термин «капиллярный бронхит» (бронхиолит) обозначает совершенно отличное заболевание.

Астматический бронхит, представляющий собой форму бронхиальной астмы с неясным генезом, что принимают за острый бронхит. При многочисленных инфекциях верхних дыхательных путей у некоторых детей наступает спазм бронхов с накоплением в них экссудата, что напоминает по клинике бронхиальную астму у детей старшего возраста.

Острый трахеобронхит чаще всего встречается при таких инфекциях, как назофарингит, но может развиваться и при гриппе, коклюше, кори, брюшном тифе (и других сальмонеллезах), дифтерии и скарлатине. Дети старшего возраста и подростки обычно заболевают острым первичным трахеобронхитом неустановленной этиологии. По-видимому, за исключением перечисленных заболеваний бактериальной природы он связан с вирусной инфекцией. Из мокроты можно выделить пневмококки, стафилококки, гемофильную палочку и различные гемолитические стрептококки, но их присутствие не свидетельствует о бактериальной природе заболевания, и лечение антибиотиками существенно не влияет на течение его. Некоторые дети особенно подвержены заболеванию по сравнению со сверстниками. Причина этого неясна, но способствующими факторами могут быть аллергия, климатические условия, загрязнение воздуха и хронические инфекции верхних дыхательных путей, в частности синуситы.

Синдром облитерирующего бронхита может начинаться с вспышки острого бронхита, который в течение нескольких недель переходит в тяжелое хроническое заболевание легких, характеризующееся облитерацией бронchioл и бронхов и бронхоэктазией.

Клинические проявления. Острый бронхит обычно начинается вместе с вирусной инфекцией верхних дыхательных путей. Может присоединяться вторичная инфекция пневмококками или гемофильной палочкой. К типичным проявлениям относятся частое «сухое» покашливание, постепенное усиление кашля, начиная с 3—4-го дня после развития ринита. Больного беспокоят неприятные ощущения в нижних отделах грудной области или жгучая боль в груди, которая может усиливаться при кашле. При прогрессировании болезни появляются свистящие звуки при дыхании (возможно, хрипы), болезненность в груди и иногда одышка. Приступы кашля и рвотные движения вследствие заглатывания секрета могут заканчиваться рвотой. Через несколько дней присоединяется кашель с мокротой, которая из слизистой превращается в гнойную. Обычно в течение 5—10 дней слизь становится прозрачной, кашель постепенно исчезает. Выраженное чувство недомогания может сохраняться в течение недели или более после исчезновения острых симптомов.

Физикальные признаки варьируют в зависимости от возраста больного и стадии болезни. Вначале температура тела обычно не повышается или повышается незначительно, появляются признаки назофарингита, конъюнктивита и ринит. Позднее при аускультации выявляют жесткое дыхание, крупно- и мелкопузырчатые влажные и сухие хрипы, которые по характеру тонов могут напоминать свистящие звуки при астме.

У детей, не страдающих другими заболеваниями, осложнения обычно незначительны, но при пониженном питании или у ослабленных детей развиваются отиты, синуситы и пневмонии.

Лечение. Специфического лечения не существует. Многие больные, как правило, выздоравливают без него. У грудных детей благоприятное действие оказывает часовая смена положения тела, способствующая лучшему дренированию легких. Дети более старшего возраста чувствуют себя лучше при вдыхании влажного воздуха, хотя не существует данных о сокращении при этом продолжительности заболевания. Приступы раздражающего кашля могут привести к значительным расстройствам дыхания и нарушению сна. Несмотря на то что подавление кашля может сопровождаться развитием гнойных осложнений, разумное применение противокашлевых препаратов (в том числе кодеина) в качестве симптоматических средств может оказаться полезным. Не следует назначать антигистаминные препараты, так как они способствуют прекращению образования мокроты; неэффективны и отхаркивающие средства. Антибиотики не сокращают времени течения вирусной инфекции и не снижают частоту бактериальных осложнений, а тот факт, что они иногда помогают больным с рецидивирующим течением болезни, свидетельствует о вторичной бактериальной инфекции.

Больные с повторными вспышками острого бронхита должны быть обследованы на предмет выявления возможных аномалий дыхательных путей, инородных тел, бронхоэктазов, иммунодефицитного состояния, туберкулеза, аллергии, синуситов, тонзиллита, аденоидов и муковисцидоза.

Хронический бронхит

Сомнительно, что хронический бронхит у детей протекает изолированно, и этот диагноз в редких случаях можно считать окончательным. Хронический или часто рецидивирующий кашель с мокротой обычно свидетельствует об обуславливающих его легочных или системных заболеваниях; больной в этом случае должен быть обследован с целью выявления у него иммунологической недостаточности, анатомических аномалий, аллергических реакций, заболеваний, обусловленных факторами окружающей среды, инфекций верхних дыхательных путей с отделяемым из носоглотки муковисцидоза, синдрома неподвижных ресничек и бронхоэктазов. Обычно у ребенка отмечаются кашель и свистящее дыхание, часто свидетельствующие об аллергической реакции. В редких случаях раздражение бронхов обуславливается длительным вдыханием пыли или ядовитых газов.

Загрязнение воздуха и курение сигарет. Существует четкая корреляция между уровнем загрязнения воздуха и частотой хронических болезней легких, включая бронхит, однако прямой причинной связи не установлено. Загрязняющие воздух вещества способствуют обострению предшествующих заболеваний легких и снижению их функции при физической нагрузке. Дети и их родители должны знать об этой взаимосвязи. Увеличенная частота случаев заболевания и обострений хронического бронхита и дру-

гих острых и хронических болезней легких связана с курением сигарет. Уровень заболеваемости респираторными инфекциями выше и у курящих подростков, о чем можно судить по числу пропущенных ими занятий в школе и рабочих дней, а также по данным о функциональных и патологических нарушениях в мелких дыхательных путях. Курящим родителям, особенно если их дети страдают хроническими болезнями легких, следует разъяснить, что они подвергают легкие ребенка воздействию сигаретного дыма (второй курильщик); их следует убедить отказаться от курения.

Клинические проявления. Основным симптомом служит кашель с мокротой или без нее. Ребенок обычно жалуется на боль в груди. Симптоматика усиливается в ночное время; может быть выражено свистящее дыхание, данные обследования сходны с таковыми при остром бронхите.

Течение и прогноз. Как течение, так и прогноз зависят от правильного ведения больного или устранения любого обуславливающего заболевания, от которого зависят и возможные осложнения.

Лечение. Лечебные мероприятия должны быть направлены на устранение причины, лежащей в основе заболевания. Устранение аллергических факторов может оказаться полезным, даже если не было выявлено их прямого воздействия. Неэффективно применение аутогенной вакцины или ингаляция антибиотиков.

Список литературы

- Doyle N. C.* The facts about second hand cigarette smoke. — *American Lung Association Bulletin*, Mar. 1974.
- Doctors* could dissuade youth from smoking. — *Pediatr. News*, 1970, 4:24.
- Goldsmith J. R.* Health effects of air pollution. — *Basics Resp. Dis.*, 1975, 4:1.
- Lebowitz M. D., Bendheim P., Cristea G.* et al. The effect of air pollution and weather on lung function in exercising children and adolescents. — *Am. Rev. Resp. Dis.*, 1974, 109:262.
- Niewoehner D. E., Kleinerman J., Rice D. B.* Pathologic changes in the peripheral airways of young cigarette smokers. — *N. Engl. J. Med.*, 1974, 291:755.
- White J. R., Froeb H. F.* Small-airways dysfunction in nonsmokers chronically exposed to tobacco smoke. — *N. Engl. J. Med.*, 1980, 203:720.

Синдром Картагенера

Большинство клеток слизистой оболочки дыхательных путей снабжены ресничками (около 275 ресничек на клетку). Каждая из них прикрепляется к верхушечной части цитоплазмы с помощью базального тельца и содержит два центральных и девять периферических микроканальцев, проходящих по всей ее длине и свободно соединяющихся друг с другом радиальными перемычками. Движения одних микроканальцев по отношению к другим вызывают сокращения ресничек со скоростью 1000 циклов в 1 мин. Химическая основа, обуславливающая движения, представлена АТФ-азой ресничек, определяемой структурно в виде динеиновых плеч.

Картагенер вначале описал группу больных, отличающихся обратным расположением внутренних органов (*situs inversus*) и страдающих хроническим синуситом и бронхитом с бронхоэктазами. *Situs inversus* обычно встречается у мужчин с бесплодием, обусловленным неподвижностью сперматозоидов. Это позволило Afzelius постулировать, что для них характерно генерализованное нарушение подвижности ресничек; у некоторых из больных отсутствуют АТФ-азные динеиновые плечи, необходимые для выполнения ресничками движений. Оказалось, что болезнь отличается аутосомно-рецессивным типом наследования и встречается с частотой около 1 : 4000.

Клинические проявления. Симптомы заболевания свидетельствуют о широком распространении в организме реснитчатого эпителия. Возможно, непрекращающаяся активность его в эмбриональных клетках ответственна за ротацию кишечника. Нарушение подвижности ресничек, вследствие этого и ротации кишечника может создать условия для неправильного расположения внутренних органов, что очень часто (но не всегда) наблюдают при синдроме Картагенера. Отсутствие цилиарного клиренса в полости среднего уха, слуховой трубе и придаточных пазухах носа способствует повышению частоты случаев заболевания детей хроническим средним отитом и синуситом и более тяжелому течению их. Бесплодие у мужчин обуславливается неадекватной подвижностью сперматозоидов. Аномальный мукоцилиарный клиренс у детей приводит к развитию хронических бронхитов, как правило, без бронхоэктазии. Последняя относится к относительно поздним осложнениям: не ранее наступления юношеского возраста. Для больного характерно свистящее дыхание, возможно, частично вследствие недостаточного удаления антигенов из воздухоносных путей.

Диагноз. Заболевание следует заподозрить у ребенка, страдающего помимо бронхита хроническими синуситами и средним отитом. Если у ребенка выявляется и неправильное расположение внутренних органов, то диагноз очевиден, но необходимо провести окончательное исследование (см. далее). Непроходящее свистящее дыхание, а также семейная предрасположенность к бронхоэктазии в юношеском возрасте и/или бесплодие у мужчин могут служить важнейшими дополнительными клиническими данными.

Снижение подвижности ресничек можно видеть при бронхоскопии. Другим предварительным скринирующим методом служит соскоб с помощью ушной кюретки, кисточки или тампона со слизистой оболочки носа выше передней носовой раковины и приготовлением взвеси полученных клеток в солевом растворе Хенкса с последующим изучением под микроскопом. Отсутствие активности ресничек, определяемое более чем в двух исследованиях у больного, не страдающего острыми респираторными инфекциями, требует проведения более достоверных методов исследования. Окончательный диагноз зависит от результатов электронно-микроскопического изучения мазка слизи, взятой из трахей во время

бронхоскопии, или биоптата слизистой оболочки носа. У взрослых лиц можно получить для исследования сперматозоиды. Отсутствие динеиновых плеч, возможно, представляет собой чаще всего встречающуюся форму заболевания, но возможны и другие морфологические отклонения с теми же фенотипическими проявлениями (т. е. снижение или отсутствие подвижности ресничек).

Лечение. В основном лечение симптоматическое; необходимо постоянное наблюдение врача и раннее и интенсивное лечение антибиотиками больных с легочными инфекциями, физиотерапевтические процедуры на область грудной клетки и применение бронхолитических препаратов. В ранней стадии инфекции возбудителем в основном служат пневмококк и гемофильная палочка. Большое значение имеют также лечебные мероприятия в отношении серозного отита и синусита.

Прогноз. Средняя продолжительность жизни больных неизвестна, но уровень заболеваемости вследствие бронхоэктазии и других отягчающих обстоятельств повышен. Нет данных об эффективности рано начатого интенсивного лечения антибиотиками. Больного следует информировать об опасности курения и контакта с промышленными газами, их необходимо обеспечить соответствующими руководствами.

Список литературы

- Afzelius B.* A human syndrome caused by immotile cilia. — *Science*, 1976, 193: 317.
- Eliasson R., Mossberg B., Camner P., Afzelius B. A.* The immotile cilia syndrome. — *N. Engl. J. Med.*, 1977, 297:1.
- Fischer T. J., McAdams J. A., Entis G. N., Cotton R., Ghory J. E., Ausdenmoore R. W.* Middle ear ciliary defect in Kartagen's syndrome. — *Pediatrics*, 1978, 62:443.
- Pedersen H., Mygind N.* Absence of axonemal arms in nasal mucosa cilia in Kartagen's syndrome. — *Nature*, 1976, 262:494.
- Rooklin A. R., McGeedy S. J., Mikaelian D. O., Soriano R. Z., Mansmann H. C.* The immotile cilia syndrome: A cause of recurrent pulmonary disease in children. — *Pediatrics*, 1980, 66:526.
- Sturgess J. M., Chao J., Wong J., Aspin N., Turner J. A. P.* Cilia with defective radial spokes: A cause of human respiratory disease. — *N. Engl. J. Med.*, 1979, 300:53.

Острый бронхиолит

Острый бронхиолит относится к часто встречающимся заболеваниям нижних дыхательных путей у детей раннего возраста и развивается в результате воспалительной обструкции мелких дыхательных путей. Заболевают дети первых 2 лет жизни с самым высоким уровнем заболеваемости в возрасте 6 мес. Он служит частой причиной госпитализации маленьких детей. Частота заболевания наиболее высока в зимние и ранние весенние месяцы. Оно встречается как спорадически, так и в виде эпидемий.

Этиология и эпидемиология. Острый бронхиолит представляет

собой вирусное заболевание. Более чем в 50% случаев возбудителем его служит респираторный синцитиальный вирус, в остальных случаях — вирус парагриппа типа 3, микопlasма, некоторые аденовирусы, а иногда и другие агенты. Аденовирусные инфекции сопровождаются затяжными осложнениями, в том числе облитерирующим бронхолитом и синдромом односторонней повышенной воздушности легкого (односторонняя эмфизема легких, синдром Суайра — Джеймса). Отсутствуют убедительные данные о том, что эти состояния вызваны микроорганизмами. Иногда по клиническим проявлениям бактериальную бронхопневмонию можно принять за бронхолит.

Источником вирусной инфекции обычно служит один из членов семьи с незначительными проявлениями респираторной инфекции. Дети более старшего возраста и взрослые лица могут быть более толерантны к отеку, в связи с чем у них не развивается клиническая картина бронхолита даже при вирусной инфекции мелких дыхательных путей.

Патофизиология. Острый бронхолит характеризуется обструкцией бронхиол в результате их отека, скопления в них слизи и клеточного детрита, а также инвазией вирусов в более мелкие ответвления бронхов. Поскольку сопротивление току воздуха в трубке обратно пропорционально $\frac{1}{4}$ радиуса, то даже минимальное утолщение стенки бронхиол у маленьких детей может заметно воздействовать на воздушный поток. Сопротивление в мелких дыхательных путях увеличивается как на вдохе, так и на выдохе, но поскольку радиус их меньше на выдохе, то развивающаяся в результате этого обструкция по типу шарикового клапана приводит к быстрому «улавливанию» воздуха и перенаполнению им легких. При полной непроходимости и абсорбции за участком обструкции воздуха развивается ателектаз.

Нормальный объем газов в легком нарушается. Сниженная вентиляция альвеол приводит к гипоксемии, которая может проявиться в раннюю стадию процесса. Как правило, углекислый газ не накапливается, за исключением тяжелобольных. В целом, чем выше частота дыханий, тем ниже напряжение кислорода в артериальной крови. Гиперкапния обычно не наступает до тех пор, пока частота дыхания не превысит 60 в 1 мин, после чего она усиливается пропорционально частоте.

Клинические проявления. В большинстве случаев в анамнезе заболевшего ребенка есть указание на контакт с более старшими детьми или взрослыми, за неделю до этого перенесшими респираторную инфекцию с незначительными проявлениями. Вначале у него появляется серозное отделяемое из носа, развивается ринит. Обычно он продолжается в течение нескольких дней и может сопровождаться повышением температуры тела до 38—39°C и снижением аппетита. Затем постепенно усиливаются признаки расстройства дыхания, характеризующегося пароксизмальным свистящим кашлем, одышкой и раздражительностью. Кормление ребенка из бутылочки может быть особенно затруднено, так как

учащенное дыхание мешает ему сосать и глотать. У нетяжелобольного симптоматика нивелируется в течение 1—3 дней. Иногда же она развивается в течение нескольких часов и заболевание принимает затяжной характер. Рвота и диарея обычно отсутствуют. Температура тела, как правило, не повышается или повышается незначительно, а иногда может быть даже ниже нормы.

При физикальном обследовании отмечают учащенное дыхание часто с выраженными признаками его нарушения. Частота достигает 60—80 в 1 мин. Могут наступить резкая кислородная недостаточность и цианоз. Крылья носа раздуваются, в дыхание включаются дополнительные мышцы, что приводит к втяжению межреберных и подреберных промежутков, нерезко выраженным вследствие перерастяжения легких воздухом. Печень и селезенка могут выступать на несколько сантиметров из-под края реберной дуги в результате смещения диафрагмы вниз переполненными воздухом легкими. Могут прослушиваться рассеянные нежные хрипы в конце вдоха и начале выдоха. Фаза выдоха растянута и позволяет услышать свистящее дыхание. При почти полной обструкции бронхиол дыхание прослушивается с трудом. На рентгенограмме в боковой проекции выявляются переполнение легких воздухом и увеличение переднезаднего диаметра грудной клетки. Почти у $\frac{1}{3}$ больных можно видеть рассеянные участки уплотнений, которые можно объяснить развитием ателектазов в ответ на обструкцию или воспалительным процессом в альвеолах. На основании только рентгенологического исследования нельзя исключить раннюю стадию бактериальной пневмонии.

При исследовании крови (число лейкоцитов и развернутая формула) изменений практически не выявляют. Лимфопения, характерная для многих вирусных болезней, как правило, отсутствует. При посеве отделяемого из носа и трахеи получают обычную флору. В секрете из носоглотки могут быть обнаружены вирусы методом иммунофлюоресценции, а также по повышению титра антител в крови.

Дифференциальный диагноз. Чаще всего острый бронхолит принимают за бронхиальную астму. Последняя нехарактерна для детей первого года жизни, но в более поздние сроки встречается довольно часто. Один или более из перечисленных далее признаков свидетельствует в пользу астмы: семейная предрасположенность, повторные приступы у одного и того же ребенка, внезапное начало без предшествующей инфекции, заметно растянутый выдох, эозинофилия и быстрое действие однократно введенного адреналина (0,01 мл/кг 1:1000 раствора подкожно). Повторные приступы играют важную диагностическую роль: менее 5% повторных вспышек клинически выраженного бронхолита вызвано вирусной инфекцией. За бронхолит можно принять и такие состояния, как застойная сердечная недостаточность, инородное тело трахеи, коклюш, отравление органическим фосфором, муковисцидоз и бактериальная бронхопневмония, сопровождающаяся генерализованной обструктивной эмфиземой.

Течение и прогноз. Наиболее критическая фаза болезни приходится на первые 48—72 ч после появления кашля и одышки. В этот период ребенок выглядит крайне тяжелобольным, у очень маленьких детей отмечаются приступы апноэ и может развиваться респираторный ацидоз. После разрешения кризиса сразу (и, часто с поразительной быстротой) наступает улучшение состояния. Полное выздоровление наступает через несколько дней. Число летальных исходов составляет менее 1%; смерть может наступить в результате длительной остановки дыхания, тяжелого некомпенсированного респираторного ацидоза или значительной дегидратации в результате потери жидкости при учащенном дыхании и невозможности принимать воду внутрь. У детей с врожденными болезнями сердца или муковисцидозом уровень смертности более высок. Такие бактериальные осложнения, как бронхопневмония или средний отит, встречаются редко. Бронхиолит иногда сопровождается сердечной недостаточностью.

Есть сообщения о том, что у значительной части детей в более позднем детском возрасте развивается астма, но связь (если она существует) ее с бронхиолитом не установлена. Аналогичным образом предположения о том, что даже единственная вспышка бронхиолита может вызвать очень продолжительное нарушение функции мелких дыхательных путей, требуют дальнейших исследований.

Лечение. Дети раннего возраста с нарушением дыхания должны быть госпитализированы, но лечение их должно быть только поддерживающим. Обычно их помещают в палату, в которую подается прохладный увлажненный кислород для коррекции гипоксемии и невыявляемой потери воды вследствие учащения дыхания. Это способствует уменьшению не только одышки и цианоза, но и чувства тревоги и возбуждения. Следует по возможности избегать применения седативных средств из-за их возможного угнетающего действия на дыхание. При необходимости назначения успокаивающих средств предпочтительнее использовать паральдегид или хлоралгидрат. Наиболее удобно для ребенка положение сидя под углом 30—40° или с приподнятой головой и грудной клеткой и несколько откинутой головой. При учащенном дыхании организм обезвоживается, в связи с чем ребенку показано дополнительное питье жидкости или парентеральное введение ее. При респираторном ацидозе баланс электролитов и рН крови должны быть выравнены путем внутривенного введения соответствующих растворов.

Поскольку острый бронхиолит относится к вирусным заболеваниям, антибиотики не имеют терапевтической ценности, за исключением случаев присоединения вторичной бактериальной пневмонии. Небольшая частота бактериальных осложнений не связана с антибиотикотерапией. Кортикостероиды не оказывают благоприятного действия и при определенных условиях могут оказаться вредными. С другой стороны, не изучено влияние их на детей с тяжело протекающими аденовирусными бронхиолита-

ми, у которых более вероятно развитие затяжных, угрожающих жизни, последствий (некротические процессы). Лекарственные средства, расширяющие бронхи, могут быть противопоказаны, поскольку они повышают возбудимость и сердечный выброс. Адреналин или другие альфа-адренергические средства, применение которых теоретически обосновано, еще недостаточно испытаны. Поскольку обструкция происходит на уровне бронхиол, трахеостомия неэффективна и связана с большим риском. В некоторых случаях заболевание может быстро прогрессировать, приводя к дыхательной недостаточности, при которой требуется вспомогательная вентиляция легких.

Список литературы

- Aherne W., Bird T., Court S. D. M. et al. Pathological changes in viral infection of the lower respiratory tract in children. — J. Clin. Pathol., 1970, 23:7.
- Becroft D. M. O. Bronchiolitis obliterans, bronchiectasis and other sequelae of adenovirus type 21 infection in young children. — J. Clin. Pathol., 1971, 24: 72.
- Henderson F. W., Clyde W. A., Collier A. M. et al. The etiologic and epidemiologic spectrum of bronchiolitis in pediatric practice. — J. Pediatr., 1979, 95: 183.
- Hogg J. C., Williams J., Richardson J. B. et al. Age as a factor in the distribution of lower-airway conductance and in the pathologic anatomy of obstructive lung disease. — N. Engl. J. Med., 1970, 282:1283.
- Wohl M. E. B., Chernick V. State of the art: Bronchiolitis. — Am. Rev. Resp. Dis., 1978, 118:759.

Облитерирующий бронхиолит

При этом заболевании бронхиолы, а иногда и мелкие бронхи частично или полностью облитерированы узелковыми массами, которые на гистологических препаратах выглядят как грануляции и фиброзная ткань. У взрослых заболевание в некоторых случаях тесно связано с воздействием окиси азота или других химических веществ. У детей оно чаще по времени связано с легочной инфекцией. Данные о способствующих ему заболеваниях или факторах внешней среды отсутствуют, однако есть сообщения о том, что корь, грипп, аденовирусная инфекция и коклюш предшествуют развитию этой формы бронхиолита.

Вначале появляется кашель, нарушается функция дыхания и возможен цианоз, которые могут сопровождаться коротким периодом видимого улучшения состояния. Затем заболевание прогрессирует, о чем свидетельствуют усиление одышки, появление мокроты и свистящего дыхания. По клинической картине оно может напоминать бронхит, бронхиолит или пневмонию. Рентгенографические признаки часто сходны с таковыми при милиарном туберкулезе. Могут выявляться и менее специфические диффузные инфильтраты. При бронхографии определяют обструкцию бронхиол с небольшим количеством (или полным отсутствием) контрастного вещества в периферических отделах легкого. Диагноз может быть подтвержден с помощью биопсии легкого.

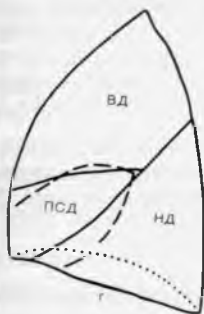
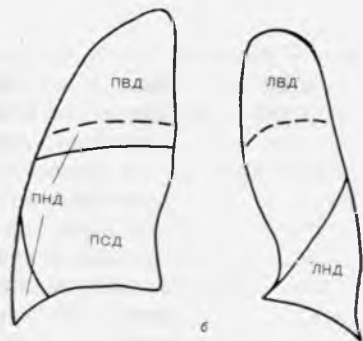
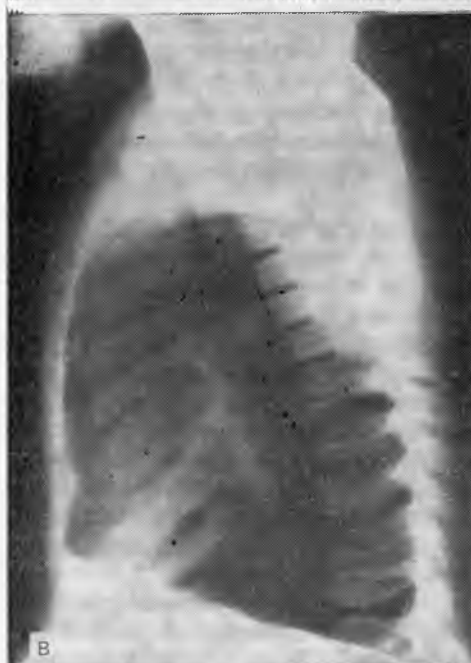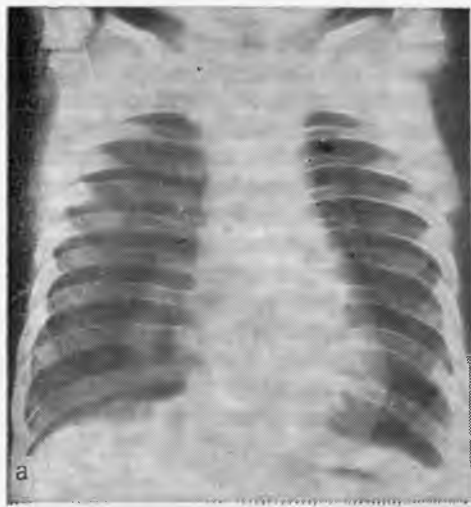


Рис. 10—9. Рентгенограмма грудной клетки мальчика в возрасте 12 мес.

У ребенка внезапно появились кашель и свистящее дыхание. При физикальном обследовании выявлены ослабление дыхания и свистящее дыхание слева. На рентгенограмме, выполненной в заднепередней проекции (а), на высоте вдоха заметна резко выраженная эмфизема, на выдохе — более полное опорожнение правого легкого, которое выглядит плотнее левого; средостение смещено вправо (аналогично тому, что пред-

ставлено на рис. 10—7, 6). При бронхоскопии обнаружен орех арахиса. На схеме справа (б) представлены границы долей легких, просецирующиеся в этом положении больного. Правая средняя доля большей частью перекрывает правую нижнюю. Поражение язычка и правой средней доли часто приводит к утрате четкости границ сердца, в связи с чем требуется прибегать к рентгенографии в боковой проекции для более точного определения локализации поражения. На рентгенограмме, выполненной в боковой проекции (в), можно видеть, что диафрагма расположена достаточно низко, купол ее уплощен, что свидетельствует о переполнении легкого воздухом. Других изменений выявить не удается. Справа на схеме (г) представлены границы долей легких, просецирующиеся в этом положении больного. Контур диафрагмы в норме очерчен точками, а сердца — пунктирной линией. Левая верхняя доля по занимаемой площади эквивалентна правой и средней долям; язычковый сегмент левой верхней доли соответствует правой средней доле.

ПВД — правая верхняя доля; ПНД — правая нижняя доля; ПСД — правая средняя доля; ЛВД — левая верхняя доля; ЛНД — левая нижняя доля; ВД — верхние доли; НД — нижняя доля.

Специфических методов лечения не существует. Поскольку патологические проявления связаны с фиброзными изменениями, развитие которых теоретически может быть отсрочено при лечении кортикостероидами, их назначают почти всем больным, хотя данные об их эффективности отсутствуют. В некоторых случаях состояние больного быстро ухудшается и наступает летальный исход через несколько недель после появления первых симптомов; в других случаях оно принимает более затяжное, хроническое течение и иногда заканчивается постепенным развитием синдрома односторонней эмфиземы легких.

Список литературы

- Azizirad H., Polgar G., Borns P. F. et al.* Bronchiolitis obliterans. — *Clin. Pediatr.*, 1975, 14:572.
- Becroft D. M. O.* Bronchiolitis obliterans, bronchiectasis and other sequelae of adenovirus type 21 infection in young children. — *J. Clin. Pathol.*, 1974, 24: 72.
- Wohl M. E. B., Chernick V.* State of the art: Bronchiolitis. — *Am. Rev. Resp. Dis.*, 1978, 118:759.

ПНЕВМОНИИ

Многочисленные клинические формы пневмонии часто классифицируют по их локализации (долевая, дольковая, интерстициальная, бронхопневмония) или возбудителю (вирусная, бактериальная или аспирационная). На рис. 10—9 представлены доли легкого в соответствии с их местоположением на рентгенограмме. Разнообразные инфекции, не имеющие определенной этиологической классификации, развиваются у детей и, возможно, имеют вирусную природу. В большинстве случаев бактериальные инфекции, в отличие от вирусных, чувствительны к антибиотикам.

Определенные заболевания обусловлены специфическими возбудителями. Например, пневмококки вызывают воспалительные процессы в слизистой оболочке и образование альвеолярного экссудата обычно без деструкции железистых клеток или обширного вовлечения в процесс интерстициальной ткани. К большим поражениям относится уплотнение всей доли легкого или ее части при долевой пневмонии или разбросанных долек при бронхопневмонии. В противоположность этому вирусы, гемофильная палочка и определенные штаммы зеленого стрептококка проникают в слизистую оболочку или разрушают ее и могут вызывать преимущественно бронхолит, перибронхолит и процессы в интерстиции. Стафилококк и клебсиелла отмечаются тенденцией разрушать ткани и образовывать множественные абсцессы.

Представляемая классификация может оказать помощь при идентификации пневмоний у детей.

- I. **Бактериальные инфекции**
 Пневмококки
 Стрептококки
 Стафилококки
 Гемофильная палочка
 Клебсиелла
 Туберкулезная палочка
- II. **Вирусные или предположительно вирусные инфекции**
 Интерстициальный пневмонит и бронхиолит
 Гигантоклеточная пневмония
 Грипп
- III. **Другие инфекции**
 Пневмоцистная пневмония
 Лихорадка Ку (см. раздел. 9.99)
 Микоплазменная пневмония (см. раздел 9.66)
 Бледная спирохета
 Никардиоз
 Актиномикоз
 Хламидия
 Орнитоз
 Пситтакоз
- IV. **Грибковые инфекции**
 Аспергиллез
 Кокцидиоидомикоз
 Гистоплазмоз
 Бластомикоз
 Мукормикоз
 Споротрихоз
 Кандидоз
- V. **Аспирационная пневмония**
 Амниотическое содержание (аноксия плода)
 Пища
 Инородное тело
 Цинковые соли стеариновой кислоты
 Пыль
 Углеводород
 Жидкие субстанции
- VI. **Синдром Леффлера**
- VII. **Застойная пневмония**

10.33 БАКТЕРИАЛЬНЫЕ ПНЕВМОНИИ

Общие замечания. Первичная инфекция паренхимы легкого (пневмония) встречается намного реже, чем вторичная бактериальная, осложняющая острый бронхит, который может сопровождать легко протекающие инфекции верхних дыхательных путей. Бактериальная и рецидивирующая пневмония у детей встречаются достаточно редко при отсутствии предрасполагающих хронических заболеваний, таких, как муковисцидоз или иммунодефицитное состояние. У грудных детей и детей раннего возраста с инфекциями нижних дыхательных путей симптомы и проявления болезни легких зачастую не отличаются специфичностью. В связи с этим нередко при рентгенографии грудной клетки пневмонию выявляют у детей, у которых клинически определяется лишь по-

ражение верхних дыхательных путей или ее подозревают только на основании учащенного дыхания и повышения температуры тела на фоне неизменных физикальных данных.

К основным процессам, нарушающим защитные механизмы легкого (см. раздел 10.3), относится вирусная инфекция, которая изменяет свойства секрета, подавляет фагоцитоз, изменяет бактериальную флору и может привести к временному нарушению целостности эпителиального покрова воздухопроводящих путей. Вирусные респираторные болезни часто на несколько дней предшествуют развитию бактериальной пневмонии. Сразу после развития ее начинается работа сложных механизмов, обеспечивающих разрешение инфекционного процесса и выздоровление больного.

Дети с нарушениями защитных механизмов или цепь процессов, ответственных за разрешение инфекции, подвержены рецидивирующим пневмониям или у них не наступает полного выздоровления. Это встречается при нарушении образования антител (агаммаглобулинемия), муковисцидоз, расщеплении неба, врожденной бронхоэктатической болезни, синдроме Картагенера, трахеопищеводном свище, аномалиях полиморфноядерных лейкоцитов, нейтропении, усиленном кровотоке через легкие, изменении рвотного рефлекса и др. К ятрогенным факторам, способствующим развитию легочных инфекций, можно отнести травму, анестезию и аспирацию.

Пневмококковая пневмония

Несмотря на снижение частоты случаев заболевания пневмококковой пневмонией за последние несколько десятилетий, пневмококк (*Streptococcus pneumoniae*) по-прежнему остается основным патогенным микроорганизмом, ответственным за заболевание детей, более чем в 90% случаев.

Эпидемиология. Уровень заболеваемости выше в поздние зимние и ранние весенние месяцы; в основном ее вызывают пневмококки типов 14, 1, 6 и 19. Более важную роль в распространении инфекции играют скрытые носители патогенных типов пневмококка, чем сами больные. Самая большая частота вспышек заболевания у детей приходится на первые 4 года жизни. Обычно оно протекает в виде спорадических случаев, однако в условиях тесного контакта (детские дома и сады, школы) с носителями высокопатогенного типа возбудителя может вспыхнуть эпидемия. Выздоровление сопровождается выработкой видоспецифических антител, не только защищающих ребенка от реинфекции, но и обуславливающих невозможность превращения его в носителя этого сероспецифического микроорганизма.

Патология и патогенез. Пневмококки, вероятно, проникают в периферические отделы легкого из верхних дыхательных путей или носоглотки. Вначале развивается реактивный отек, способствующий размножению микроорганизмов и распространению цн-

фкции в прилежащие отделы легкого. Пораженная доля вскоре начинает уплотняться, альвеолы заполняются полиморфноядерными лейкоцитами, фибрином, эритроцитами и пневмококками — стадия красного опеченения. Она переходит в стадию серого опеченения, характеризующуюся отложением фибрина на поверхности плевры и скоплением его и полиморфноядерных лейкоцитов в просвете альвеол, в которых быстро начинается фагоцитоз. С началом разрешающего процесса в просвете альвеол в увеличивающемся числе появляются макрофаги, нейтрофилы распадаются, фибрин расслаивается, а оставшиеся микроорганизмы перевариваются и исчезают. У нелеченых больных кризис наступает приблизительно на 7-й день болезни, а для полного разрешения процесса и расправления легкого в полном объеме требуется еще 1—3 нед. Применение антибиотиков в первые несколько дней прерывает течение болезненного процесса и характерные стадии не прослеживаются.

Обычно поражается одна доля или несколько, а остальная часть бронхолегочной системы в процесс не вовлекается. Однако у детей раннего возраста не так часто развивается долевая пневмония. У них могут быть более пестрые и диффузные проявления, сопровождающие заболевание бронхов и характеризующиеся ограниченными участками уплотнения вокруг мелких дыхательных путей. Остаточные явления редки.

Клинические проявления. Классический озноб, сопровождающийся высокой температурой тела, кашлем и болью в груди, характерный для пневмококковой пневмонии у взрослых, может наблюдаться и у более старших детей, но редко у детей грудного и раннего возраста, у которых начальные клинические проявления значительно многообразнее.

Грудные дети. Обычно началу пневмонии предшествует нетяжело протекающая инфекция верхних дыхательных путей с затрудненным дыханием через нос, раздражительностью и пониженным аппетитом. Через несколько дней у ребенка внезапно повышается температура тела до 39 °С и более, усиливается возбуждение, наступают реактивное состояние и расстройство дыхания, умеренно выраженное или тяжелое кислородное голодание и цианоз. Нарушение дыхания проявляется в похрюкивающем звуке при дыхании, раздувании крыльев носа, втяжении надключичных, межреберных и подреберных промежутков, учащении дыхания и тахикардии. Вначале кашель отсутствует, но появляется позднее.

При физикальном обследовании грудной клетки патологии часто не выявляют. Как правило, притупление перкуторного звука определяется над одной долей. При аускультации выявляют ослабленное дыхание и нежные крепитирующие хрипы на стороне поражения, но реже, чем у детей более старшего возраста. На контралатеральной стороне дыхание может быть усиленным почти до бронхиального. Если у маленького ребенка определяется притупление перкуторного звука, то следует заподозрить плев-

ральный выпот или эмпиему. У него может быть вздут живот. Возможно, из-за переполнения желудка заглатываемым воздухом или кишечной непроходимости, что может потребовать срочного хирургического вмешательства. Иногда печень кажется увеличенной в результате опущения правого купола диафрагмы или присоединения застойной сердечной недостаточности. В некоторых случаях у ребенка выражена ригидность мышц затылка без признаков менингеальной инфекции, особенно при поражении правой верхней доли легкого. Изменения в легких в процессе болезни обычно незначительны, хотя при разрешении ее могут появиться влажные хрипы.

Дети и подростки. Признаки и симптомы заболевания аналогичны таковым у взрослых больных. После короткой нетяжело протекающей инфекции верхних дыхательных путей часто внезапно появляется озноб, сопровождающийся повышением температуры тела до $40,5^{\circ}\text{C}$. Наряду с этим может появиться сонливость, перемежающаяся периодами возбуждения, учащается дыхание, больной беспокоен и иногда бредит. В некоторых случаях область вокруг рта цианотична. Многие дети лежат на пораженной стороне, что способствует уменьшению болезненности плевры и усилению вентиляции; иногда они, лежа на больном боку, подтягивают согнутые в коленных суставах ноги к груди. Патологические проявления со стороны грудной клетки выражаются в ретракциях, раздувании крыльев носа, притуплении перкуторного звука, ослаблении дыхания, прослушивании мелких крепитирующих хрипов на пораженной стороне. Обычно в первый день болезни притупление перкуторного звука не выражено, а ослабление дыхания может привести к тому, что характер дыхания на противоположной стороне будет неправильно истолкован как бронхиальный.

В процессе болезни физикальные признаки изменяются. Классические признаки уплотнения заметны на 2—3-й день болезни и характеризуются притуплением перкуторного звука, усилением проводимости звука, бронхиальным дыханием и исчезновением хрипов; с началом процесса разрешения появляются влажные хрипы и признаки уплотнения исчезают. Первоначальный сухой частый кашель ослабевает и сопровождается отхождением обильной слизистой мокроты с прожилками крови.

Образование плеврального выпота и эмпиемы может обусловить видимое на глаз замедление дыхания на пораженной и увеличение подвижности грудной клетки на противоположной сторонах. При физикальном обследовании обычно определяют притупление перкуторного звука в области локализации выпота с понижением проводимости звуков дыхания. Бронхиальное дыхание часто прослушивается непосредственно над уровнем жидкости и на здоровой стороне.

Лабораторные данные. Число лейкоцитов обычно достигает $15-40 \cdot 10^9/\text{л}$ с преобладанием полиморфноядерных элементов. Число их менее $5 \cdot 10^9/\text{л}$ часто связано с неблагоприятным прогно-

зом. Уровень гемоглобина обычно не изменен или несколько снижен. В артериальной крови, как правило, определяется гипоксемия без признаков гиперкапнии.

У большинства больных из отделаемого носоглотки высеивается пневмококк, но это не дает права считать его патогенным фактором; следует попытаться выделить пневмококк из содержимого бронхов, полученного при глубоком кашле, осторожном отсасывании из трахеи, а также из крови или плевральной жидкости, полученной при пункции плевральной полости. Возбудитель обнаруживается примерно у 30% больных пневмококковой пневмонией. При диагностике может оказаться полезным метод встречного иммуноэлектрофореза крови, плевральной жидкости и/или мочи.

Рентгенографическое исследование. Выявленные на рентгенограмме изменения не всегда соответствуют клиническим проявлениям болезни. Очаг уплотнения в легком рентгенографически может определяться до того, как будет определен при физикальном обследовании, а инфильтрат разрешается полностью спустя несколько недель после того, как ребенок клинически кажется здоровым. Уплотнение доли нечасто встречается у грудных и маленьких детей по сравнению с лицами других возрастных групп. Реакция плевры с выпотом отмечается довольно часто; она может развиваться в ранние сроки болезни и даже у нелеченых больных не всегда заканчивается эмпиемой. Важно получить рентгенографическое подтверждение полного разрешения процесса через 3—4 нед после исчезновения симптомов заболевания. Затяжное существование инфильтрата может свидетельствовать о предрасполагающих факторах, например об инородном теле или иммунологической недостаточности. При вялом клиническом течении показано повторное рентгенографическое исследование.

Дифференциальный диагноз. Пневмококковую пневмонию невозможно отдифференцировать от других бактериальных или вирусных пневмоний без проведения соответствующих микробиологических исследований. Ее можно принять за бронхолит, аллергический бронхит, застойную сердечную недостаточность, внезапное обострение бронхоэктатической болезни, аспирацию инородного тела, секвестрацию доли, ателектаз, абсцесс легкого и осложнившийся пневмонией туберкулез трахеи. У больных более старших возрастных групп правосторонняя нижнедолевая пневмония может сопровождаться признаками раздражения диафрагмы с иррадиацией болей в правый нижний квадрант брюшной полости. Поскольку при пневмонии может развиваться кишечная непроходимость, боли в правом нижнем квадранте и отсутствие перистальтики ошибочно могут быть истолкованы как проявления аппендицита.

При резко выраженной менингеальной симптоматике и опистотонусе или положительных симптомах Кернига и Брудзинского диагноз менингита может быть отвергнут только после исследования спинномозговой жидкости.

Осложнения. С началом применения антибиотиков осложнения при бактериальных пневмониях стали крайне редкими. Несмотря на то что сопутствующая пневмококковая инфекция в других участках (например, в среднем ухе) может существовать до появления симптомов пневмонии, распространение ее после начала антибиотикотерапии происходит редко. Локализованные осложнения типа эмпиемы и абсцесса легких нечасты. Эмпиема развивается в результате распространения инфекции на плевру и чаще всего у детей раннего возраста, попавших под наблюдение врача уже в поздней стадии болезни или не получивших адекватного лечения. Могут наблюдаться стойкие пневматоцеле, при которых обычно не требуется специального лечения.

Прогноз. В доантибиотиковую эру уровень смертности от пневмококковой пневмонии среди грудных детей и детей раннего возраста составлял 20—50%, а среди более старших детей — 3—5%. Относительно высокой была и частота развития хронической эмпиемы с нарушением функции легких. При раннем начале лечения адекватными антибиотиками уровень смертности среди грудных детей и детей раннего возраста в настоящее время ниже 1%, реже стали и случаи затяжного течения болезни.

Лечение. Препаратом выбора служит пенициллин, поскольку пневмококки высокочувствительны к нему. Появление устойчивых к пенициллину пневмококков в определенных регионах мира указывают на то, что лечение определенными антибиотиками следует проводить только после получения результатов исследования чувствительности к ним. Лечение грудных детей и детей раннего возраста следует начинать с парентерального введения пенициллина G в дозе 50 000 ЕД/кг в сутки. В отношении детей более старших возрастных групп адекватное лечение в амбулаторных условиях состоит в однократном внутримышечном введении новокаиновой соли пенициллина в дозе 600 000 ЕД с последующим назначением его для приема внутрь. Если у ребенка рвота отсутствует, начинать лечение особенно у детей более старшего возраста можно с приема внутрь феноксиметилпенициллина в суточной дозе 50 000 ЕД/кг. При аллергической реакции на пенициллин он может быть заменен антибиотиком из группы цефалоспоринов, например, цефазолином в суточной дозе 50 мг/кг. При неосложненной пневмонии лечение проводится в течение 7—10 дней.

В большинстве случаев детей старших возрастных групп, больных пневмококковой пневмонией, можно лечить на дому; решение госпитализировать его зависит от тяжести течения болезни, домашних условий и способности членов семьи обеспечить должный уход. Грудных детей предпочтительнее лечить в условиях стационара, поскольку им может потребоваться внутривенное введение жидкостей и антибиотиков. Более того, клиническая картина болезни у них разнообразна, и она чаще сопровождается осложнениями. Должны быть госпитализированы и больные пневмонией, осложненной плевральным выпотом и эмпиемой.

Основная вспомогательная терапия состоит в обильном питье и приеме внутрь ацетилсалициловой кислоты при высокой температуре тела. Незамедлительное введение кислорода при нарушении дыхания снижает необходимость применения седативных и обезболивающих средств; кислород следует начинать подавать до развития у больного цианоза.

Была доказана эффективность поливалентной пневмококковой полисахаридной вакцины в отношении определенных групп больных, например при серповидно-клеточной анемии. Однако вопрос о ее рутинном использовании не решен.

Стрептококковая пневмония

Стрептококки группы А чаще всего вызывают заболевания, ограничивающиеся верхними дыхательными путями, однако они могут распространяться и в другие участки организма, включая нижние дыхательные пути. Стрептококковые пневмония и трахеобронхит встречаются нечасто, но определенные вирусные инфекции, в частности экзантема и эпидемический грипп, предрасполагают к их развитию, особенно у детей в возрасте 3—4 лет и крайне редко у грудных детей. О пневмонии, возбудителем которой служит стрептококк группы В, см. ранее.

Патология. Стрептококковая инфекция нижних дыхательных путей проявляется в трахеите, бронхите или интерстициальной пневмонии. Долевая пневмония встречается редко. Патологические изменения состоят в некрозах слизистой оболочки трахей и бронхов с изъязвлениями, характеризующимися неровными краями и обильным экссудатом, и очаговых геморрагиях. Процесс может распространяться на межальвеолярные перегородки и лимфатические сосуды. По лимфатической системе инфекция может перейти на лимфатические узлы средостения и корня легких или принять обратное направление и через закрытые сосуды достичь поверхности плевры. Плеврит развивается довольно часто; выпот во многих случаях бывает обильным, серозным, по характеру иногда серозно-кровоянистым или жидким гнойным с меньшим содержанием фибрина, чем при пневмококковой пневмонии.

Клинические проявления. Признаки и симптоматика сходны с таковыми при пневмококковой пневмонии. Заболевание может начинаться внезапно с характерным повышением температуры тела, ознобом, расстройствами дыхания и иногда резко выраженной протрацией. В некоторых случаях оно начинается постепенно, например при пневмонии, вызванной гемофильной палочкой. Ребенок при этом выглядит нетяжело больным, у него появляется кашель и незначительно повышается температура тела. Если пневмонии предшествует экзантема или грипп, начало ее можно заметить по утяжелению клинического течения вирусного процесса. Субъективные данные могут быть менее выраженными, чем рентгенографические, заключающиеся в диссеминированных интерстициальных инфильтратах. Развивающийся обычно плев-

рит можно диагностировать на основании клинических данных или определения плеврального выпота.

Лабораторные данные. Как и при пневмококковой пневмонии у больных выявляют лейкоцитоз. Повышение титра сывороточного антистрептолизина свидетельствует в пользу диагноза. Заболевание можно заподозрить при выделении большого количества β -гемолитических стрептококков группы А из содержимого глотки, полученного с помощью тампона, из носоглотки, бронхиального смыва или мокроты, но окончательный диагноз основывается на выявлении микроорганизмов из плевральной жидкости, крови или легочного аспирата. Бактериemia встречается примерно у 10% больных.

На рентгенограмме грудной клетки обычно можно видеть диффузную бронхопневмонию, часто с массивным выпотом в полость плевры. Иногда отмечается прикорневой лимфаденит. Необходимо рентгенографическое подтверждение разрешения процесса, который может продолжаться в течение до 10 нед.

Дифференциальный диагноз. Клиническое течение и рентгенографические данные при пневмонии, сопровождающейся гнойным плевритом, часто сходны с таковыми при стафилококковой пневмонии. При том и другом заболевании могут наблюдаться пневматоцеле. Рентгенографически неосложненная стрептококковая пневмония может быть неотличима от других пневмоний, в том числе от микоплазменной.

Осложнения. Присоединение бактериальных инфекций и тяжелое течение болезни обычно характерны для нелеченых больных, но они редки у больных, леченных антибиотиками. Случаи эмпиемы зарегистрированы у 20% детей, и септические очаги иногда развиваются в костях и суставах; другая локализация инфекции нехарактерна. Острый гломерулонефрит относится к редким осложнениям.

Лечение. Препаратом выбора служит пенициллин G в суточной дозе 100 000 ЕД/кг. Вначале его вводят парентерально, а затем после наступления клинического улучшения состояния внутрь в течение 2—3 нед. При эмпиеме необходимо произвести торакоцентез с диагностическими целями и для удаления содержимого из плевральной полости. Иногда (при повторном накоплении жидкости) может потребоваться повторная плевральная пункция или закрытый дренаж с наложением трубки. Введение в плевральную полость антибиотиков или ферментов с целью разжижения гнойного содержимого оказалось неэффективным.

Стафилококковая пневмония

Возбудителем служит золотистый стафилококк. Это — опасная и быстро прогрессирующая инфекция, при несвоевременной диагностике и недостаточном лечении принимающая затяжное течение и заканчивающаяся смертью. Она встречается реже пнев-

мококковой или вирусной пневмоний, но чаще у грудных детей (см. разделы 7.60 и 7.67).

Эпидемиология. Наибольшее число случаев заболевания отмечается в период с октября по май и, как и при других бактериальных пневмониях, ей часто предшествует вирусная инфекция верхних дыхательных путей. Несмотря на то что ею заболевают лица любого возраста, обычно 30% больных составляют дети в возрасте до 3 мес и 70% — до 1 года. Мальчики заболевают чаще девочек.

Золотистый стафилококк обнаруживают на здоровой коже и слизистых оболочках, однако тяжело протекающие заболевания, вызванные им, встречаются относительно редко. В неонатальном периоде около 90% детей становятся носителями этого микроорганизма, обитающего на слизистой оболочке носа. Число бактерий-носителей уменьшается примерно на 20% в течение первых 2 лет жизни, затем к возрасту 4—5 лет вновь увеличивается и достигает показателей, характерных для взрослых лиц (30—50%).

Вспышки эпидемий стафилококковых заболеваний в детских учреждениях обычно связаны со специфическими штаммами, устойчивыми к многочисленным антибиотикам. Даже во время вспышек большинство детей в коллективе, медицинского персонала или членов семьи, контактировавших с больными, не заболевают, хотя и могут служить переносчиками инфекции. Попавший в этот коллектив ребенок может заболеть уже через несколько дней, а иногда симптомы заболевания проявляются лишь через несколько недель. Вирусная респираторная инфекция может способствовать быстрому распространению стафилококков среди детей раннего возраста и заболеванию членов всего коллектива.

Патогенность и патология. Золотистый стафилококк вырабатывает разнообразные токсины и ферменты, например гемолизин, лейкоцидин, стафилокиназу и коагулазу. Последняя взаимодействует с фактором плазмы, в результате чего образуются активные начала, превращающие фибриноген в фибрин, и таким образом формируется сгусток. Отмечена тесная корреляция между образованием коагулазы и вирулентностью микроорганизма; стафилококки, не вырабатывающие ее, редко вызывают тяжелую форму заболевания.

Стафилококки вызывают сливную бронхопневмонию одностороннюю или более выраженную на одной стороне и характеризующуюся обширными участками геморрагического некроза и полостями неправильной формы. Поверхность плевры обычно покрыта толстым слоем фибринозно-гнойного экссудата. Появляются множественные абсцессы, содержащие скопления стафилококков, лейкоциты, эритроциты и некротизированные клетки. Разрыв небольших подплевральных абсцессов может сопровождаться пиопневмотораксом, который в свою очередь может перейти на бронхи, в результате чего образуется бронхоплевральный свищ. В легочных венах в очаге выраженной деструкции и воспаления могут образовываться септические тромбы.

Клинические проявления. Как правило, заболевают дети в возрасте до 1 года, в анамнезе которых есть указания на стафилококковые болезни кожи или ими страдает кто-то из членов его семьи. В этом случае у ребенка в течение нескольких дней или одной недели отмечаются симптомы респираторной инфекции верхних или нижних дыхательных путей. Внезапно состояние его резко изменяется, температура тела повышается, появляются кашель и признаки расстройства дыхания. К ним присоединяются тахипноэ, хрюкающий звук при дыхании, втяжения в области грудины и подреберной области, раздувание крыльев носа, цианоз и беспокойство. Ребенок заторможен, вял, но при пробуждении становится очень раздражительным, у него отмечаются признаки токсикоза. Может развиваться выраженная одышка на фоне шокообразного состояния. У некоторых детей присоединяется нарушение функции желудочно-кишечного тракта, проявляющееся рвотой, потерей аппетита, диареей и растяжением брюшной стенки и вздутием живота вследствие паралитического илеуса. Характерно быстрое нарастание симптоматики.

Физикальные данные зависят от стадии пневмонии. В начале болезни над пораженным легким обычно прослушиваются ослабленное дыхание, рассеянные крепитирующие хрипы. Над вовлеченным в процесс легким прослушивают бронхиальное дыхание. При образовании выпота, эмпиемы или пиопневмоторакса притупляется перкуторный звук, отмечается заметно ослабленное дыхание и проведение звука. На больной стороне часто заметно замедление дыхательных движений грудной клетки. Результаты физикального обследования, однако, могут быть обманчивыми, особенно у маленьких детей со скудными проявлениями заболевания, не пропорциональными степени учащения дыхания.

Лабораторные данные. У детей раннего возраста число лейкоцитов превышает $20 \cdot 10^9/\text{л}$, причем преобладают полиморфноядерные клетки; у грудных детей число их может оставаться в пределах нормы. Как и при других видах бактериальной инфекции, число лейкоцитов менее $5 \cdot 10^9/\text{л}$ служит неблагоприятным прогностическим признаком. Обычно у ребенка определяется незначительно или умеренно выраженная анемия.

Пробы для диагностического бактериологического исследования необходимо получать путем аспирации из трахеи или плевральной пункции; при окраске по Граму часто выявляют грамположительную кокковую флору. Выявление стафилококков на слизистой оболочке носа и трахеи не имеет диагностической ценности, однако пробы крови могут быть положительными. В плевральной жидкости определяют полиморфноядерные клетки в количестве $0,3—100 \cdot 10^9/\text{л}$, уровень белка в ней превышает 25 г/л , уровень глюкозы низкий по сравнению с уровнем ее в крови.

Рентгенографические данные. У большинства больных в ранней стадии заболевания рентгенографически выявляют признаки неспецифической бронхопневмонии. Вскоре инфильтрат может

приобрести пятнистый вид и ограничиться или же уплотниться и стать гомогенным и распространиться на всю долю или всю половину грудной клетки. Примерно у 65% больных в процесс вовлекается только правое легкое; двусторонняя пневмония встречается менее чем у 20% больных. Плевральный выпот и эмпиема развиваются у большинства больных детей, пиопневмоторакс встречается примерно у 25% из них. Нередко наблюдается пневматоцеле различной величины.

Несмотря на то что выявляемые на рентгенограмме патологические изменения не имеют диагностического значения, появление через несколько часов после бронхопневмонии выпота в полости плевры или пиопневмоторакс иногда с пневматоцеле может свидетельствовать о стафилококковой пневмонии. При подозрении на нее необходимо произвести повторную рентгенографию грудной клетки с короткими интервалами. Клиническое улучшение состояния обычно на несколько дней или недель предшествует выявляемому на рентгенограмме разрешению процесса, а пневматоцеле может протекать бессимптомно, в течение нескольких месяцев.

Дифференциальный диагноз. Ранняя диагностика у грудных детей обычно затруднена. Внезапное начало и быстрое прогрессирование симптоматики до получения дополнительных данных следует считать проявлениями стафилококковой пневмонии. Фурункулез, предшествующий вирусной инфекции верхних дыхательных путей, недавнее пребывание ребенка в стационаре или абсцесс молочной железы у матери должны насторожить врача в отношении стафилококковой пневмонии грудного ребенка. К другим бактериальным пневмониям, сопровождающимся эмпиемой и пневматоцеле, симулирующими ее, относятся пневмонии, вызванные стрептококками, клебсиеллой, гемофильной палочкой, пневмококком, первичная пневмония туберкулезной этиологии с образованием каверн. Иногда аспирация инородного тела, не выявляемого рентгенологически, приводит к образованию легочных абсцессов с аналогичной клинической и рентгенографической картиной.

Осложнения. Поскольку эмпиема, пиопневмоторакс и пневматоцели очень часто сопровождают стафилококковую пневмонию, их считают неотъемлемой частью заболевания, а не осложнениями. Септические очаги вне органов дыхания встречаются редко за исключением грудных детей, у которых могут развиваться стафилококковые перикардит, менингит, остеомиелит и множественные метастатические абсцессы в мягких тканях. После начала лечения антибиотиками инфекция распространяется редко.

Прогноз. Число случаев неблагоприятного исхода заболевания значительно уменьшилось благодаря современным методам лечения, но уровень смертности продолжает оставаться в пределах 10—30% и варьирует в зависимости от длительности болезни до госпитализации, возраста больного, адекватности лечения и сопутствующих болезней или осложнений. У детей, у которых нет

отягчающих заболеваний, прогноз благоприятный, ребенок нормально растет и развивается, функция легких восстанавливается полностью, повышенной подверженности инфекциям не отмечается. Течение заболевания обычно затяжное, и требуется госпитализация ребенка на 6—10 нед. Всех грудных детей следует тщательно обследовать по поводу муковисцидоза и иммунодефицитных состояний.

Лечение. Больному назначают соответствующие антибиотики и дренируют полости со скопившимся в них гноем. Ребенку необходимо обеспечить возможность дыхания кислорода, придать положение полужа, при котором уменьшается беспокойство. В острую фазу показано внутривенное введение жидкости и питательных растворов; при выраженной анемии может оказаться эффективным переливание крови. Иногда требуется проведение вспомогательной вентиляции.

Сразу же, после забора крови для посева, не дожидаясь результатов его, необходимо начать внутривенное введение полусинтетического, пенициллиназоустойчивого пенициллина (например, метициллин в суточной дозе 200 мг/кг). При этом необходимо осуществлять тщательный контроль за больным вследствие возможного нефротоксического действия препарата. При выявлении чувствительности микрофлоры к пенициллину G последний начинают вводить в суточной дозе 100 000 ЕД/кг вместо метициллина. Некоторые специалисты рекомендуют вначале одновременно вводить тот и другой препарат, отменяя один из них после выяснения чувствительности микроорганизмов. Нет данных о том, что при этом повышается эффективность лечения, но частота побочных реакций повышается. Больному с аллергическими реакциями на пенициллин могут быть назначены антибиотики из группы цефалоспоринов, например цефазолин в суточной дозе 50 мг/кг. Обычно для разрешения процесса достаточно провести курс лечения в течение 3—4 нед, но иногда по клиническим показаниям оно может быть продолжено.

Несмотря на то что стафилококковая пневмония иногда может закончиться полным выздоровлением без дренирования грудной клетки, последнее рекомендуется даже при незначительном выпоте или эмпиеме, чтобы снизить риск образования бронхоплеврального свища и избежать необходимости повторной плевральной пункции. Обычно повторное скопление гноя происходит настолько быстро и он становится таким густым или осумкованным, что требуется закрытый дренаж с помощью катетера по возможности самого большого диаметра. Другим показанием к срочному введению его в плевральную полость служит пиопневмоторакс. Часто появляется необходимость ввести несколько катетеров, в частности при образовании осумкованных полостей с гноем. Как только состояние ребенка начнет улучшаться, а легкое расправится, катетеры можно удалить, даже если через них продолжает отходить небольшое количество гноя; в целом не следует оставлять их на срок более 5—7 дней.

Введение антибиотиков или ферментов в полость грудной клетки неэффективно и связано с увеличением случаев развития пневмоторакса и общей токсической реакции.

Список литературы

- Ammann A. J., Addiego J., Wara D. W. et al.* Polyvalent pneumococcal-polysaccharide immunization of patients with sickle-cell anemia and patients with splenectomy. — *N. Engl. J. Med.*, 1977, 297:897.
- Ceruti E., Contreras J., Neira M.* Staphylococcal pneumonia in childhood. Long-term follow-up including pulmonary function studies. — *Am. J. Dis. Child.*, 1971, 122:386.
- Honig P. J., Pasquariello P. S., Jr., Stool S. E.* H. influenzae pneumonia in infants and children. — *J. Pediatr.*, 1973, 83:215.
- Jay S. J., Johanson W. G., Jr., Pierce A. K.* The radiographic resolution of *Streptococcus pneumoniae*. — *N. Engl. J. Med.*, 1975, 293:798.
- Klein J. O., Mortimer E. A.* Use of pneumococcal vaccine in children. — *Pediatrics*, 1978, 61:31.
- Michaels R. H., Poziviak C. S.* Countercurrent immunoelectrophoresis for the diagnosis of pneumococcal pneumonia in children. — *J. Pediatr.*, 1975, 88:72.
- Rebban A. W., Edwards H. E.* Staphylococcal pneumonia. Review of 329 cases. — *Can. Med. Assoc. J.*, 1960, 82:513.

Пневмонии, вызванные грамотрицательными микроорганизмами

В небольшом проценте случаев пневмонии у грудных детей и детей раннего возраста обусловлены грамотрицательными микроорганизмами. Однако их число в последние годы увеличилось, возможно, вследствие широкого применения антибиотиков, загрязнения медицинского оборудования, более частого применения иммунодепрессантов с целью лечения злокачественных заболеваний и повышения уровня выживаемости детей, страдающих такими хроническими заболеваниями, как муковисцидоз. Возбудителями чаще всего служат гемофильная палочка типа b, клебсиелла и синегнойная палочка. Частота случаев заболевания и смертельного исхода довольно высока, что связано с патогенностью микроорганизмов и изменением устойчивости организма ребенка (см. главу 9).

Пневмония, вызванная гемофильной палочкой. У грудных детей и детей раннего возраста гемофильная палочка типа b служит частой причиной тяжело протекающего заболевания. Инфекция носоглотки почти всегда предшествует клиническим проявлениям местных процессов, например отита, эпиглоттита, пневмонии и менингита.

Обычно развивается долевая пневмония, но иногда в процесс могут быть вовлечены две доли и более. Были описаны случаи диссеминированного заболевания легких и бронхопневмонии. Мальчики заболевают несколько чаще. При патоморфологическом исследовании можно видеть полиморфноядерную или лимфоцитарную воспалительную реакцию ткани с выраженной деструк-

цией эпителия мелких дыхательных путей, воспаление межплевральной ткани и выраженный, часто геморрагический, отек.

Несмотря на то что заболевание клинически трудно отличить от пневмококковой пневмонии, оно чаще всего начинается постепенно и течет длительно, более нескольких недель. Многие больные к моменту установления диагноза уже получают лечение по поводу среднего отита. Для лечения больных пневмонией, вызванной гемофильной палочкой, рекомендуют левомецетин и ампициллин (см. далее), однако, как правило, клинический эффект отмечается и при лечении пенициллином G, что не исключает диагноз. Почти всегда больного беспокоит кашель, который может быть без мокроты, у него повышается температура тела и учащается дыхание с раздуванием крыльев носа и втяжениями податливых участков грудной клетки. При перкуссии может отмечаться ограниченное притупление звука, прослушиваются крепитирующие хрипы и бронхиальное дыхание; у грудных детей на рентгенограмме грудной клетки часто выявляют эмпиему.

Диагноз устанавливают на основании выделения микроорганизмов из крови, особенно у грудных детей, или из плевральной жидкости, аспирата легкого и смывов, полученных при бронхоскопии. Обычно выявляют умеренно выраженный лейкоцитоз с относительной лимфопенией. В ранней диагностике может помочь метод встречного иммуноэлектрофореза содержимого трахеи, крови, мочи и плевральной жидкости. При ателектазе необходимо провести бронхоскопию для исключения инородного тела.

Осложнения развиваются часто, особенно у грудных детей, и проявляются в виде бактериемии, перикардита, целлюлита, эмпиемы, менингита и пноартроза.

Лечение то же, что при пневмококковой и стафилококковой пневмониях. При подозрении на то, что возбудителем служит гемофильная палочка препаратом выбора служит левомецетин в суточной дозе 100 мг/кг до выяснения способности микроорганизма продуцировать пенициллиназу; при определении чувствительности штамма следует начать лечение ампициллином (200 мг/кг в сутки). Тот и другой антибиотик вводят внутривенно в условиях стационара. При развитии эмпиемы и пноартроза накладывают дренаж. Если первичная реакция на лечение достаточно выражена, можно перейти к приему антибиотика внутрь вплоть до окончания курса лечения (10—14 дней). Через 2—4 нед необходимо провести рентгенографическое исследование для подтверждения полного разрешения процесса.

Пневмония, вызванная палочкой Фридендера. Этот микроорганизм находят в дыхательных путях и желудочно-кишечном тракте приблизительно у 5% здоровых лиц. Известно, что он вызывает пневмонию у лиц ослабленных и со сниженными иммунными реакциями и часто обуславливает вторичную легочную инфекцию при хронической бронхоэктатической болезни, гриппе или туберкулезе. У грудных детей и детей раннего возраста этот вид инфекции встречается редко; она может иногда встречаться при

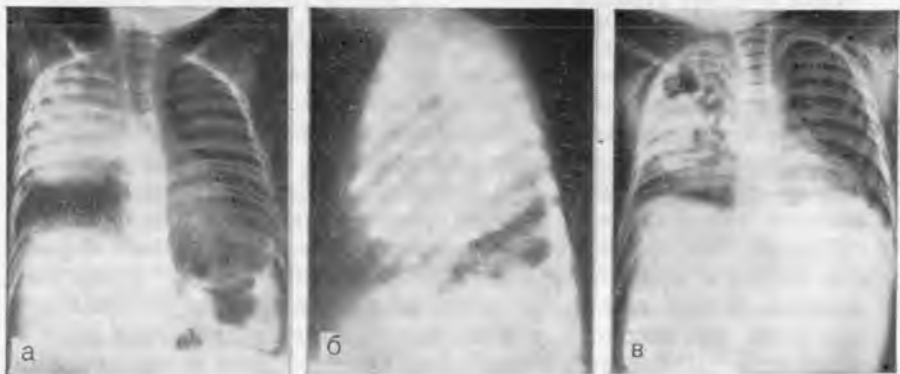


Рис. 10—10. Рентгенограмма грудной клетки ребенка в возрасте 8 мес, больного фридлендеровской пневмонией.

В клинику ребенок был госпитализирован по поводу кашля, высокой температуры тела и одышки. На рентгенограмме можно видеть уплотнения в легких с характерным выбуханием щели (а, б). В течение 48 ч болезни появились множественные грыжевые выпячивания легочной ткани и абсцессы (в). Выздоровление наступило после лечения канамицином.

эпидемиях в детских учреждениях или спорадически у новорожденных. Во время эпидемий многие дети становятся носителями микроорганизма на слизистой оболочке носоглотки без признаков клинического заболевания; лишь иногда у ребенка может развиться тяжелое заболевание. Загрязненные вещи, в том числе предметы ухода и аппараты для увлажнения воздуха, служат первичным источником внутрибольничной инфекции.

Этот вид пневмонии может быть клинически трудно отличим от других пневмоний. При эпидемиях в детских учреждениях начальными симптомами могут быть диарея и рвота; затруднение дыхания часто начинается внезапно. Заболевание иногда принимает молниеносное течение с появлением обильного густого гнойного секрета и образованием легочных абсцессов и полостей. Выявление на рентгенограмме уплотненной доли с выбуханием междолевой щели позволяет предположить диагноз (рис. 10—10). Как правило, присоединяются осложнения в виде бактериемии, эмпиемы и остаточных процессов в паренхиме легкого. Погибают около 50% больных при спорадических случаях заболевания, в периоды эпидемий уровень смертности значительно ниже.

Диагноз устанавливают на основании выделения микроорганизмов из гнойного содержимого трахеи, крови или легочного аспирата. Поддерживающее лечение то же, что и при других инфекционных пневмониях; при эмпиеме или абсцессе может потребоваться дренаж полости. Препаратом выбора служит канамицин в суточной дозе 15—20 мг/кг, который вводят внутримышечно каждые 8 ч в течение 10—14 дней, однако при выявлении

устойчивости к нему возбудителя в начале лечения может быть использован гентамицин. У детей более старших возрастных групп и у взрослых эффективны антибиотики из группы цефалоспоринов.

Пневмония, вызванная синегнойной палочкой. Синегнойная палочка вызывает тяжело протекающую, прогрессирующую, обычно заканчивающуюся смертью, некротизирующую бронхопневмонию. Она в редких случаях представляет собой первичную инфекцию легких, но, как правило, встречается при хронических, снижающих сопротивляемость организма, заболеваниях, например при муковисцидозе и злокачественных новообразованиях; нарушении иммунологических функций; длительном лечении антибиотиками и у недоношенных детей при контакте их с загрязненным оборудованием. Для муковисцидоза нехарактерно быстрое течение процесса. Наибольший эффект получают при лечении только тикарциллином или в сочетании его с аминогликозидами.

Список литературы

- Asmar B. I., Slovis T. L., Reed J. O. et al.* Hemophilus influenzae type b pneumonia in 43 children. — *J. Pediatr.*, 1978, 93:389.
- Morgan H. R.* The enteric bacteria. — In: *Bacterial and Mycotic Infections of Man*/Eds. R. Dubos, J. Hirsch. — Ed. 4. — Philadelphia: J. B. Lippincott, 1965.
- Nyhan W. L., Rectanus D. R., Fousek M. D.* Hemophilus influenzae type b pneumonia. — *Pediatrics*, 1955, 161:31.
- Riley H. D., Bracken E. C.* Empyema due to Hemophilus influenzae in infants and children. — *Am. J. Dis. Child.*, 1965, 110:24.
- Thaler M. M.* Klebsiella-Aerobacter pneumonia in infants. — *Pediatrics*, 1962, 30:206.

10.34 ВИРУСНЫЕ ПНЕВМОНИИ

Этиология. Многие вирусы могут вызывать у детей заболевания нижних дыхательных путей, особенно бронхолит и интерстициальную пневмонию. Тип и тяжесть заболевания зависят от ряда факторов, в том числе от возраста, пола, времени года и скученности населения. Вирусную пневмонию чаще вызывают респираторный синцитиальный вирус, один из вирусов парагриппа, адено- или энтеровирус. Реже от детей выделяют риновирус, вирусы гриппа, простого герпеса и др. Ограниченные эпидемии могут искажать данные об уровне заболеваемости, характерном для данного года или местности. Респираторный синцитиальный вирус обуславливает наиболее тяжело протекающие заболевания у грудных детей, у которых он чаще всего и выявляется.

Клинические проявления. Большинству вирусных пневмоний в течение нескольких дней предшествует респираторная симптоматика, в том числе ринит и кашель. Часто больны и другие члены семьи. Хотя обычно у ребенка появляется сильный кашель и повышается температура тела, последняя обычно не так высо-

ка, как при бактериальных пневмониях. Одышка с втяжениями податливых мест грудной клетки и раздувание крыльев носа более характерны для грудных и детей раннего возраста. Физикальные признаки могут быть практически неизменными, хотя на поздних стадиях болезни прослушиваются крепитирующие хрипы. Вирусную пневмонию нельзя окончательно дифференцировать от заболеваний, вызванных микоплазменной инфекцией, протекающих с незначительными клиническими проявлениями; а иногда их трудно отличить и от бактериальных пневмоний.

Диагноз. На рентгенограмме легких определяется диффузное уплотнение, особенно в прикорневой зоне. У некоторых больных может появляться преходящее уплотнение доли или этот признак доминирует. Обычно легкое переполнено воздухом. Может образоваться выпот в плевральную полость. Серологические реакции выявляют повышение титра антител, что помогает ретроспективно установить диагноз. У детей, у которых симптомы заболевания отсутствуют, иногда обнаруживают вирусы парагриппа, синцитиальный и реже аденовирусы. Число лейкоцитов в крови обычно составляет менее $20 \cdot 10^9/\text{л}$, число тромбоцитов может быть несколько снижено.

Лечение. Специфических методов лечения пока не существует. Многим больным в начале заболевания при подозрении на бактериальную пневмонию назначают антибиотики. Неэффективность их служит одним из доказательств вирусной природы заболевания. Обычно бывает достаточно провести минимальную поддерживающую терапию, хотя иногда требуется госпитализация больного для проведения лечения внутривенным введением жидкостей, кислородом и даже вспомогательной вентиляцией.

Прогноз. У подавляющего большинства детей процесс выздоровления протекает гладко и без последствий, хотя он может затянуться, особенно у грудничков. Однако появляется все больше данных о том, что у некоторых из них может развиться облитерирующий бронхиолит, односторонняя эмфизема легкого и другие осложнения после однократного заболевания вирусной пневмонией. В этом отношении наиболее опасен аденовирус, который, как сообщалось, может вызывать молниеносно протекающую пневмонию со смертельным исходом. Нередки случаи, когда изменения на рентгенограмме прослеживались в течение 6—12 мес. В главе 9 обсуждается вопрос о методах специфической иммунизации против вирусов, чаще всего вызывающих тяжелые болезни нижних дыхательных путей.

Первичную атипичную пневмонию см. в разделе 9.66.

Гигантоклеточная пневмония

Гигантоклеточной пневмонией редко заболевают грудные и дети раннего возраста. Окончательный диагноз может быть установлен на основании гистологического выявления в легком ха-

рактерных многоядерных гигантских клеток с внутриядерными и внутриплазматическими включениями, инфильтратов с одноядерными клетками, плоскоклеточной метаплазии эпителия бронхов и бронхиол, пролиферации клеток альвеол и иногда гигантских клеток в других органах. Этот вид пневмонии часто развивается после перенесенной кори. Вирус ее был обнаружен в легочной ткани больных гигантоклеточной пневмонией, у которых отсутствовали клинические проявления кори или был выявлен лейкоз, осложненный коревой инфекцией. Гигантские клетки, при этом виде пневмонии и муковисцидозе, с другой стороны, не представляют собой гистологического признака коревой пневмонии. У больных гигантоклеточной пневмонией они ведут свое начало из терминальных бронхиол или альвеол или прилежащих к ним участков, в то время как при коревой пневмонии этот процесс начинается в бронхах. Пневмония Гехта может осложнить иммунизацию ослабленной коревой вакциной ребенка с лейкозом или лимфомой, а также с нарушенным клеточным иммунитетом.

Клинически пневмония проявляется резко выраженными или выраженными признаками респираторной недостаточности, проявляющимися в основном в учащении дыхания и одышке. Прослушиваются крепитирующие хрипы на вдохе и в начале выдоха, но притупление перкуторного звука определяется редко. У некоторых детей вирус кори продолжает выделяться из верхнего отдела дыхательных путей в течение нескольких недель после начала болезни. Рентгенографически обычно определяются генерализованные пятнистые уплотнения ткани с участками повышенной прозрачности ее.

Заболевание может протекать в течение нескольких недель; клинически улучшение состояния может наступить за несколько дней или недель до появления признаков начала нормализации рентгенографической картины. Иногда наслаивается бактериальная инфекция. Частота летальных исходов высокая, особенно на фоне лейкоза, муковисцидоза и иммунодефицитного состояния. Лечение симптоматическое; гаммаглобулин неэффективен.

Список литературы

- Glezen W. P., Denny F. W.* Epidemiology of acute lower respiratory disease in children. — *N. Engl. J. Med.*, 1973, 288:498.
- Glezen W. P., Loda F. A., Clyde W. A.* et al. Epidemiologic patterns of acute lower respiratory disease of children in a pediatric group practice. — *J. Pediatr.*, 1971, 78:397.
- Henderson F. W., Collier A. M., Clyde W. A.* et al. Respiratory-syncytial virus infections, reinfections and immunity: A prospective, longitudinal study in young children. — *N. Engl. J. Med.*, 1979, 300:530.
- James A. G., Lang W. R., Liang A. Y.* et al. Adenovirus type 21 bronchopneumonia in infants and young children. — *J. Pediatr.*, 1979, 95:530.
- Malatzky A. J., Cooney M. K., Luce R.* et al. Epidemiology of viral and mycoplasma agents associated with childhood lower respiratory illness in a civilian population. — *J. Pediatr.*, 1971, 78:407.

Интерстициальная плазмоклеточная пневмония

Эпидемиология. Пневмоцисты, повсеместно распространенные простейшие, обнаруживают лишь в периферических дыхательных путях человека и некоторых животных, в том числе грызунов. Человек заражается в том случае, если у него подавлен иммунитет. Он страдает хроническими болезнями, снижающими сопротивляемость организма; эту инфекцию приобретают недоношенные дети или тяжелобольные новорожденные. В США заболевают в основном лица с первичными иммунодефицитными заболеваниями или подавленными иммунными реакциями, обусловленными злокачественными новообразованиями или применяемыми при них медикаментозными средствами. Поскольку лечение злокачественных опухолей усложнилось, а продолжительность жизни больных увеличилась, увеличилось и число больных с этими осложнениями. Недавно было установлено, что 4% из 1200 детей с злокачественными заболеваниями были заражены пневмоцистами (см. раздел 9.45).

Патогенез и патология. Совокупность недостаточно развитых иммунологических механизмов у новорожденного и его пребывание в помещении с увлажненной воздушной средой, загрязненной паразитами, может обусловить спорадические случаи заболевания или эпидемические вспышки его. При интенсивном лечении некоторых детей антибиотиками может активизироваться латентно текущая пневмоцистная инфекция. Маленькие дети, страдающие цитомегалией или злокачественными заболеваниями лимфорегикулярной системы, леченные цитотоксическими средствами, кортикостероидами или антибиотиками (длительный курс), особенно предрасположены к развитию пневмоцистных пневмоний. В альвеолах образуется характерный, напоминающий кружево, экссудат, в состав которого входят гистиоциты, лимфоциты, плазматические клетки и цисты. Число плазматических клеток уменьшено или они отсутствуют при агамма- и гипогаммаглобулинемии. Альвеолярные перегородки находятся в состоянии разной степени отека, воспаления и фиброза.

Клинические проявления. Заболевание у грудных детей обычно начинается на 3—5-й неделе жизни; оно может развиваться в любом возрасте у лиц с синдромом иммунодефицита или приобретенным преходящим или постоянным снижением защитных свойств организма. У маленьких детей оно начинается незаметно с кашля и продолжается в течение более 1—4 нед, характеризуясь незначительным повышением температуры тела, учащением и выраженным нарушением дыхания. У них раздуваются крылья носа, появляются цианоз, втяжения надгрудных, подгрудных участков и межреберных промежутков, но хрипы могут отсутствовать или определяются в небольшом количестве. У детей старших возрастных групп начало более острое с повышением

температуры тела, учащением дыхания и кашлем, после которых быстро появляются втяжения податливых участков грудной клетки, раздувание крыльев носа и цианоз. Хрипы прослушиваются не всегда. Повышения температуры тела и кашля может не быть, особенно у детей раннего возраста. Изменения со стороны легких обычно незначительны в противоположность респираторным расстройствам.

На рентгенограмме определяются расширение легочных полей, генерализованный зернистый рисунок и двусторонние легочные инфильтраты, исходящие из корня легкого, распространяющиеся к периферии и создающие почти полное затемнение. Переполнение воздухом наиболее выражено в периферических отделах. Уровень кислорода артериальной крови снижен, хотя гиперкапния обычно не выявляется.

Пневмоцистная пневмония обычно протекает в течение 3—6 нед, но иногда в течение нескольких месяцев.

Диагноз. Точно диагностировать заболевание можно, выявив возбудителя в легком с помощью соответствующего окрашивания трахеального или легочного аспирата, смывов из бронхов или биопсии легкого; иногда бывает достаточным исследовать мокроту или мазки из области миндалин. С помощью реакции связывания комплемента можно выявить переход реакции в положительную через 2—3 нед, если иммунная система больного функционирует удовлетворительно. Выявление антигена пневмоциста у 15% лиц, страдающих раком без признаков воспаления легкого, позволяет предположить, что заболевание не всегда протекает остро и тяжело.

Лечение. У нелеченых больных заболевание часто заканчивается летально; при недостаточности клеточного иммунитета или распространенном злокачественном заболевании больные погибают обычно в течение 3 нед после появления типичных признаков на рентгенограмме. Пентамидина изотионат внутримышечно в дозе 4 мг/кг в сутки в течение 2 нед способствует выздоровлению около 50% больных даже без нормализации у них иммунологического состояния; к серьезным недостаткам его относится то, что он вызывает азотемию. В настоящее время больных лечат триметопримом в суточной дозе 20 мг/кг и сульфаметоксазолом в суточной дозе 100 мг/кг. Тяжелобольным может потребоваться вдыхание кислорода иногда с вспомогательной вентиляцией.

Профилактическое лечение триметопримом (5 мг/кг в сутки) и сульфаметоксазолом (20 мг/кг в сутки) может оказаться эффективным, если проводится в отношении детей из группы высокого риска по заболеванию пневмоцистной пневмонией.

Список литературы

Hughes W. T. Current concepts. Pneumocystis carinii pneumonia. — N. Engl. J. Med., 1977, 297:1381.

Hughes W. T., Price R. A., Kim H. K. et al. Pneumocystis carinii pneumonitis in children with malignancies. — J. Pediatr., 1973, 82:404.

Walzer P. E., Schultz M. G., Western K. A. et al. Pneumocystis carinii pneumonia and primary immune deficiency diseases of infancy and childhood. — J. Pediatr., 1973, 82:416.

Кандидоз легких

Легочные инфекции, вызванные *Candida albicans*, у детей встречаются редко, несмотря на относительно высокую частоту кандидозного стоматита у грудных детей (см. раздел 11.13). Этот факт связывают с естественной устойчивостью цилиндрического эпителия к инвазии грибами. Из 17 детей в возрасте до 8 нед, страдающих нарушением дыхания, примерно у половины отмечался кандидозный стоматит, однако у них отсутствовали клинические и рентгенологические признаки, на основании которых можно было бы думать, что это явилось причиной легочной инфекции. Единственными терапевтическими средствами, хотя и токсическими, служат амфотерицин В и 5-фторцитозин.

Список литературы

Emanuel B., Lieberman A. D., Glodin M. et al. Pulmonary candidiasis in the neonatal period. — J. Pediatr., 1962, 61:44.

Аспирационная пневмония

Аспирация пищи или рвотных масс. Маленькие дети с обструктивными заболеваниями, например с трахеопищеводным свищом и непроходимостью двенадцатиперстной кишки, слабые и истощенные, а также дети, не страдающие этими заболеваниями, лица с семейной дисфункцией вегетативной нервной системы или находящиеся без сознания, могут аспирировать и затем срыгивать такое количество пищи и рвотных масс, которое достаточно, чтобы вызвать пневмонию. Аспирация иногда может служить непосредственной причиной смерти вследствие асфиксии. Чаще после аспирации желудочного содержимого проходит относительно короткий латентный период, вслед за которым и появляются признаки и симптомы пневмонии. Более чем у 90% они появляются в течение 1 ч и почти у всех — в течение 2 ч. Обычно повышается температура тела, улучшается дыхание, ребенка беспокоит кашель. Могут наступить остановка дыхания и развиваться гипотензивный шок.

При аускультации в легких определяют диффузные влажные хрипы и свистящее дыхание; у многих больных появляется цианоз. На рентгенограмме легких видны альвеолярные и иногда сетчатые инфильтраты, которые могут быть ограниченными, но чаще всего обширные и двусторонние. Раздраженная слизистая

оболочка может впоследствии стать местом оседания микроорганизмов и вызвать развитие пневмонии.

Очень важную роль играют меры профилактики. Необходимо следить за тем, чтобы ребенок не получал большого количества пищи, особенно если его кормят через зонд. После кормления ребенка следует положить на живот или правый бок. Если он лежит на спине, то голова его должна находиться выше по отношению к остальной части туловища. Если ребенок лежит вниз лицом, дренаж из легких можно усилить, опустив головной конец кровати.

При аспирации следует немедленно отсосать попавшее в дыхательные пути содержимое и дать возможность ребенку вдыхать кислород. В тяжелых случаях необходимо прибегнуть к интубации трахеи с отсасыванием из нее содержимого и искусственной вентиляции. Несмотря на то что некоторые специалисты предлагают в качестве профилактики вводить детям после аспирации желудочного содержимого антибиотики и кортикостероиды, достаточные доказательства об их пользе отсутствуют. Некоторые данные свидетельствуют о том, что лечение кортикостероидами способствует развитию пневмонии, вызываемой грамотрицательными микроорганизмами.

Прогноз зависит частично от количества аспирированного содержимого и частично от предшествующих заболеваний. У большинства лиц разрешение процесса происходит в течение 2 нед; уровень смертности до наступления разрешения составляет примерно 25%. Более чем у половины детей присоединяется вторичная инфекция как грамположительными, так и грамотрицательными микроорганизмами, в том числе протеем, синегнойной и кишечной палочкой и палочкой Фридлендера.

Вдыхание цинка стеарата. Аспирационная пневмония, вызванная вдыханием порошка цинковой соли стеариновой кислоты, встречается редко, поскольку он реже употребляется и хранится в специальных контейнерах. Вслед за ингаляцией почти немедленно наступает выраженное нарушение дыхания. Развивается распространенная обструктивная эмфизема с одышкой на выдохе в результате воспалительной реакции. После ингаляции порошок сразу же проникает в тончайшие бронхиолы вследствие его необычайной легкости; в связи с этим с помощью бронхоскопа можно аспирировать только секрет, накапливающийся позднее в дыхательных путях большего калибра. К неотложным мерам относится вдыхание высокоувлаженного кислорода.

Воспаления легких, вызванные другими химическими веществами. Многие химические вещества, особенно вдыхаемые в высоких концентрациях, могут вызывать воспалительную реакцию с отеком ткани и клеточной инфильтрацией и острое нарушение дыхания. Продолжительный контакт с одним и тем же веществом, но в меньшей концентрации или с другими веществами может привести к развитию хронического интерстициального пневмонита, характеризующегося образованием гранулемы. Эту реакцию

могут вызвать шеллак, поливинилпирролидон (в спрее для волос), гуммиарабик, бериллий, ртутные пары и хлор. Кортикостероиды могут снижать воспалительную реакцию и предупредить развитие фиброза.

Список литературы

- Bynum L. J., Pierce A. K.* Pulmonary aspiration of gastric contents. — *Am. Rev. Resp. Dis.*, 1976, 114:1129.
Wolfe J. E., Bone R. C., Ruth W. E. Effects of corticosteroids in the treatment of patients with gastric aspiration. — *Am. J. Med.*, 1977, 83:719.

Пневмония, вызванная углеводородами

Этиология. Углеводороды, например мебельный лак, керосин, жидкость, приготавливаемая из древесного угля для зажигалок, и бензин иногда случайно выпивают маленькие дети, после чего у них развивается вторичный пневмонит. Бензин может аспирироваться подростками, когда они пытаются перелить его с помощью сифона.

Патогенез. Несмотря на то что споры относительно путей попадания углеводорода в легкие продолжаются, факты свидетельствуют в пользу того, что это происходит путем аспирации при глотании, рвоте или промывании желудка. Из-за низкой вязкости они стекают из носоглотки в гортань, в связи с чем противопоказано промывать желудок после попадания в него углеводородов. Изменения в легких, наблюдаемые у животных после аспирации их, проявляются отеком, воспалением и кровотечением.

Клинические проявления. Кашель и рвота появляются сразу же. В течение нескольких часов может повыситься температура тела до 38—40 °С и ребенок выглядит вялым или находится в коматозном состоянии. Однако при незначительном количестве аспирированного вещества симптоматика со стороны легких и воспаление могут появиться через 12—24 ч. Начинается одышка, притупляется перкуторный звук, ослабляется дыхание или прослушиваются бронхиальное дыхание и крепитирующие хрипы. Вовлечение легкого в процесс чаще определяется при рентгенографическом исследовании, чем при физикальном. Иногда при рентгенографии, произведенной в ближайшие часы после воздействия химического вещества, выявляют минимальные изменения, которые затем быстро прогрессируют с образованием обширных инфильтратов. Несмотря на то что клиническое течение может быть бурным и продолжается в течение 2—5 дней, в большинстве случаев наступает выздоровление.

Осложнения. Могут развиваться пневмоторакс, подкожная эмфизема грудной стенки и выпот в полость плевры, в том числе эмпиема. Через неделю в очагах обширного уплотнения ткани могут образоваться пневматоцеле; присоединиться вторичная, бактериальная или вирусная инфекция.

Лечение. Дети должны находиться под постоянным наблюдением

нием, даже если при физикальном обследовании не было выявлено патологии, поскольку легочные инфильтраты могут развиваться с некоторым запозданием. Наблюдать за ребенком можно и на дому, если родители предупреждены о том, что его необходимо доставить в клинику при появлении любой симптоматики со стороны органов дыхания. Если есть подозрение на то, что ребенок проглотил большое количество химического вещества или оно очень токсично (например, мебельный лак), то наблюдение за ним должно осуществляться только в условиях клиники. До развития симптоматики лечение проводить не следует.

После того как ребенок проглотил небольшое количество углеводов провоцирование рвоты или промывание желудка ему противопоказано из-за опасности аспирации, особенно если после несчастного случая прошло несколько часов. Если есть основание предполагать, что в желудке ребенка находится большое количество углеводорода, последний отсасывают через зонд, введенный через нос, с большой осторожностью из-за опасности аспирации. Это позволяет снизить опасность других видов отравления углеводородом, в том числе токсическое действие его на ЦНС. Риск аспирации при промывании желудка или отсасывании его содержимого может быть сведен до минимума, если есть возможность ввести в трахею трубку с надуваемой манжетой, чтобы предупредить рвоту до начала промывания желудка. При одышке или цианозе или развитии химической пневмонии важно провести поддерживающее лечение, в том числе вдыханием кислорода, при необходимости под продолжительным положительным давлением или другими видами вспомогательной вентиляции, а также прибегнуть к психотерапии. Обычно показано применение слабительных средств.

Не рекомендуется рутинное лечение антибиотиками; вторичная суперинфекция легко распознается по повторному повышению температуры тела на 3—5-й день после отравления; в этом случае можно провести соответствующее лечение пенициллином G и канамицином. Кортикостероиды неэффективны, а иногда могут быть опасными. Пневматоцеле редко подвергаются разрывам и при них не требуется лечение. Родителям следует напоминать, чтобы они хранили химикаты и керосин в закрытом помещении, не доступном для ребенка, или вне дома.

Прогноз. Несмотря на то что дети в большинстве случаев выживают и полностью выздоравливают, у некоторых из них процесс прогрессирует, заканчиваясь респираторной недостаточностью и смертью. Прогноз зависит от целого ряда факторов, в том числе от объема попавшего в желудок или аспирированного вещества, специфических его свойств и адекватности медицинской помощи. При длительном наблюдении за функцией легких через несколько лет после несчастного случая не было выявлено каких бы то ни было закономерностей; однако даже если и обнаруживаются стойкие изменения, они представляют собой наибольшую опасность, по-видимому, для мелких дыхательных путей.

Список литературы

- Bergeson P. S., Hales S. W., Lustgarten M. D. et al.* Pneumatocoles following hydrocarbon ingestion. Report of three cases and review of the literature.— *Am. J. Dis. Child.*, 1975, 129:49.
- Bratton L., Haddow J.* Ingestion of charcoal lighter fluid. — *J. Pediatr.*, 1975, 87:633.
- Brown J., III, Burke B., Dajani A. S.* Experimental kerosene pneumonia. — Evaluation of some therapeutic regimens. — *J. Pediatr.*, 1974, 84:396.
- Gurantz D., Kattan M., Levison H. et al.* Pulmonary function abnormalities in asymptomatic children after hydrocarbon pneumonitis. — *Pediatrics*, 1978, 62:789.
- Taussig L. M., Castro O., Landau L. I. et al.* Pulmonary function 8—10 years after hydrocarbon pneumonitis. — *Clin. Pediatr.*, 1977, 16:57.

Липоидная пневмония

Это хроническое пролиферативное воспаление интерстициальной ткани в результате аспирации жиров встречается в основном у ослабленных детей.

Патогенез. К способствующим факторам относятся: 1) закапывание в нос капель, приготовленных на масле; 2) любые состояния, при которых нарушается акт глотания, например при расщеплении неба, истощении ребенка или горизонтальном положении его во время кормления; 3) принудительное кормление, особенно вливание в рот кричащему ребенку рыбьего жира, касторового масла или минеральных масел.

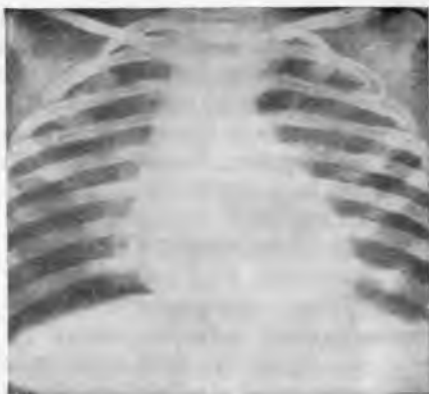Выраженность реакций со стороны легких зависит от качества аспирированного жира. Растительные масла типа оливкового, хлопкового или кунжутного обычно вызывают незначительное раздражение и не приводят к развитию воспаления. Животные масла, богатые жирными кислотами, особенно вредны. К ним относится рыбий жир. Жидкое вазелиновое масло химически не активно и не обладает таким раздражающим свойством, как некоторые другие, но оно играет роль инородного тела.

Реакция в легком начинается в виде пролиферативного воспаления интерстиция, наряду с которым может развиваться экссудативная пневмония (1-я стадия). Во 2-ю стадию появляется диффузный хронический пролиферативный фиброз и иногда наслаивается острая инфекционная бронхопневмония. В 3-ю стадию образуются множественные осумкованные узелки, опухолевидные парафиномы. В очагах поражения появляются множественные макрофаги с гигантскими клетками подобно тому, что наблюдают при инородном теле. Липоидное вещество локализуется как внутри клетки, так и вне ее. Заполненные жиром клетки могут переноситься в прикорневые лимфатические узлы.

Клинические проявления. Характерных признаков или симптомов нет; ребенка всегда беспокоит кашель, а при тяжелом течении процесса может наблюдаться одышка. До присоединения суперинфекции не повышается температура тела и не изменяются физикальные признаки, хотя при больших процессах могут

Рис. 10—11. Рентгенограмма грудной клетки ребенка в возрасте 13 мес.

Усиление рисунка в обоих легких, начинающееся от корня, после закапывания в нос жидкого вазелинового масла в течение 5 мес трижды в день.



несколько измениться перкуторный звук, голос и шум дыхания. Часто развивается вторичная инфекционная бронхопневмония.

Характерны рентгенографические признаки. При незначительном поражении повышается плотность и расширяется тень корня легких. Чем больше поражение, тем выше плотность прикорневых теней с расширением их во всех направлениях (рис. 10—11). Процесс может ограничиваться правым легким, а у грудных детей, большую часть времени находящихся в положении лежа, изменения наблюдаются в основном в правой верхней доле.

Прогноз зависит от распространенности поражений, от того, прекратилась ингаляция масла или нет, от общего состояния и сопутствующих инфекций.

Профилактика. Не следует использовать капли для носа на масляной основе. Рыбий жир рекомендуется заменять концентрированными препаратами витамина А и D на водорастворимой основе. Необходимо избегать применения минеральных и касторового масел. Грудных детей, страдающих срыгиванием и частыми рвотами, следует класть на живот, чтобы снизить вероятность аспирации.

Лечение. Специфического лечения не существует, за исключением прекращения дальнейшего контакта с маслом. Рекомендуется часто менять положение ребенка, чтобы уменьшить возможность развития гидростатической пневмонии.

Болезнь рабочих силосных ям

К этому редко встречающемуся состоянию относится острое воспаление интерстициальной ткани легкого после вдыхания двуокиси азота, обычно встречающегося только в свежезаполненной силосной яме. Немедленно после воздействия газа появляется кашель и одышка. Затем в течение нескольких дней какая бы то ни было симптоматика отсутствует, после чего внезапно появляется озноб и повышается температура тела на фоне прогрессирующей кашля, одышки и цианоза. В легких прослушиваются

крепитирующие хрипы, а на рентгенограмме можно видеть обширный инфильтрат. Межальвеолярные перегородки расширены, отечны и заполнены одноядерными клетками и фибробластами, эпителий гиперплазирован. Заболевание обычно быстро прогрессирует, приводя к летальному исходу. Для лечения используют кортикостероиды, но эффективные методы пока отсутствуют.

Параквотовое легкое

Параквот, соединение дипиридила, используемое в качестве гербицидного средства, очень токсично и приводит к летальному исходу вследствие недостаточности дыхания, наступающей через несколько дней или недель после попадания его в желудок. Легкие вовлекаются в процесс вторично после всасывания вещества через слизистую оболочку желудка или кожу; развиваются пролиферативный бронхиолит, альвеолит и кровотечение, что приводит к образованию внутриальвеолярных гиалиновых мембран и фиброзу. Газообмен нарушается. Вещество отличается свойством образовывать язвы на слизистой оболочке полости рта и пищевода, повреждает почечные канальцы, вызывает азотемию и гематурию. Специфического лечения не существует, проводят лишь поддерживающую терапию. На животных было показано, что применение кислорода может повысить токсическое влияние на легкие. Учащение случаев отравления может быть связано с обширным применением этого препарата для уничтожения на полях марихуаны.

Список литературы

Copland G. M., Kolin A., Shulman H. S. Fatal pulmonary intraalveolar fibrosis after paraquat ingestion. — N. Engl. J. Med., 1964, 291:290.

Повышенная чувствительность к воздействию вдыхаемых веществ

Повторное вдыхание органической пыли может обусловить хроническую пневмонию, прогрессирующую при продолжающемся воздействии антигена. Несмотря на то что синдром чаще встречается у взрослых, им могут страдать и дети. В отличие от астмы симптоматика при этом состоянии почти не связана с бронхоспазмом. Она может появляться в результате вдыхания мелких частиц из заплесневелого сена (легкое фермера), кленовой коры (болезнь обдирщика кленовой коры), волокон сахарного тростника, коры красного дерева, помета и перьев голубей (болезнь голубятников), сыра, порошка гипофизов, частиц пыли, выбрасываемых из кондиционеров и грибов или плесени. Симптомы развиваются в ответ на воздействие специфических веществ этих частиц, с которыми соприкасается человек.

Клинические проявления. Признаки и симптомы аналогичны при всех этих состояниях. В течение нескольких часов после контакта появляется кашель, одышка, боль в груди, иногда повышается температура тела и незначительно изменяются физикальные признаки; в некоторых случаях прослушиваются влажные хрипы и свистящее дыхание. На рентгенограмме изменения обычно отсутствуют, хотя и могут появиться минимальные признаки эмфиземы. Если контакт с агентом не повторяется, симптоматика стихает в течение нескольких дней; если же контакт с антигеном, ответственным за симптоматику, продолжается, она нарастает вплоть до выраженной одышки и цианоза, сопровождающихся появлением на рентгенограмме диффузных нежных интерстициальных или узловатых затемнений с периферическими альвеолярными инфильтратами, что в конечном счете иногда приводит к необратимой утрате функции органа. Такого рода заболевание следует заподозрить у детей с кашлем, повышенной температурой тела и иногда одышкой, особенно при затяжной бронхопневмонии, не поддающейся воздействию антибиотиков.

Патология. Инфильтрат в легком характеризуется подострым гранулематозным воспалением со скоплением плазматических клеток, лимфоцитов, эпителиоидных и гигантских клеток типа Лангханса. При продолжающемся контакте с антигеном на месте воспаления развивается фиброз.

Диагноз. Могут быть умеренно или значительно выраженный лейкоцитоз, особенно при острых приступах, повыситься уровень сывороточных иммуноглобулинов (IgA, IgM и IgG), появиться полоса преципитации, если сыворотку больного наславают на подозреваемый органический антиген; при проведении легочных проб могут быть выявлены начальные признаки ограничения функции органа. Определяется умеренная или выраженная гипоксемия обычно без гиперкапнии. Кожные пробы с подозреваемым антигеном могут дать резко выраженную замедленную реакцию гиперчувствительности и представляют собой особую ценность при положительной реакции Артюса на стороне ее проведения. При биопсии легкого выявляют диффузную фиброзную или гранулематозную реакцию. Пробное вдыхание очищенного антигена может иметь большое значение для диагностики.

Лечение. Для оптимального лечения требуется полное исключение контакта с подозреваемым (или подтвержденным) антигеном. Кортикостероиды надпочечника (например, преднизон в начальной дозе 1—1,5 мг/кг в сутки) обычно быстро купируют симптоматику; продолжительное лечение в течение 1—6 мес может предупредить последующее развитие фиброза легких при хроническом воздействии антигена. Дозы кортикостероидов можно постепенно снизить, когда появятся признаки нормализации легочной функции или через несколько недель после того, как прекратится контакт с известным антигеном. При подозрении на аллергический пневмонит на основании клинических данных при условии, что антиген остается неустановленным, может быть показано длитель-

ное лечение кортикостероидами через день. Больного следует предупредить о крайней опасности повторного контакта с антигеном даже через длительный срок после полного выздоровления. При адекватном лечении и исключении контакта с антигеном опасность для жизни остается; кроме того, у многих больных нормализации состояния легких не наступает.

Список литературы

- Allen D. H., Williams G. V., Woolcock A. J. Bird breeder's hypersensitivity pneumonitis. Progress studies of lung function after cessation of exposure to the provoking antigen. — *Am. Rev. Resp. Dis.*, 1976, 114:555.
- Cunningham A. S., Fink J. N., Schlueter D. P. Childhood hypersensitivity pneumonitis due to dove antigen. — *Pediatrics*, 1976, 58:436.
- Katz R. M., Knicker W. T. Infantile hypersensitivity pneumonitis as a reaction to organic antigen. — *N. Engl. J. Med.*, 1973, 288:233.
- Stiehm E. R., Reed C. E., Tooley W. H. Pigeon breeder's lung in children. — *Pediatrics*, 1967, 39:904.

Аспергиллез легких

Многочисленные штаммы аспергилл потенциально патогенны для человека. Спектр изменений в легких очень широк и зависит от вида контакта и состояния организма хозяина. Чаще встречается аллергическая реакция с бронхоспазмом. В большинстве случаев аллергический бронхолегочный аспергиллез наблюдают у детей с хроническими легочными заболеваниями. У некоторых больных иммунологическая реакция, обусловившая его развитие, оказалось генетически детерминированной. Аспергилломы, как правило, появляются в расширенных бронхах или застаревшей туберкулезной каверне. Обычно они протекают бессимптомно. Однако есть сообщения об отдельных случаях проникновения аспергилл в паренхиматозные органы здоровых детей, но инвазивный аспергиллез обычно развивается у больных, леченных иммунодепрессантами.

Клинические проявления. Об аллергическом аспергиллезе можно думать у хронически больных детей или лиц со сниженными иммунными реакциями, у которых относительно остро появляются кашель, свистящее дыхание и субфебрилитет. Кашель может быть с мокротой, иногда содержащей коричневые пробки, в которых при микроскопическом исследовании обнаруживаются нити грибницы. Аспергиллы могут быть получены при посеве мокроты.

У многих больных определяются множественные полосы преципитации при диффузии сыворотки против антигена аспергилл. Немедленная реакция кожных проб во многих случаях высокоположительна, и после них обычно можно наблюдать реакцию гиперчувствительности типа III (Артюса). На рентгенограмме грудной клетки видны переходящие, иногда обширные инфильтраты. Почти у всех больных выявляют эозинофилию в периферической крови. Уровень сывороточного IgE повышен, обнаруживаются специфиче-

ские IgE-антитела к аспергиллам. Их часто высевают из отделяемого дыхательных путей при хронических легочных заболеваниях у лиц, у которых отсутствуют симптомы аллергического аспергиллеза. Выявление их в таких случаях, а также отсутствие серологических данных о гиперчувствительности не служат показанием для лечения больного.

Лечение должно быть направлено на удаление возбудителя из организма. К сожалению, не ясно, какой метод предпочтительнее. Может быть эффективным внутривенное введение амфотерицина В в дозе 0,25—1,0 мг/кг в сутки или 5-фторцитозина в дозе 50—150 мг/кг в сутки. Некоторые специалисты рекомендовали применять амфотерицин в виде аэрозоля или непосредственной инстилляцией в трахею, однако адекватная доза его не была установлена. В некоторых случаях может потребоваться применение в виде аэрозолей или системно препаратов, расширяющих бронхи, или кортикостероидов. Лечение кромолином-натрием неэффективно.

При аспергилломах могут быть эффективны специфические противогрибковые средства. Однако методом выбора считается хирургическое иссечение очага поражения с местной инстилляцией амфотерицина. Независимо от лечения прогноз связан главным образом с лежащим в основе хроническим заболеванием. Инвазивный аспергиллез может быть настолько скоротечным, что противогрибковые средства не оказывают действия. Больных обычно лечат амфотерицином В в сочетании с 5-фторцитозином в течение 2—3 нед.

Список литературы

- Bardana E. J., Sobti K. L., Cianciulli F. D. et al.* Aspergillus antibody in patients with cystic fibrosis. — *Am. J. Dis. Child.*, 1975, 129:1164.
- Berger I., Phillips W. L., Shenker I. R.* Pulmonary aspergillosis in childhood. — *Clin. Pediatr.*, 1972, 11:178.
- Graves T. S., Fink J. N., Patterson R. et al.* A familial occurrence of allergic bronchopulmonary aspergillosis. — *Ann. Int. Med.*, 1979, 91:378.
- Katz R. M., Kniker W. T.* Infantile hypersensitivity pneumonitis as a reaction to organic antigens. — *N. Engl. J. Med.*, 1973, 288:233.
- Slavin R. G., Laird T. S., Cherry J. D.* Allergic bronchopulmonary aspergillosis in a child. — *J. Pediatr.*, 1970, 76:416.
- Strelling M. K., Rhaney K., Simmons D. A. R. et al.* Fatal acute pulmonary aspergillosis in two children of one family. — *Arch. Dis. Child.*, 1966, 41:34.
- Varkey B., Rose H. D.* Pulmonary aspergilloma: A rational approach to treatment. — *Am. J. Med.*, 1976, 61:626.

Эозинофильный летучий инфильтрат легкого (эозинофильная пневмония, синдром Леффлера)

Синдром характеризуется образованием распространенных проходящих инфильтратов в легких, варьирующих по размеру и рентгенографически напоминающих таковые при милиарном туберкулезе, а также увеличением числа эозинофилов в крови (до 70%). Протекает обычно нетяжело и продолжается в течение от несколь-

ких дней до нескольких месяцев. У больных, как правило, отмечаются пароксизмальные приступы кашля, одышки, развитие плеврита, иногда незначительно повышается температура тела. Этому может сопутствовать гепатомегалия, особенно у грудных и маленьких детей, а в биоптате печени определяются множественные участки некроза, гранулемы и эозинофильная инфильтрация. При этом у детей выявляется гиперглобулинемия, возможно, связанная с дисфункцией печени или реакцией на инвазию тканей паразитами. При аутопсии обнаруживают эозинофильную инфильтрацию в легких и других органах. Могут встречаться ограниченные очаги уплотнения в легочной ткани с сопутствующей эозинофилией.

Синдром Леффлера может служить необычным аллергическим проявлением разнообразных антигенов. У детей он чаще всего встречается при глистной инвазии. В США основной причиной его служат, вероятно, личинка аскариды собак и реже аскариды кошек. Он может сопровождать и другие виды гельминтозов, в том числе аскаридоз (обычно протекающий с транзиторными повреждениями ткани легких), и нематодозы. Так называемая тропическая эозинофилия может проявляться синдромом Леффлера и, вероятно, развивается при инвазии разными гельминтами. Парагонимоз, вызываемый легочным сосальщиком, может обусловить развитие не только этого синдрома, но и внелегочных проявлений. Лекарственные реакции могут также проявляться в виде этого синдрома; его могут вызвать ацетилсалициловая кислота, пенициллин, сульфаниламиды и имизин.

Список литературы

- Beaver P.* Wandering nematodes as a cause of disability and disease. — *Am. J. Trop. Med. Hyg.*, 1957, 6:433.
Leitch A. G. Pulmonary eosinophilia. — *Basics Resp. Dis.*, 1979, 7 (No 5):1.
Zuelzer W. W., Apt L. Disseminated visceral lesions associated with extreme eosinophilia: Pathologic and clinical observations on a syndrome of young children. — *Am. J. Dis. Child.*, 1949, 78:153.

Болезни легких при коллагенозах

Проявления со стороны легких редко доминируют при периартериитах, системной красной волчанке, склеродермии, поли- или дерматомиозите. Однако при склеродермии могут рецидивировать инфекции и прогрессировать бронхоэктазия. При вовлечении в процесс легких у этой группы больных может отмечаться диффузное поражение ткани органа. Иногда появляется кровохарканье. Системная красная волчанка, как правило, сопровождается плевральной выпотом с плевральными болями. При лечении кортикостероидами может наступить улучшение состояния больного. У больных, систематически получающих иммунодепрессанты, повышен риск развития пневмоцистной пневмонии.

Ревматическая пневмония относится к летально заканчивающимся, но редко встречающимся осложнениям острого ревматоид-

ного артрита, клинически характеризующимся образованием обширных уплотнений в легких и быстро прогрессирующим снижением их функции, а патоморфологически — альвеолярным экссудатом, воспалительными интерстициальными инфильтратами и некротизирующим артериитом. На удивление минимальны физикальные признаки: нередко в легких не определяются даже хрипы. На рентгенограмме видны переходящие очаги инфильтрации, что напоминает отек легкого. Специфического лечения не существует; больные не поддаются лечению кортикостероидами; при застойной сердечной недостаточности у них неэффективны ни препараты наперстянки, ни диуретики, ни антибиотики, вводимые по поводу предполагаемой инфекции. При подтвержденном с помощью биопсии легкого диагнозе можно было бы с полным правом применить иммунодепрессанты, но сообщений об их эффективности нет.

Список литературы

- Park S., Nyhan W. L.* Fatal pulmonary involvement in dermatomyositis. — *Am. J. Dis. Child.*, 1975, 129:723.
- Rajani K. B., Aschbacher L. V., Kinney T. R.* Pulmonary hemorrhage and systemic lupus erythematosus. — *J. Pediatr.*, 1978, 93:810.
- Serlin S. P., Rmisza M. E., Gay J. H.* Rheumatic pneumonia: The need for a new approach. — *Pediatrics*, 1975, 56:1075.
- Singsen B. H., Bernstein B. F., Kornreich H. K. et al.* Mixed connective tissue disease in childhood: A clinical and serologic survey. — *J. Pediatr.*, 1977, 90:893.

Десквамативная интерстициальная пневмония

Это заболевание неустановленной этиологии характеризуется патоморфологически массивной пролиферацией и десквамацией альвеолярных клеток и утолщением стенок альвеол. Десквамация выражена значительно больше, чем утолщение альвеолярных стенок. У большинства детей заболеванию предшествует инфекция верхних дыхательных путей, скорее всего вирусной природы, хотя связь их установлена не точно. Циркуляторные иммунные комплексы и скопления в альвеолах IgG и компонента свидетельствуют об иммунологической природе заболевания.

Клинические проявления. Симптоматика обычно развертывается медленно. Вследствие нарушения функции альвеол учащается дыхание и появляется одышка, при прогрессировании процесса присоединяется сухой кашель, теряется аппетит и уменьшается масса тела. В конечном итоге появляется цианоз; “барабанные палочки” не представляют собой постоянного признака, температура тела, как правило, не повышается. При физикальном обследовании выявляют учащенное дыхание, раздувание крыльев носа, а в легких иногда мелкопузырчатые хрипы. Включение в процесс дыхания дополнительных дыхательных мышц выражено не настолько, насколько можно было бы ожидать при обструктивных заболеваниях с равной степенью гипоксемии.

Лабораторные данные. Рентгенографически в легких определяется диффузный нечеткий, в виде матового стекла, рисунок, особенно у основания, и слабо очерченные прикорневые тени. Результаты вирусологических бактериологических и серологических исследований, проведенных в острый период и в период выздоровления, не представляют диагностической ценности. Больные поддаются лечению кортикостероидами, у них быстро нивелируется симптоматика и постепенно разрешаются рентгенографически определяемые изменения. Иногда лечение кортикостероидами оказывается неэффективным; в этом случае рекомендуется проводить лечение другими препаратами, в том числе иммунодепрессантами. Часто возникает необходимость в использовании кислорода в качестве вспомогательного лечения. Назначать кортикостероиды больному, у которого диагноз не подтвержден с помощью биопсии легкого, опасно; хронический вирусный пневмонит может быть представлен теми же симптомами, а кортикостероиды, угнетая защитные механизмы больного, могут осложнить его течение. Есть сообщения о рецидивах заболевания при преждевременном прекращении лечения.

Список литературы

- Buchta R. M., Park S., Giammona S. T.* Desquamative interstitial pneumonia in a 7 week old infant. — *Am. J. Dis. Child.*, 1970, 120:341.
- Dreisin R. B., Schwartz M. I., Theofilopoulus A. N.* et al. Circulating immune complexes in the idiopathic pneumonias. — *N. Engl. J. Med.*, 1978, 298:353.
- Rosenow E. C., O'Connell E. J., Harrison E. G.* Desquamative interstitial pneumonia in children. — *Am. J. Dis. Child.*, 1970, 120:344.
- Stillwell P. C., Norris D. G., O'Connell E. J.* et al. Desquamative interstitial pneumonitis in children. — *Chest*, 1980, 77:155.

Застойная пневмония

Застойная пневмония сопровождается продолжительное пассивное переполнение сосудов легких кровью и может встречаться при любом состоянии общего истощения организма. Развитию ее способствует длительное вынужденное положение больного лежа. При этом у него развиваются застойные явления в нижележащих отделах легкого, отек и пневмония. Симптомы отличаются специфичностью. Обычно одышка отсутствует, температура тела не повышается, если только они не относятся к вторичным признакам, обусловленным другими заболеваниями. При физикальном обследовании в основном определяют незначительное притупление перкуторного звука, ослабленное дыхание и влажные хрипы. Застойная гиперемия обычно представляет собой терминальную стадию. Специфического лечения нет. Большое значение имеет предупредительное развитие пневмонии; для этого необходимо часто менять положение тела обездвиженного больного.

Термальное и химическое повреждение легких, общее отравление организма при вдыхании газов (в частности, угарного) и асфиксия — основная причина заболевания и смерти детей при пожаре; в этих случаях вопрос о лечении решают независимо от поверхностных ожогов. При ожоге может повредиться слизистая оболочка дыхательных путей, особенно над трахеей. При пожаре могут образовываться ядовитые газы, в том числе окиси серы и азота, соляная кислота, ацетальдегид, едкие кислоты и щелочи и угарный газ. Мелкие частицы копоти, попадая глубоко в легкие, могут вызвать термальные ожоги их или заносить в них абсорбиروпапные ядовитые вещества.

Несмотря на то что обычно в таких случаях есть указание на пребывание ребенка в переполненной дымом комнате или у него имеются признаки поверхностных ожогов на лице или опаленные волоски в носу, выраженное поражение дыхательных путей может быть и в их отсутствии. Признаки расстройства дыхания могут появиться сразу или через некоторое время после воздействия повреждающих факторов. Рентгенографические изменения появляются через несколько часов или даже дней.

Признаки вовлечения в процесс ЦНС в результате гипоксемии, обусловленной асфиксией, могут варьировать от раздражительности до депрессии. Отравление углекислым газом может быть незначительным (<20% НbCO) и сопровождаться слабо выраженной одышкой, понижением остроты зрения и повышением функции ЦНС, или умеренным (20—40% НbCO) и сопровождаться раздражительностью, тошнотой, нечеткостью зрения, нарушением сознания и быстрой утомляемостью; или тяжелым (40—60% НbCO), приводящим к психозу, галлюцинациям, расстройству координации движений, коллапсу и коме.

Прямое измерение уровня карбоксигемоглобина имеет большое значение для диагностики и прогноза, поскольку он отражает степень тканевой гипоксии и изменения формы и положения кривой диссоциации кислорода. Парциальное давление кислорода в артериальной крови может оставаться в пределах нормы, а величина насыщения оксигемоглобином может вводить в заблуждение, поскольку карбоксигемоглобин не выявляется обычными пробами на насыщение. Терминальные ожоги могут привести к развитию отека, экссудата и некроза со сращиванием тканей, обструкцией и ателектазом. Дыхательная недостаточность может развиваться в результате асфиксии, отравления угарным газом, непроходимости дыхательных путей при их отеке и некротических массах в них, а также вследствие сужения бронхов.

Ребенок должен быть госпитализирован по меньшей мере на 24 ч для тщательного наблюдения. При подозрении на отравление угарным газом следует назначить вдыхание увлажненного 100% кислорода.

После ожога осложнения со стороны дыхательного тракта раз-

виваются четко по времени. Через 1—12 ч может появиться острое расстройство дыхания в ответ на бронхоспазм, отек гортани и/или уплотнение легких. Непроходимость гортани, характеризующаяся затянутой фазой вдоха и фактически отсутствием шума дыхания, встречается редко; в этом случае необходимо прибегнуть к интубации трахеи с последующей трахеостомией. Бронхоспазм, характеризующийся свистящим дыханием и растянутой фазой выдоха, поддается воздействию кортикостероидов, введенных в большой дозе однократно внутривенно. Обычное лечение препаратами, снижающими бронхоспазм, неэффективно. Уплотнение легких относится к угрожающим признакам; по данным одного из исследований, 80% пострадавших детей умерли в течение 36 ч. Отек легкого развивается обычно через 6—72 ч после несчастного случая. Несмотря на то что в его развитии важную роль может играть избыток жидкости, в большинстве случаев он обусловлен самим повреждением. Лечение состоит в ограничении потребления жидкости и введении диуретиков. Может потребоваться вспомогательная вентиляция. Через 60—120 ч при круговом ожоге всей толщи тканей шеи может образоваться шейный струп с сужением дыхательных путей; лечение состоит в вертикальном отделении ожоговой корки и немедленной интубации трахеи. Процесс может осложниться бронхопневмонией, особенно после 4-го дня. Вначале возбудителем чаще всего служит золотистый стафилококк, а на 8-й день — синегнойная и палочка Фридлендера. Лечение состоит в проведении ингаляций, отсасывании содержимого из носа и трахеи, иногда с помощью бронхоскопа. Большое значение имеет лечение антибиотиками после получения результатов исследования на чувствительность микроорганизмов. Раннее и продолжительное внутривенное введение кортикостероидов часто служит причиной неблагоприятного прогноза. Во многих случаях источником инфекции оказывается аппарат для искусственного дыхания.

У детей с ожогами дыхательных путей могут развиваться многочисленные последствия (см. раздел 5.28). Чрезвычайную важность представляет собой тщательное наблюдение за ними и проведение по мере развития осложнений специфического лечения. Важно поддерживающее лечение, в том числе постуральный дренаж и стимуляция кашля.

Список литературы

- Mellins R. B., Park S.* Respiratory complications of smoke inhalation in victims of fires. — *J. Pediatr.*, 1975, 87:1.
Pietak S. P., Delahaye D. J. Airway obstruction following smoke inhalation. — *Can. Med. Assoc. J.*, 1976, 115—329.
Stone H. H. Pulmonary burns in children. — *J. Pediatr. Surg.*, 1979, 14:48.

10.37 ГЕМОСИДЕРОЗ ЛЕГКОГО

Термин “гомосидероз легкого” используют для описания целого ряда редко встречающихся состояний, характеризующихся патоло-

гическим накоплением в нем гемосидерина. Последний откладывается вслед за диффузным альвеолярным кровотоком и может протекать как первичное заболевание или развиваться вторично при болезнях сердца или сосудистой системы. Дети чаще страдают первичным гемосидерозом. Различают 4 типа его: 1) идиопатический, 2) связанный с аллергией к коровьему молоку (синдром Гейнера); 3) сопровождающий миокардит; 4) осложняющий прогрессирующий гломерулонефрит (синдром Гудпасчера). Вторичный гемосидероз бывает трех типов: 1) сопровождающий митральный стеноз и хроническую левожелудочковую недостаточность любой этиологии; 2) связанный с коллагенозами; 3) сопровождающий болезни крови и сосудов.

Идиопатический первичный гемосидероз легких. Причина заболевания неясна, однако встречающиеся иногда сообщения о семейных случаях его позволяют предполагать генетическую природу. Начинается оно обычно в детском возрасте, редко по прошествии юношеского возраста. В большинстве случаев клинические проявления связаны с присутствием крови в альвеолах и хронической кровопотерей. Симптоматика заключается в повторных или хронических заболеваниях легких и включает в себя кашель, кровохарканье, одышку, свистящее дыхание, иногда цианоз, при этом повышается утомляемость и усиливается бледность кожных покровов. Кашель может сопровождаться отделением кровавой мокроты, а у детей грудного или раннего возраста может присоединиться рвота; в рвотных массах при этом содержится большое количество крови. Во время острых приступов, обычно продолжающихся в течение 2—4 дней, у ребенка может повышаться температура тела.

По обычной клинической картине (повышение температуры тела, тахикардия, учащение дыхания, лейкоцитоз, нарушения дыхания, изменение рентгенографических данных) заболевание может быть принято за бактериальную пневмонию, и только длительное наблюдение за больным позволяет правильно поставить диагноз. Однако у некоторых детей ранние проявления заболевания связаны с хронической железодефицитной анемией, часто не поддающейся воздействию лекарственных средств, и специфической легочной симптоматикой, развивающейся значительно позднее. Парадоксально, но иногда у ребенка с проявлениями тяжело протекающего заболевания легких изменения на рентгенограмме могут отсутствовать или они могут определяться до развития легочной симптоматики.

Анемия, как правило, микроцитарная и гипохромная; уровень железа в сыворотке низкий, могут повышаться уровень билирубина и уробилиногена и увеличиваться число ретикулоцитов. В каловых массах обычно определяется скрытая кровь, по-видимому, заглатываемая. В мазках, приготовленных из мокроты или аспирата трахеи или желудка, обычно находят макрофаги, нагруженные гемосидерином. Рентгенографические признаки могут варьировать от минимальных инфильтратов, напоминающих таковые при пневмонии, до массивных процессов с вторичными ателектазами, эмфи-

земой и прикорневым лимфаденитом. На основании этих данных может быть заподозрен туберкулез или отек легкого, а выраженные изменения можно наблюдать изо дня в день. Иногда с целью диагностики требуется открытая биопсия легкого. На гистологическом препарате выявляют геморрагию в полость альвеол, большое число гемосидеринсодержащих макрофагов, гиперплазию альвеолярного эпителия, интерстициальный фиброз и склерозирование стенок мелких сосудов. Закрытая иглочатая биопсия сопровождается тяжелыми осложнениями.

Около половины больных умирают в течение 1—5-го года жизни обычно от острого легочного кровотечения и прогрессирующей респираторной недостаточности. В этих случаях до получения результатов анализа сыворотки на преципитины показана диета, не содержащая коровьего молока, что также служит диагностическим тестом при гемосидерозе легких. Кортикостероиды (преднизон в суточной дозе 1 мг/кг) может обусловить ремиссию у одних больных и вызвать облегчение течения болезни у других. Поддерживающее лечение кортикостероидами в межприступные периоды сопровождается нечеткими результатами. Не были достаточно оценены также иммунодепрессивные препараты и дефероксамин.

Первичный гемосидероз легких с повышенной чувствительностью к коровьему молоку (синдром Гейнера). У детей идиопатический гемосидероз протекает типично с необычно высоким уровнем в сыворотке преципитинов к многим ингредиентам коровьего молока и положительными кожными реакциями на белки, входящие в его состав. Они могут страдать хроническим ринитом, рецидивирующим средним отитом, нарушением функции желудочно-кишечного тракта и задержкой роста. Симптоматика затухает при исключении из диеты коровьего молока и вновь усиливается при его приеме. У некоторых детей улучшения состояния не наступает, у других оно улучшается на фоне отсутствия в сыворотке преципитинов. При высоком титре преципитинов молока может развиваться легочное сердце вторично по отношению к гипертрофии лимфоидной ткани носоглотки. Этим детям необходимо произвести операцию тонзиллоаденотомии. В целом у больных гемосидерозом и присутствием в сыворотке преципитинов к коровьему молоку прогноз более благоприятен, чем у больных с другими формами заболевания, и повышенная чувствительность к молоку у них в конце концов может исчезнуть. Кортикостероиды могут оказать благоприятное действие, по крайней мере во время острого кровотечения.

Первичный гемосидероз легких при миокардите. У некоторых больных гемосидероз может протекать на фоне миокардита разной степени. Если выраженные изменения в миокарде определяются ко времени появления первых симптомов со стороны легких, бывает невозможно определить, первичен или вторичен гемосидероз. Клиническая картина не отличается от таковой при идиопатической форме, за исключением того, что у ребенка могут быть увеличены размеры сердца, а на ЭКГ выявляются признаки миокардита.

Первичный гемосидероз легких при гломерулонефрите (синдром Гудпасчера). Это заболевание в первую очередь встречается у молодых мужчин и редко у детей. Вначале оно проявляется так же, как идиопатический гемосидероз, сопровождающийся кровохарканьем и железодефицитной анемией, но внимательное изучение симптоматики начальных приступов обычно позволяет диагностировать пролиферативный или мембранозный гломерулонефрит. Больные страдают прогрессирующим заболеванием почек с гипертензией, последующей недостаточностью их функции, заканчивающейся смертью. В небольшом числе случаев болезнь легких протекала легче после двусторонней нефрэктомии.

Вторичный гемосидероз. Заболевания сердца, вызывающие постоянное повышение давления в легочных капиллярах, например митральный стеноз, могут приводить к внутрилегочным кровотечениям и вторичному гемосидерозу, клинические проявления которого встречаются и при коллагенозах. Иногда изменения сосудов при полиартериите вначале появляются только в легких. Другие заболевания, например, ревматоидный артрит, могут также обусловить гемосидероз из-за развития генерализованного диффузного васкулита. У небольшого числа больных с анафилактической или тромбоцитопенической пурпурой гемосидероз был обусловлен внутрилегочным кровотечением.

Список литературы

- Beckerman R. C., Taussig L. M., Pinnas J. L.* Familial idiopathic hemosiderosis. — *Am. J. Dis. Child.*, 1979, 133:609.
- Boat T. F., Polmar S. H., Whitman V. et al.* Hyperreactivity to cow milk in young children with pulmonary hemosiderosis and cor pulmonale secondary to nasopharyngeal obstruction. — *J. Pediatr.*, 1973, 87:23.
- Case records of the Massachusetts General Hospital (case 30—1979).* — *N. Engl. J. Med.*, 1979, 301:201.
- Gilman P. A., Zinkham W. H.* Severe idiopathic pulmonary hemosiderosis in the absence of clinical or radiologic evidence of pulmonary disease. — *J. Pediatr.*, 1969, 75:118.
- Heiner D. C., Sears J. W., Kniker W. T.* Multiple precipitins to cow's milk in chronic respiratory disease. A syndrome including poor growth, gastrointestinal symptoms, evidence of allergy, iron deficiency anemia and pulmonary hemosiderosis. — *A. J. Dis. Child.*, 1962, 103:634.

10.38 БЕЛКОВАЯ ДИСТРОФИЯ ЛЕГКИХ

Заболевание редко встречается у детей, этиология его неизвестна. В некоторых семьях иногда рождаются два больных ребенка, на основании чего можно думать о роли генетических факторов.

Клинические проявления. Вначале обычно появляются кашель и одышка. Примерно у $\frac{1}{3}$ больных повышается температура тела. В большинстве случаев клинические проявления зависят от гипоксии и состоят в повышении утомляемости, слабости, уменьшении массы тела и развитии цианоза. Физикальные признаки незначительны при нерезко выраженной гипоксии; изменения на рентгенограмме легких характерны и состоят в появлении нежных диф-

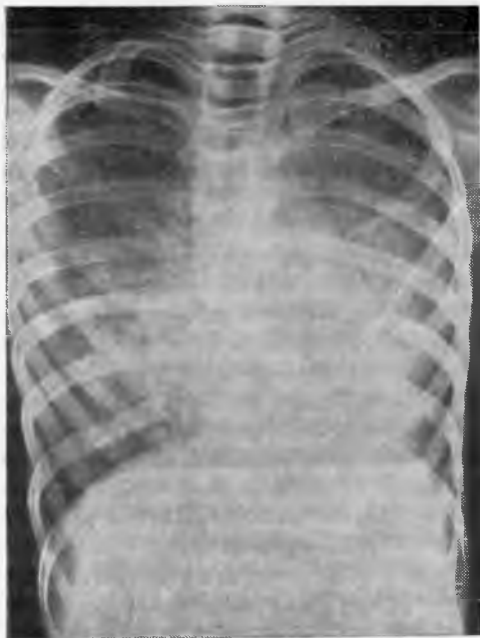

Рис. 10—12. Рентгенограмма грудной клетки, выполненная в заднепередней проекции, при белковой дистрофии легких. Виден диффузный альвеолярный инфильтрат.

лительных клеток. В альвеолах прогрессирует накопление аморфного белково-жирового комплекса. Неизвестно, накапливается он в результате ускоренного поступления из сыворотки или нарушения процессов клиренса. На срезах ткани видны альвеолы, растянутые жидким зернистым эозинофильным содержимым, положительно окрашивающимся реактивом Шиффа.

Разнообразные иммунодефицитные состояния, в том числе аплазия вилочковой железы, были выявлены у некоторых детей, страдающих этим заболеванием. Неудивительно поэтому, что оно может осложняться грибковой или бактериальной инфекцией.

Эффективных методов лечения не существует. Кортикостероиды не изменяют упорного прогрессирующего течения заболевания. Сообщалось об эффективности N-ацетилцистеина или протеолитических ферментов, но основу лечения должен составлять повторный лаваж легких с целью очистки альвеол. По мере усовершенствования техники, в том числе использование фиброоптического бронхоскопа, эту процедуру стало возможно проводить без анестезии; при этом часто наступает преходящее резкое улучшение состояния больного. Повторное накопление содержимого в альвеолах требует проведения серии процедур. Инфекция играет относительно небольшую роль в развертывании симптоматики, и антибиоти-

фузных инфильтратов, исходящих из корня легких к периферии, часто в виде бабочки (рис. 10—12). У некоторых больных инфильтраты распространяются на нижние доли, в то время как у других вначале определяются узловатые уплотнения, переходящие в уплотнение всей доли. Легочные функциональные пробы снижены, выражена гипоксемия обычно на фоне неизмененного напряжения CO_2 .

Диагноз белковой дистрофии должен быть подтвержден результатами биопсии легкого, несмотря на то что о ней может свидетельствовать мокрота, в которой определяется большое количество ШИК-положительного материала в некоторых случаях с небольшим числом воспа-

ки служат частью консервативного лечения. Выживаемость больных значительно увеличилась после введения в практику новой техники бронхоскопии. При взрослом типе белковой дистрофии легких прогноз более благоприятен.

Список литературы

- Bell D. Y., Hook G. E. R.* Pulmonary Alveolar proteinosis: Analysis of airway and alveolar proteins. — *Am. Rev. Resp.*, 1979, 119:979.
Mazyck E. M., Bonner J. T., Herd H. M. et al. Pulmonary lavage for childhood pulmonary alveolar proteinosis. — *J. Pediatr.*, 1972, 80:839.
Rosen S. H., Castelman B., Liebow A. A. Pulmonary alveolar proteinosis. — *N. Engl. J. Med.*, 1958, 258:1123.
Wilkinson R. H., Blanc W. A., Hagstrom J. W. C. Pulmonary alveolar proteinosis in three infants. — *Pediatrics*, 1968, 41:510.

10.39 ИДИОПАТИЧЕСКИЙ ДИФFUЗНЫЙ ИНТЕРСТИЦИАЛЬНЫЙ ПНЕВМОСКЛЕРОЗ (СИНДРОМ ХАММЕНА—РИЧА)

Этим редко встречающимся хроническим, обычно заканчивающимся смертью, заболеванием неизвестной природы обычно страдают взрослые, но иногда и дети грудного и раннего возраста. Данные, полученные *in vitro*, позволяют предположить иммунологическую основу болезни. Клиническая картина характеризуется прогрессирующей легочной недостаточностью в результате фибрирования ткани и альвеолярно-капиллярного блока. Начинается заболевание обычно постепенно, причем самой первой появляется одышка, вначале только при физической нагрузке, а позднее и в состоянии покоя. Больного часто беспокоит сухой кашель, иногда он может сопровождаться отделением мокроты с примесью крови. Температура тела обычно не повышается. По мере прогрессирования болезни теряется аппетит, масса тела уменьшается, повышается утомляемость и, наконец, присоединяются цианоз, пальцы в виде барабанных палочек, легочное сердце и признаки недостаточности правого сердца. Обычно изменений в легких при аускультации не выявляют, но иногда можно выслушать влажные хрипы. Большинство детей умирают от недостаточности дыхания, развившейся во время одной из часто присоединяющихся легочных инфекций. На серийно изготовленных рентгенограммах можно видеть увеличивающиеся испещренные очаги зернистого или сетчатого вида или мелкие узелковые уплотнения. Может наступить гипоксемия, усиливающаяся при физической нагрузке. Сопротивление дыхательных путей не увеличивается, а жизненная емкость легких, растяжимость и диффузионная способность снижаются.

Патоморфологические изменения в легких разнообразны. В раннюю стадию фиброз, как правило, отсутствует, но стенки альвеол, альвеолярные ходы и перибронхиальная ткань инфильтрированы лимфоцитами, плазматическими клетками и иногда эозинофилами. Эти изменения обычно прогрессируют до обширной диффузной пролиферации фиброзной ткани по всей доле легкого, что связано с организацией внутриальвеолярного экссудата.

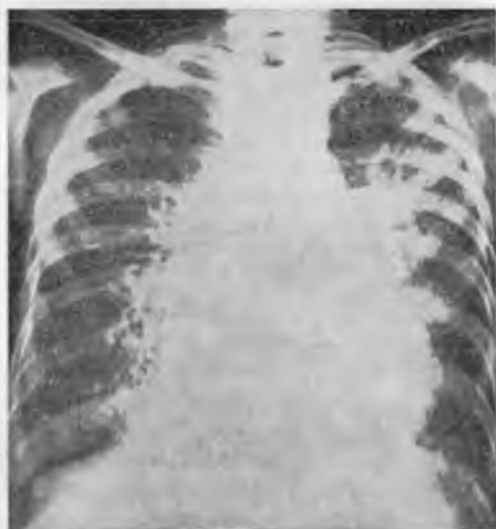

Рис. 10—13. Рентгенограмма грудной клетки мальчика в возрасте 7 лет, страдающего легочным альвеолярным микролитиазом (из: Clark R. B., III Johnson F. C. Pediatrics, 1961, 28:650).

Кортикостероиды способствуют некоторому симптоматическому улучшению состояния, но не приостанавливают развития болезни и не повышают функции легких. Другие виды лечения также оказываются симптоматическими. У некоторых взрослых больных были эффективны иммунодепрессивные средства.

Список литературы

- Bradley C. A. Diffuse interstitial fibrosis of the lungs in children. — J. Pediatr., 1956, 48:2422.
- Brown C. H., Turner-Warwick M. The treatment of cryptogenic fibrosing alveolitis with immunosuppressant drugs. — Quart. J. Med., 1971, 40:289.
- Ivemark B. I., Wallgren C. G. Diffuse interstitial pulmonary fibrosis (Hamman-Rich syndrome) in an infant. Report of a case with histologic and respiratory studies. — Acta Paediatr. 1962, 51 (Suppl. 135):97.
- Kravis T. C., Ahmed A., Brown T. E. et al. Pathogenic mechanisms in pulmonary fibrosis. — J. Clin. Invest., 1976, 58:1223.
- Rubin E. H., Lubliner R. The Hamman-Rich syndrome: Review of the literature and analysis of 15 cases. — Medicine, 1957, 36:397.

10.40 МИКРОЛИТИАЗ ЛЕГОЧНЫЙ АЛЬВЕОЛЯРНЫЙ

Это редко встречающееся заболевание неизвестной этиологии часто начинается в детском возрасте, но клинические проявления его могут появиться значительно позднее. Оно характеризуется обширными диссеминированными внутриальвеолярными кальцификатами на рентгенограмме (рис. 10—13) и нередко распознается при рентгенографии грудной клетки, проводимой по поводу другого заболевания и при еще недостаточно развившейся симптоматике. Для окончательного диагноза требуется биопсия легкого.

Случаи семейного заболевания свидетельствуют о генетической природе его, однако специфические нарушения метаболизма выявлены не были. Уровень кальция и фосфора в сыворотке больных находится в пределах нормы. Доступных методов лечения не существует, и больные в конце концов умирают в среднем возрасте в связи с медленно прогрессирующей сердечно-легочной недостаточностью часто на фоне суперинфекции. После выявления заболевания необходимо провести рентгенографическое обследование легких у других членов семьи, а родителям следует объяснить, что в будущем у них могут родиться дети, у которых также может развиться это заболевание. Детей, больных легочным микролитиазом, требуется немедленно начать лечить по поводу респираторных инфекций, их следует предупредить об опасности курения и контакта с промышленными газами. Им необходимо ввести противокоревую и противокклюшную вакцину, а противогриппозную следует вводить ежегодно.

Список литературы

- Caffrey P. R., Altman R. S.* Pulmonary alveolar microlithiasis occurring in premature twins. — *J. Pediatr.*, 1965, 66:758.
Kino T., Kohara Y., Tsuji S. Pulmonary alveolar microlithiasis. A report in two young sisters. — *Am. Rev. Resp. Dis.*, 1972, 105:105.
Saputo V., Zocchi M., Mancoso M. et al. Pulmonary alveolar microlithiasis. — *Helv. Paediat. Acta*, 1979, 34:245.

10.41 АТЕЛЕКТАЗ

Врожденный ателектаз и болезнь гиалиновых мембран см. в разделе 7.33 и 7.34.

Приобретенный. Этиология. Ателектаз, неполное расправление или спадение воздухоносной ткани легкого, встречается относительно часто у грудных и маленьких детей. Спадение может быть обусловлено любым фактором, вызывающим полное прекращение поступления воздуха в альвеолярные мешочки и действующим в течение достаточно длительного времени, что позволяет воздуху, находящемуся в них, абсорбироваться кровью. В целом эти причины можно разделить на 3 группы: 1) давление извне непосредственно на легочную паренхиму или бронхи (или бронхиолы); 2) закупорка бронха или бронхиол; 3) любой фактор, ответственный за продолжительное снижение амплитуды дыхательных движений или паралич дыхания. Способствовать развитию ателектаза могут сужение бронха и увеличение секреции в нем, обусловленные аллергией или другими причинами, в том числе эмболией и травмой грудной клетки. Ателектаз может развиваться при образовании экссудата, что наблюдают у больных муковисцидозом.

Ателектаз, обусловленный давлением извне. Внешние факторы могут воздействовать по одному из двух путей: 1) непосредственное препятствие расправлению легкого (выпот в плевральную полость, пневмоторакс, опухоль в полости грудной клетки, диафраг-

мальная грыжа); 2) сдавление бронха, при котором прекращается поступление воздуха в легкое (увеличенный лимфатический узел, опухоли, увеличенное в размере сердце).

Ателектаз, обусловленный закупоркой бронха или бронхиол (см. также раздел 10.52). Полная непроходимость бронха может наступить при попадании инородного тела, разрастании опухоли, гранулематозной ткани (например, при туберкулезе) или образовании секрета (в том числе слизистых пробок), что встречается при муковисцидозе, бронхоэктатической болезни, абсцессе, аллергических состояниях, хроническом бронхите или остром ларинготрахеите.

Закупорка одной бронхиолы или более может быть обусловлена любым из перечисленных факторов, но обширная обструкция чаще развивается при бронхиолите, интерстициальном пневмоните и бронхиальной астме. Начальным проявлением закупорки бронхиол служит генерализованное переполнение легкого воздухом; по мере прогрессирования процесса некоторые из бронхиол становятся полностью непроходимыми и тогда появляются рассеянные небольшого размера участки ателектазов и эмфизема. Пятнистые ателектазы относительно часты при бронхиолитах или астме, и, вероятно, всегда развиваются при выраженных хронических диффузных инфекциях, таких, как легочная инфекция в сочетании с муковисцидозом.

Ателектаз, обусловленный снижением амплитуды дыхательных движений легких или параличом дыхательных мышц. Ателектаз может быть обусловлен: 1) нарушением подвижности грудной клетки (нервно-мышечные аномалии, например при церебральном параличе, полиомиелите, атрофии мышц спины, *myasthenia gravis*, костных деформациях, вызванных рахитом, сколиозом, кифозом, склеродермией, тугой гипсовой или хирургической повязкой; 2) неполноценными движениями диафрагмы (паралич диафрагмального нерва, повышенное внутрибрюшное давление) или 3) произвольной задержкой дыхания при болях после операций.

Патоморфология. В области ателектаза отсутствует воздух, в ней отмечаются признаки застоя, она темно-красного цвета, плотной консистенции и сдавлена прилежащим интактным или эмфизематозным легким. При вовлечении в процесс одной доли или более наступает компенсаторное переполнение воздухом здоровых участков легочной ткани.

Клинические проявления. Симптомы варьируют в зависимости от причины и распространенности ателектаза. Небольшие участки, по-видимому, не обуславливают отсутствия симптоматики. При распространении процесса на большую область легкого, особенно если ателектаз развивается внезапно, появляются одышка с частым поверхностным дыханием, тахикардия и нередко цианоз. После восстановления проходимости дыхательных путей симптоматика быстро исчезает. Ателектаз даже всей доли может не сопровождаться изменениями перкуторных признаков, поскольку происходит компенсаторное расширение прилежащих тканей

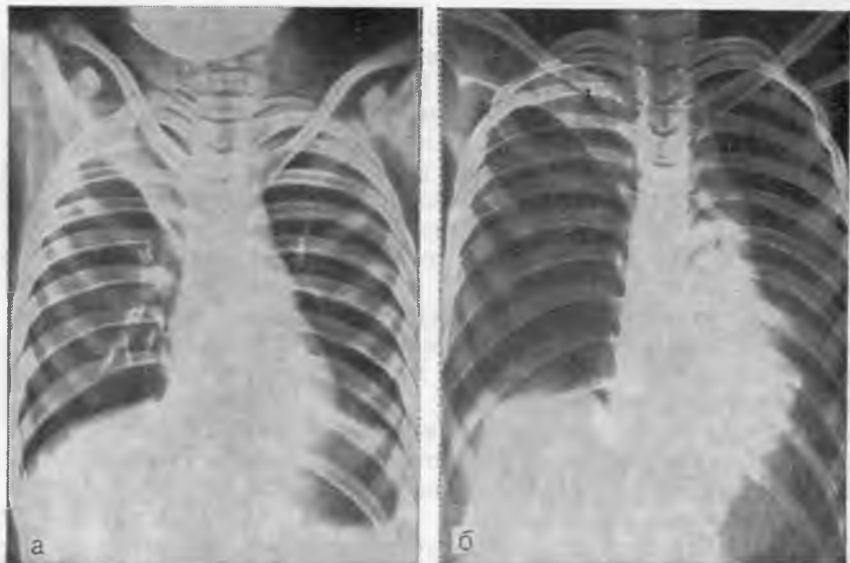


Рис. 10—14. Рентгенограмма грудной клетки ребенка с послеоперационным ателектазом легких.

Правая верхняя и левая нижняя доли спавшиеся (а). Ателектаз левой нижней доли виден на рентгенограмме, выполненной при большей разрешающей способности рентгеновских лучей (б). Разрешение ателектаза произошло спонтанно.

легкого. Шум дыхания и голосовое дрожание могут быть снижены или отсутствовать над обширными участками ателектаза.

Диагноз. Диагноз обычно устанавливают на основании рентгенографических данных (рис. 10—14). Небольшие участки могут быть неотличимы от уплотнений, характерных для пневмонии, но ателектаз, распространяющийся на несколько долек, обычно распознается по сморщиванию легочной ткани в этой области. При распространении его на одну долю или несколько рентгенографически определяется массивный коллапс. Бронхоскопическое обследование позволяет выявить спавшийся главный бронх, если обструкция произошла на уровне слияния его с трахеей, и причину развившейся непроходимости.

Прогноз. При спонтанном разрешении обструкции или медицинской коррекции ее признаки ателектаза обычно исчезают, если не присоединяется вторичная инфекция. Ателектатический участок особенно чувствителен к ней вследствие нарушения мукоцилиарного клиренса и отсутствия мокроты. Длительный процесс часто осложняется бронхоэктазами и реже — абсцессом легкого.

Лечение. Показано срочное бронхоскопическое обследование, если ателектаз обусловлен инородным телом или любой другой причиной, вызывающей обструкцию бронха, которую можно устранить. Оно показано и при ограниченном участке ателектаза, не разрешающемся в течение нескольких недель. Обычно рекомен-

дуются отсасывание содержимого бронха; иногда при этом удаляются слизистые пробки, что приводит к быстрому расправлению вовлеченных участков легкого. Если анатомические основы ателектаза не определяются и невозможно получить содержимое бронхов путем отсасывания, вводят небольшое количество изотонического раствора хлорида натрия, после чего получают секрет для бактериологического и, возможно, цитологического исследования. Эффективны частое изменение положения ребенка и глубокое дыхание его. Кислородотерапия показана при одышке. Морфин и атропин противопоказаны.

Если бронхоскопия была безуспешной или сопровождалась лишь частичным улучшением состояния больного, рекомендуются постуральный дренаж и иногда лечение антибиотиками. В некоторых случаях, например, при бронхиальной астме, препараты, снимающие спазм бронхов и, возможно, кортикостеронды могут способствовать ускорению разрешения ателектаза. Рекомендуются также дыхание при перемежающемся положительном давлении, стимулирующая инспирометрия, а также вдвухание воздуха во флаконы, хотя пока остается не установленным, насколько эти методы эффективны. Может потребоваться повторная бронхоскопия. Постуральный дренаж следует продолжить в домашних условиях. Лобэктомия не рекомендуется до тех пор, пока не появится угроза хронической инфекции оставшегося легкого, не будут выявлены бронхоэктазы или не разовьются общие симптомы, например стойкая потеря аппетита или истощение. Иногда происходит полное фиброзирование ателектатического участка; в этом случае нет необходимости в дальнейшем лечении.

Массивный ателектаз. Спадение одного легкого или обоих чаще происходит в результате операций, но иногда бывает обусловлено и другими причинами, например травмой, бронхиальной астмой, пневмонией, напряженным пневмотораксом, аспирацией инородных тел как твердых достаточно большого размера, способных перекрыть ствол основного бронха, так и жидкостей (вода или кровь) или параличом, например при дифтерии или полиомиелите. Массивный ателектаз обычно развивается под влиянием сочетающихся факторов: неподвижности диафрагмы и дыхательных мышц или снижении их подвижности, непроходимости бронхиального ствола и утраты кашлевого рефлекса.

Клинические проявления. В качестве послеоперационных осложнений он начинается обычно в пределах 24 ч после операции, но иногда может пройти несколько дней до появления одышки, цианоза и тахикардии. Ребенок находится в крайне возбужденном состоянии, возможны явления протрации, а дети более старшего возраста жалуются на боль в груди. Температура тела может повышаться до 39,5—40 °С.

Физикальные признаки типичны. На стороне поражения грудная клетка уплощена, снижается амплитуда ее движений, притупляется перкуторный звук, дыхание поверхностное или отсутствует, голосовое дрожание не определяется. В процесс чаще вовлекаются

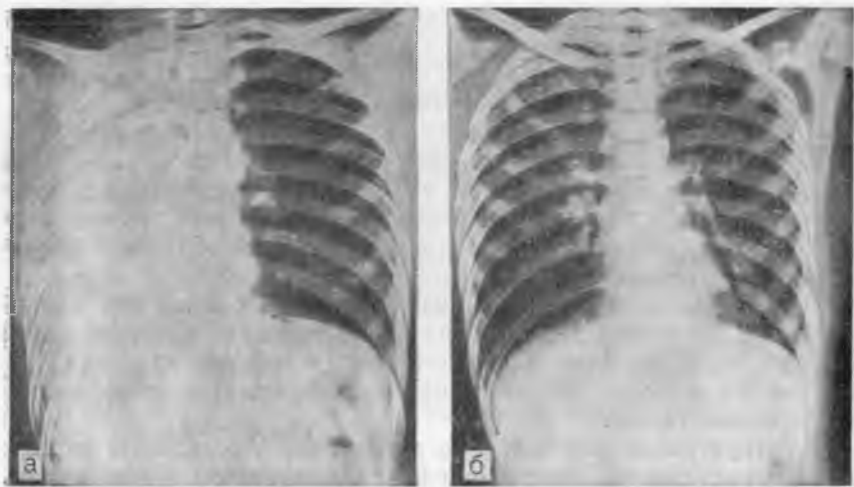


Рис. 10—15. Рентгенограмма грудной клетки больного астмой. Массивный ателектаз правого легкого (а) и нормализация его аэрации после удаления слизистой пробки из правого бронха первого порядка (б). Сердце и другие структуры средостения при ателектазе смещаются вправо.

нижние доли. Сердце и средостение смещаются в больную сторону. Рентгенографически определяются спадение легкого, высоко расположенная диафрагма, сужение межреберных промежутков и смещение в сторону поражения структур средостения и сердца (рис. 10—15).

Прогноз. Двустороннее массивное спадение легких обычно быстро заканчивается смертью, хотя ребенка можно спасти с помощью срочного удаления инородных масс во время бронхоскопии и искусственного дыхания. При одностороннем процессе прогноз, как правило, благоприятный.

Профилактика. Меры профилактики играют чрезвычайно важную роль. Частота случаев послеоперационного ателектаза может быть значительно уменьшена при адекватной вентиляции во время анестезии. После операции необходимо часто менять положение ребенка в кровати, своевременно удалять скопившийся секрет из полости рта и глотки; по выходе ребенка из наркоза его следует заставить дышать глубже. Не рекомендуется бинтовать туго грудную клетку и область живота.

Лечение. При двустороннем ателектазе требуется срочно аспирировать содержимое бронхов с помощью бронхоскопа, при одностороннем ребенка укладывают на здоровую сторону. При этом форсированный кашель и плач могут оказать помощь подобно тому, что происходит при вентиляции под положительным давлением. При безуспешности этих мероприятий прибегают к аспирации с помощью бронхоскопа.

Рецидивы нередки, поэтому ребенок должен находиться под постоянным наблюдением.

10.42 ЭМФИЗЕМА И ПЕРЕПОЛНЕНИЕ ЛЕГКОГО ВОЗДУХОМ

Эмфизема легкого представляет собой растяжение легочной ткани с необратимым разрывом альвеол. Она может быть генерализованной или ограниченной и захватывает часть легкого или целое легкое. Переполнение его воздухом — это обратимое растяжение без разрыва альвеол.

Компенсаторное переполение может быть острым или хроническим. Оно встречается нормально в функционирующей ткани легкого, когда большая порция его оказывается частично или полностью без воздуха, например, при пневмонии, ателектазе, эмпиеме и пневмотораксе.

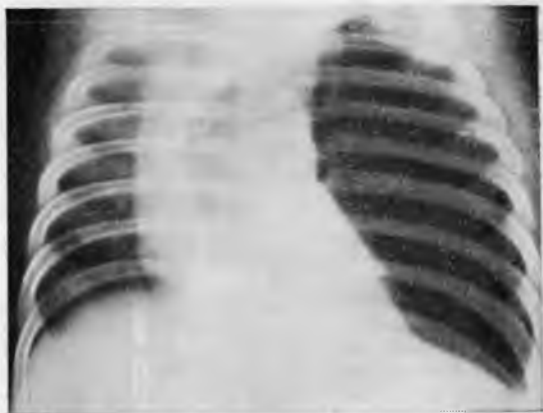Обструктивное переполение происходит в результате частичной непроходимости бронха или бронхиолы, когда воздух труднее выходит из альвеол, нежели поступает в них; в этом случае воздух постепенно накапливается дистальнее участка закупорки по типу так называемой обструкции в виде обходного, или контролирующего, клапана. Такая обструкция может быть внутри- или внебронхиальной (см. раздел 10.5 и 10.52).

Ограниченное переполение легкого воздухом. Если при обструкции по типу обходного клапана частично перекрывается ствол основного бронха, воздухом переполяется вся доля легкого, при непроходимости вторичного бронха поражаются отдельные дольки. Локализованная обструкция, которая может привести к переполению воздухом легочной ткани, обуславливается инородными телами и вызванной ими воспалительной реакцией, туберкулезом бронхов или трахеобронхиальных лимфатических узлов, опухолями бронхов или средостения. Над вовлеченной в процесс частью или всей долей определяются звонкий перкуторный звук и ослабленное дыхание. Растянутое легкое может выдаваться через средостение в контралатеральную половину грудной клетки. При флюороסקопии можно видеть, что во время выдоха перерастянутая часть легкого не уменьшается в размере, а сердце и средостение смещаются в противоположную сторону.

Односторонняя повышенная прозрачность легкого может сопровождать целый ряд заболеваний сердца и легких у детей, а в некоторых случаях встречается у лиц, у которых отсутствуют явные признаки предрасполагающих активных заболеваний. Более чем у половины детей этот феномен развился после однократно или многократно перенесенной пневмонии; у некоторых из них был повышен титр к аденовирусам. У больных могут определяться признаки или симптомы пневмонии, но иногда повышение прозрачности легкого выявляют при рентгенографическом исследовании органов грудной клетки, проведенном по другой причине. У небольшого числа детей вначале появлялось кровохарканье. Физикальные признаки могут включать в себя повышение звонко-

Рис. 10—16. Рентгенограмма грудной клетки ребенка с врожденной эмфиземой левой верхней доли.

Заметно смещение эмфизематозной доли в сторону левой нижней и, как результат, смещение средостения вправо.



сти перкуторного звука и ослабление дыхания над пораженной областью. Рентгенография грудной клетки позволяет выявить повышенную прозрачность и небольшой размер одного легкого со смещением средостения в сторону более измененного органа. У некоторых больных средостение смещается при выдохе в противоположную сторону. При бронхографии могут быть выявлены бронхоэктазы. Значительно снижается перфузия легкого. В некоторых случаях ранее на рентгенограммах у детей не выявлялись патологические изменения или же выявлялись признаки острой пневмонии; это свидетельствует о том, что повышенная прозрачность легкого относится к приобретенным заболеваниям. Специфических методов лечения не существует, с течением времени симптомы могут стать менее выраженными.

Врожденная обструктивная долевая эмфизема может приводить к тяжелому нарушению дыхания у грудных детей. Симптоматика, как правило, появляется в неонатальном периоде, но у 5% детей заболевание может развиваться в возрасте 5—6 мес. В некоторых случаях диагностировать его удастся только у школьников или в более позднем возрасте. В процесс может вовлекаться часть доли, но, как правило, страдает вся (чаще верхняя левая) доля. В некоторых случаях обструкцию трудно установить, но считают, что она обусловлена механизмами, действующими по типу контролирующего клапана. Ее связывают с нарушенной или повышенной податливостью бронхиального хряща, образованием складок в слизистой оболочке, создающих клапанную обструкцию, со стенозом бронхов и сдавлением извне измененными сосудами или опухолью. На рентгенограмме часто видны прозрачная доля и смещение средостения. Значительно растянутое эмфизематозное легкое сдавливает здоровое, которое занимает средостение (рис. 10—16). При появлении цианоза и тяжелых расстройств дыхания по жизненным показаниям требуется иссечение доли легкого. Однако у некоторых больных оказывается эффективной лекарственная терапия.

Переполнение воздухом всех трех долей правого легкого было

вызвано аномальным расположением левой легочной артерии, частично сдавливающей правый главный бронх. У большого числа новорожденных переполнение воздухом доли легкого происходило на фоне лечения их по поводу болезни гиалиновых мембран с использованием вспомогательной вентиляции; это свидетельствует о том, что патология относится к приобретенным заболеваниям. Лечение больного, иногда с использованием избирательной интубации, в некоторых случаях сопровождается эффектом и позволяет избежать лобэктомии.

Список литературы

- Cumming G. R., Macpherson R. I., Chernick V.* Unilateral hyperlucent lung syndrome in children. — *J. Pediatr.*, 1971, 78:250.
- Dickman G. L., Short B. L., Krauss D. R.* Selective bronchial intubation in the management of unilateral pulmonary interstitial emphysema. — *Am. J. Dis. Child.*, 1977, 131:365.
- Eigen H., Lemen R. J., Waring W. W.* Congenital lobar emphysema: Longterm evaluation of surgically and conservatively treated children. — *Am. Rev. Resp. Dis.*, 1976, 116:823.
- Guzowski J., Duvall A.* Swyer-James syndrome: A cause of hyperlucent lung. — *Ann. Otol. Rhinol. Laryngol.*, 1975, 84:657.
- McBride J. T., Wohl M. E. B., Strieder D. et al.* Lung growth and airway function after lobectomy in infancy for congenital lobar emphysema. — *J. Clin. Invest.*, 1980, 66:962.
- Shannon D. C., Todres I. D., Moylan F. M. B.* Infantile lobar hyperinflation: Expectant treatment. — *Pediatrics*, 1977, 59:1012.

Генерализованное переполнение легкого воздухом

Острое переполнение легкого воздухом зависит от обширности вовлечения в процесс бронхиол и обратимо. Оно более характерно для грудных детей и может быть вторичным при некоторых клинических состояниях, в том числе при инфекции дыхательных путей на фоне кистозного фиброза поджелудочной железы, остром бронхолите, интерстициальном пневмоните, атипических формах острого ларинготрахеобронхита, аспирации порошка цинковой соли стеариновой кислоты, хроническом пассивном застое крови вследствие врожденных болезней сердца и милиарном туберкулезе. Астма служит относительно часто причинным фактором у старших детей, но не у детей грудного возраста.

Патоморфология. При хроническом переполнении легкого воздухом происходит разрыв большого числа альвеол, в результате чего образуются растянутые мешочки. Вследствие разрыва альвеол воздух может поступать в межтканевую ткань (интерстициальная эмфизема), что приводит к пневмомедиастинуму и пневмотораксу (см. разд. 7.38).

Клинические проявления. Генерализованное обструктивное переполнение легкого воздухом характеризуется экспираторным типом одышки. Вследствие относительно более выраженного затруднения при выдохе, чем при вдохе, легкие значительно растягиваются воздухом, и грудная клетка во время выдоха остается рас-

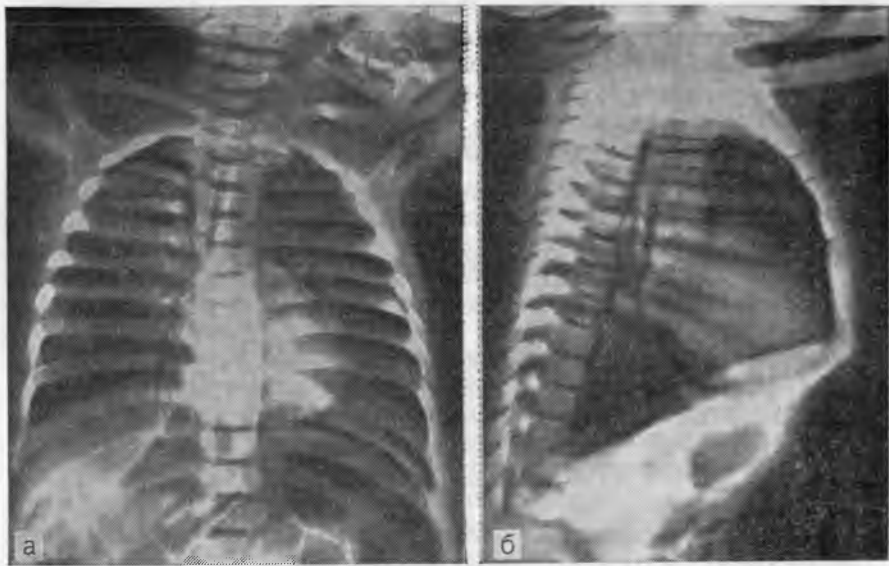


Рис. 10—17. Рентгенограмма грудной клетки ребенка, страдающего распространенной обструкционной эмфиземой легких (повышенная прозрачность легочных полей), выполненная в дорсальной проекции в фазы вдоха и выдоха.

Заметно относительно недостаточное опорожнение легкого в фазе выдоха. Обструкция в левом легком выражена меньше, чем в правом (оно полнее опорожняется в фазе выдоха; а). Это различие не определяется по слабо движущейся во время дыхания диафрагме, но оно очевидно, судя по рисунку верхней части левой половины грудной клетки (б).

ширенной. Увеличенная скорость дыхания и сниженная экскурсия грудной клетки при дыхании обусловлены переполнением альвеол воздухом и неспособностью их к достаточному опорожнению вследствие сужения просвета бронхиол. Недостаток воздуха приводит к усилению дыхательных движений и активности вспомогательных дыхательных мышц, что проявляется втяжениями в надгрудинной выемке, надключичных областях, по нижней границе грудной клетки и в межреберных промежутках. Перерастянутая грудная клетка во время выдоха вряд ли уменьшается в размере в противоположность уплощенной на вдохе и выдохе при сужении гортани. В отличие от последнего при переполнении воздухом легких отсутствует осиплость голоса или стридор. В тяжелых случаях как правило, появляется цианоз. Перкуторный звук усилен, фаза вдоха обычно менее выражена, чем фаза выдоха, более растянута и грубая. Могут прослушиваться мелко- и среднепузырчатые хрипы.

Большую помощь в диагностике оказывают рентгенографические и флюороскопические исследования. Оба купола диафрагмы расположены низко и уплощены, межреберные промежутки расширены, легочные поля прозрачны (рис. 10—17). Подвижность

диафрагмы ограничена, что особенно четко выявляется при флюороскопическом исследовании. При выдохе купол диафрагмы не достигает верхнего предела нормы, а экскурсия ее (расположенной низко и уплощенной у тяжелобольного) едва определяется. Воздух еще более задерживается в легких на выдохе и за счет парадоксального увеличения горизонтального диаметра грудной клетки во время этой фазы дыхания.

Буллезная и подкожная эмфизема

Буллезные эмфизематозные кисты (пневматоцеле) образуются в результате перерастяжения и разрыва альвеол во время родов или вскоре после них, а также после перенесенной пневмонии или других инфекций. Их выявляли у больных туберкулезом, леченных специфическими антибактериальными средствами. Эмфизематозные участки образуются, вероятно, вследствие разрыва растянутых альвеол, что приводит к формированию одиночных или многокамерных полостей. Кисты могут быть большого размера (см. рис. 10—10). В них может содержаться некоторое количество жидкости, и на рентгенограмме в этом случае определяются уровни воздух — жидкость. Их следует дифференцировать от легочных абсцессов. Нередко кисты исчезают спонтанно в течение нескольких месяцев, но иногда могут существовать более года.

Обычно почти никогда не возникает необходимости в проведении больному аспирации или хирургическом вмешательстве, если отсутствуют выраженные нарушения функции сердечно-легочной системы.

Подкожная эмфизема встречается при попадании свободного воздуха в подкожную клетчатку. Она может осложнить перелом глазничной впадины, когда свободный воздух начинает выходить из придаточных пазух носа. В области грудной клетки и шеи она может развиться после трахеотомии, образования глубоких язв в глотке, при ранах пищевода или любых перфорирующих повреждениях гортани или трахеи. В некоторых случаях эмфизема осложняет торакоцентез, астму или операции на органах брюшной полости. Воздух может образовываться в подкожной клетчатке и под воздействием микроорганизмов.

Процесс обычно самоограничивающийся и при нем не требуется специального лечения. Разрешается он в результате всасывания воздуха из подкожной клетчатки после прекращения его поступления в нее. В редких случаях при сдавлении трахеи воздухом, находящимся в окружающих мягких тканях, требуется хирургическое вмешательство.

Список литературы

Caffey J. Pediatric X-Ray Diagnosis. — Ed. 4. — Chicago: Year Book Medical Publishers, 1961.

- Kress M. B., Finklestein A. H.* Giant bullous emphysema occurring in tuberculosis in childhood. — *Pediatrics*, 1962, 30:269.
- Nelson W. E., Smith L. W.* Generalized obstructive emphysema in infants. — *J. Pediatr.*, 1945, 26:36.

Дефицит α_1 -антитрипсина и эмфизема

Гомозиготная недостаточность α_1 -антитрипсина, характеризующаяся ранним развитием панацинозной эмфиземы, редко служит причиной заболеваний легких у детей. Как полагают, α_1 -антитрипсин и другие сывороточные антипротеазы играют важную роль в инактивации протеолитических ферментов, высвобождающихся из погибших бактерий или лейкоцитов в легких. Дефицит антипротеаз приводит к накоплению протеолитических ферментов, разрушающих легочную ткань, в результате чего развивается эмфизема. Тип и концентрация α_1 -антитрипсина наследуются как серии кодоминантных аллелей; предполагаемый генотип передается как пи-тип. Здоровые лица относятся к пи-типу MM. Тип ZZ и в меньшей степени другие патологические пи-типы, например SZ, были связаны с ранним развитием эмфиземы и характерной формой детского цирроза (см. раздел 12.101). Не подтверждены данные о том, что лица с пи-типом MZ также относятся к группе высокого риска развития хронической болезни легких; если же последняя связана с пи-типом MZ, по-видимому, она протекает легче.

Концентрация протеаз (например, эластазы) в лейкоцитах больного может служить важным фактором в определении тяжести клинических проявлений болезни легких при данном уровне α_1 -антитрипсина.

У большинства лиц, относящихся к пи-типу ZZ, выявлялись незначительные признаки заболевания легких в детском возрасте или они отсутствовали. У небольшого числа больных хроническое легочное заболевание (в том числе одышка, свистящее дыхание и кашель) проявлялось очень рано, а при биопсии легкого была диагностирована панацинозная эмфизема. При физикальном обследовании могут быть выявлены нарушение роста, увеличение переднезаднего диаметра грудной клетки с усилением перкуторного звука, хрипы при активной инфекции и пальцы в виде барабанных палочек. При выраженной эмфиземе печень и селезенка смещаются вниз, что легко определяется при пальпации. На рентгенограмме грудной клетки отмечается переполнение легкого воздухом и низкое стояние диафрагмы. Ингибирующая способность трипсина сыворотки снижена, а при иммунологическом исследовании выявляют низкий уровень α_1 -антитрипсина.

Специфических методов лечения не существует. Большое значение имеет любое усилие, направленное на максимальное снижение уровня протеаз в легком. Показано срочное введение антибиотиков при развитии инфекции, определенную роль может играть постуральный дренаж. Ежегодно ребенку следует вводить противогриппозную вакцину. Те же мероприятия, возможно, необходимо провести в отношении других членов семьи, оказавшихся пи-типа-

ми ZZ, если даже симптомы заболевания у них отсутствуют. Клиническое значение других пи-типов, особенно SZ и MZ, неизвестно, что кажется целесообразным проведение того же лечения. Все лица с низким уровнем сывороточных антипротеаз должны быть предупреждены о том, что случайное развитие у них эмфиземы может быть связано с факторами окружающей среды, в том числе с воздействием промышленных газов или сигаретного дыма.

Список литературы

- Dunand P., Cropp G. J. A., Middleton E., Jr. Severe obstructive lung disease in a 14 year old girl with alpha₁-antitrypsin deficiency. — J. Allergy Clin. Immun., 1976, 57:615.
- Hall W. J., Hyde R. W., Schwartz R. H. et al. Pulmonary abnormalities in intermediate alpha-1-antitrypsin deficiency. — J. Clin. Invest., 1976, 58:1069.
- Kidokoro Y., Kravis T. C., Moser K. M. et al. Relationship of leukocyte elastase concentration to severity of emphysema in homozygous alpha₁-antitrypsin deficient persons. — Am. Rev. Resp. Dis., 1977, 115:793.
- Moore J. O. Alpha₁-antitrypsin deficiency. — N. Engl. J. Med., 1978, 299:1045, 1099.
- Sveger T. Alpha₁-antitrypsin deficiency in early childhood. — Pediatrics, 1978, 62:22.

10.43 ОТЕК ЛЕГКОГО

Этиология. Отек легкого развивается вследствие трансудации жидкости из легочных капилляров в альвеолы и бронхиолы. Он обычно связан с циркуляторным или нейроциркуляторным коллапсом и соответственно представляет собой терминальную стадию многочисленных заболеваний. Несмотря на то что отек может варьировать по тяжести, даже легкие формы его относятся к угрожающим симптомам. Он часто служит признаком левожелудочковой недостаточности в результате повышения давления в легочных венозах или может быть связано с гиперволемией вследствие очень быстрого внутривенного введения большого объема жидкости. Отек легкого может развиваться при остром или хроническом нефрите и в редких случаях при легочной или другой инфекции с выраженной интоксикацией. Он может быть обусловлен отравлением такими веществами, как барбитураты, морфин, адреналин, алкоголь, вдыханием ядовитых газов, например светильного, аммония и двуокиси азота, или же поступлением в желудочно-кишечный тракт и последующей аспирацией из него высоколетучих углеводородов типа жидкости для зажигалок.

Клинические проявления. Начало варьирует, но в большинстве случаев он развивается остро. Ребенок часто жалуется на затрудненное дыхание или чувство стеснения или боли в груди. Его, как правило, беспокоит кашель иногда с пенистой с розоватым оттенком мокротой. Дыхание учащено, пульс частый и слабого наполнения. Ребенок обычно очень бледный, иногда отмечается цианотичность кожных покровов. При физикальном обследовании определяют притупление перкуторного звука над легкими, в нижних отделах

грудной клетки прослушиваются влажные пузырьчатые хрипы. На рентгенограмме легких виден диффузный прикорневой инфильтрат (по типу бабочки). Иногда процесс более выражен в одном легком. Если отек происходит на фоне другого легочного процесса (например, пневмококковая пневмония, левожелудочковая недостаточность при муковисцидозе), он может быть замаскирован клиническими и рентгенографическими признаками первичного заболевания.

Лечение. Лечение должно быть направлено на коррекцию первичного заболевания, обусловившего отек. Введение кислорода часто помогает снять боль в груди и при возможности должно осуществляться с помощью метода прерывистого положительного давления. Одышку часто удается купировать сульфатом морфина в дозе 0,15 мг/кг и кислородом. Препараты, снижающие образование секрета, и атропин неэффективны. При отеке, обусловленным избыточным парентеральным введением жидкостей или крови или сердечной недостаточностью, диуретики (например, фуросемид в дозе 1 мг/кг), препараты дигиталиса или бронходилататоры, наложение на конечности турникетов или надуваемой манжетки для измерения АД или кровоостановление могут спасти жизнь больного.

Высотный отек. Характерной чертой служит поражение молодых людей на высоте более 2700 м. В одном из обследований 29 лиц из 32 были в возрасте до 21 года и 14 — до 10 лет. Патогенез заболевания неизвестен. Кашель, прерывистое частое дыхание, рвота и боль в груди относятся к наиболее обычным симптомам, появляющимся в пределах нескольких часов пребывания на высоте. Заболевают не все лица и даже у пострадавшего эта симптоматика появляется не при каждом подъеме на высоту. На рентгенограмме легких видны двусторонние инфильтраты (пестрые легкие). Пострадавшему показано введение кислорода. Эффективность постельного режима, диуретических средств, антибиотиков и кортикостероидов полностью не подтверждена. Выздоровление наступает в течение 48 ч, и дальнейшее пребывание на высоте не сопровождается рецидивом симптоматики, однако она может рецидивировать при подъеме на высоту даже после короткого пребывания больного на более низком уровне.

Список литературы

Scoggin C. H., Hyers T. M., Reeves J. T. et al. High-altitude pulmonary edema in the children and young adults of Leadville. Colorado. — N. Engl. J. Med., 1977, 297:1269.

10.44 ЭМБОЛИЯ СОСУДОВ ЛЕГКОГО И ИНФАРКТ

Эмболия редко встречается у грудных детей и детей раннего возраста. Эмболы часто обусловлены тромбами в бедренных или тазовых венах и обычно представляют собой послеоперационное осложнение. В частности, хирургическое вмешательство по поводу

сколиоза может способствовать развитию тромбоза глубоких вен и эмболии сосудов легкого. Эмболия может быть результатом длительного ограничения подвижности или осложнять внутривенные инъекции. Тромбоз сосудов легкого может сопровождать серповидно-клеточную анемию; развившийся в дальнейшем инфаркт трудно отличить от пневмонии. Жировая эмболия чаще происходит при травмах костей; иногда она обусловлена некрозом костного мозга у больных серповидно-клеточной анемией. Множественные инфаркты легкого, вызванные мелкими эмболами, могут быть связаны с выраженным обезвоживанием при заболеваниях, сопровождающихся диареей, а также с синими пороками сердца, септическим эндокардитом, желудочковопредсердным шунтом, наложенным больным с гидроцефалией, и с длительными расстройствами питания.

Клинические проявления. Признаки заболевания часто расценивают как проявления пневмонии, и диагноз устанавливают обычно на аутопсии. Инфицированные эмболы могут вызывать множественные абсцессы легких.

Эмболия легочной артерии или ее крупных ветвей сопровождается характерной клинической картиной. У ребенка внезапно появляется боль в легких, обычно в за грудиной области, хотя она может быть связана с плеврой и иррадиировать в плечо. У него начинаются одышка, тахикардия, и присоединяются признаки коллапса. Несмотря на то что физикальные данные часто отсутствуют, при достаточно обширном инфаркте могут измениться перкуторный звук и появиться шум трения плевры. Дыхание может быть ослаблено или не проводится, могут прослушиваться влажные хрипы. В мокроте, иногда профузной, довольно часто содержится кровь. Уровень смертности высок, однако выздоровление может наступить даже при обширном инфаркте. Вторичная инфекция может сопровождаться образованием абсцесса.

Массивный, потенциально угрожающий жизни, тромбоз легочных сосудов может развиваться после бронхографии у больных серповидно-клеточной анемией, в связи с чем ее следует проводить в этих случаях с большой осторожностью или избегать этого вмешательства.

Постоянное отделение эмболов из желудочно-предсердных шунтов может привести к постепенному облитерированию сосудистого русла легких и развитию легочной гипертензии. Клиническая симптоматика при этом включает в себя акцент легочного компонента II тона сердца и развитие недостаточности клапанов легочной артерии и трехстворчатого. У тяжелобольных присоединяются непереносимость физических нагрузок и недостаточность правых отделов сердца, свидетельствующие о значительном нарушении функции легких. Серийно записанные ЭКГ, на которых выявляется усиление гипертрофии правого желудочка, могут служить ключом к ранней диагностике продолжающейся эмболии. Диагноз может быть подтвержден с помощью катетеризации правых отделов сердца и определения давления в легочной арте-

рии. При подозрении на постоянную эмболию шунт следует удалить.

Лечение. При эмболии крупных ветвей легочной артерии требуется срочное медицинское вмешательство. К первоочередным задачам относятся поддержание функции сердечно-сосудистой системы и предупреждение сосудистого коллапса и недостаточности функции легких с помощью средств, повышающих тонус сердечной мышцы, кислорода и вспомогательной вентиляции. После стабилизации состояния больного и установления диагноза усилия необходимо направить на предупреждение дальнейшего образования эмболов. Повторные эмболии у больных с тромбозом глубоких вен могут быть предупреждены немедленным введением антикоагулянтов, а именно гепарина, внутривенно продолжительно или прерывисто (50—100 ЕД/кг каждые 4 ч) с тем, чтобы поддерживать время свертывания крови на уровне в 2—2¹/₂ раза выше основного. Гепаринизация обычно продолжается путем хронического применения внутрь одного из препаратов кумаринового ряда (натриевая соль варфарина или бисгидроксикумарин). Антикоагулянты обычно отменяют через 6 мес.

Список литературы

- Bashour T. T., Lindsay J.* Hemoglobin S—C disease presenting as acute pneumonitis with pulmonary angiographic findings in two patients. — *Am. J. Med.*, 1975, 58:559.
- Bromberg P. A.* Pulmonary aspects of sickle cell anemia. — *Arch. Int. Med.* 1974, 133:652.
- Friedman S., Zita-Gozum C., Chatten J.* Pulmonary vascular changes complicating ventriculovascular shunting for hydrocephalus. — *J. Pediatr.*, 1964, 64: 305.
- Noonan J. A., Ehmke D. A.* Complications of ventriculovenous shunts for control of hydrocephalus. Report of three cases with thromboemboli to the lungs. — *N. Engl. J. Med.*, 1963, 269:70.
- Uden A.* Thromboembolic complications following scoliosis surgery in Scandinavia — *Acta Orthop. Scand.*, 1979, 50:175.

НАГНОИТЕЛЬНЫЕ ПРОЦЕССЫ В ЛЕГКИХ

10.45 БРОНХОЭКТАЗИЯ

Развитие бронхоэктазов обусловлено расширением бронхов в сочетании с воспалительной деструкцией бронхиальной и перибронхиальной ткани, накоплением экссудата в нижележащем бронхе и в некоторых случаях расширением его.

Этиология. В некоторых случаях бронхоэктазы могут быть врожденными, возможно, вследствие остановки развития бронха, что приводит к формированию кисты, а при инфицировании ее может произойти деструкция бронхиальной стенки. Может встречаться и несовершенное развитие хрящевого каркаса бронхов. Трахеобронхомегалия относится к редким врожденным порокам. При ней дистальный отдел трахеи и главные бронхи

резко расширены; подобное состояние может быть связано с рецидивирующими пневмониями.

В большинстве случаев бронхоэктазы развиваются после рождения ребенка обычно в результате хронической легочной инфекции, но механизмы их мало изучены. К одной из вероятных причин относится непроходимость бронхов, сопровождающаяся присоединением инфекции. Корь, коклюш и пневмония, в свое время рассматривавшиеся как часто встречающиеся первоначальные инфекции, редко служат причиной бронхоэктазии. Муковисцидоз обычно предрасполагает к развитию генерализованного заболевания бронхов у детей. Другими предрасполагающими факторами считают аспирацию инородного тела, часто пропускающего рентгеновские лучи, увеличенные бронхолегочные лимфатические узлы у больных туберкулезом, рецидивирующие и хронические легочные инфекции, саркоидоз, новообразования, абсцесс легкого, локализованные кисты, эмфизему со сдавлением оставшейся легочной паренхимы, аллергию, астму и иногда выраженную воронкообразную грудную клетку и сколиоз. У больных с синдромом иммунодефицита бронхоэктазы развиваются обычно после повторных случаев заболевания бактериальной пневмонией и бронхитом. Рецидивирующий аспирационный пневмонит при наследственной комплексной дисфункции вегетативной нервной системы часто сопровождается развитием бронхоэктазов. Синдром неподвижных ресничек (см. раздел 10.61) проявляется хронической легочной инфекцией, в конечном итоге приводящей к бронхоэктазии. Бронхоэктазы и воспаление придаточных пазух носа нередко протекают совместно, например при синдроме неподвижных ресничек, но их взаимосвязь не всегда ясна. Причиной развития бронхоэктазов может служить желудочно-пищеводный рефлюкс с хронической аспирацией желудочного содержимого.

Обратимые бронхоэктазы, или псевдобронхоэктазы, обычно развиваются после коклюша и долевой или интерстициальной пневмонии. Вскоре после этих заболеваний или во время их при бронхографии выявляют цилиндрически расширенные бронхи, но при повторном исследовании через несколько месяцев эти изменения уже не обнаруживаются.

Патология. Первое деструктивное изменение состоит в исчезновении реснитчатого эпителия, который регенерирует как кубический или чешуйчатый. Одновременно в стенках бронхов исчезает эластическая ткань, происходит их утолщение за счет интерстициального отека, фиброзирования и круглоклеточной инфильтрации наряду с изменениями в прилежащей паренхиматозной и перибронхиальной ткани. В этих областях могут образовываться множественные абсцессы и обычно развивается характерный обструктивный эндартериит мелких сосудов легких. Обычно бронхоэктазы отличаются сегментарным распределением, за исключением муковисцидоза. Область поражения в какой-то степени зависит от причины заболевания; чаще всего в процесс вовлекаются сегменты правой средней доли, базальные сегменты нижних долей и языко-

видные сегменты верхней левой доли. Правая нижняя доля обычно страдает при аспирации инородного тела, в то время как правая средняя чаще поражается при заболевании лимфатических узлов корня легкого.

Клинические проявления. При заболевании, сопровождающемся симптоматикой, больного всегда беспокоит кашель с обильной слизистогнойной мокротой в период острого респираторного заболевания. Маленькие дети, как правило, проглатывают ее. Физическая активность или изменение положения тела, особенно откидывание назад, часто сопровождается приступом кашля.

Обычно больной страдает повторными инфекциями нижних дыхательных путей, склонными к затяжному течению и трудно поддающимися лечебным воздействиям. У ребенка отсутствует аппетит, он раздражителен, масса тела его увеличивается незначительно. Температура тела повышается редко. Позднее, в период резких обострений, может появляться кровохарканье, начиная с прожилок крови в мокроте до выраженного кровотечения. При бронхоэктатической болезни обострения процесса перемежаются периодами улучшения состояния.

У больных может развиваться синдром средней доли, характеризующийся подострым или хроническим пневмонитом, закупоркой бронхов и ателектазом и обычно обусловленный сдавлением извне бронха средней доли лимфатическими узлами корня легкого с последующим развитием перибронхита и хронической инфекции. Вслед за ним могут образоваться бронхоэктазы. Иногда синдром связан с астмой или врожденными аномалиями бронха.

Физикальные признаки отсутствуют или незначительно выражены. У ребенка, больного в течение не менее года, пальцы напоминают барабанные палочки. Могут прослушиваться влажные или музыкальные хрипы, иногда сопровождающие кашель; при обострениях процесса появляются признаки ателектаза или диффузного пневмонита. При рутинном рентгенографическом исследовании патогномичных признаков не выявляют, хотя могут определяться предрасполагающие факторы, например увеличенные лимфатические узлы средостения или плотные инородные тела, а также подозрительно усиленный рисунок бронхов и сосудов у корня легкого. Довольно часто встречаются ателектазы.

При обширных бронхоэктатических изменениях появляется стойкая одышка, ребенок отстает в физическом развитии. Исследование вентиляционных и диффузионных возможностей легких может способствовать выявлению более обширных участков поражения, чем о том можно было судить на основании данных других исследований.

Каждого больного с подозрением на бронхоэктатическую болезнь или диагностированным заболеванием необходимо обследовать на предмет выявления предрасполагающих факторов, например синуситов, неподвижности ресничек эпителия, агаммоглобулинемии, туберкулеза, астмы или других видов аллергии дыхательных путей и муковисцидоза. Если нет оснований думать о пере-

численных заболеваний следует произвести бронхоскопию с тем, чтобы исключить стеноз бронха, стриктуры, опухоли и инородное тело. Затем с помощью бронхографии выявляют бронхоэктазы и определяют их распространенность и тяжесть процесса. Высказывалось предположение о том, что развитие бронхоэктазов у детей иногда обусловлено наследственной неполноценностью бронхиальных хрящей, на что может указывать выраженное расширение бронхов II—IV порядка при вдохе и заметное спадение их на выдохе. Необходимо произвести бактериологическое исследование смывов из бронхов с целью выявления обычных возбудителей заболеваний, микобактерий и грибов. Следует провести, кроме того, кожные туберкулиновые пробы.

Лечение. Методы лечения включают в себя удаление всех очагов инфекции из дыхательных путей, эффективный постуральный дренаж и при показаниях — введение антибиотиков. Постуральный дренаж представляет собой наиболее важный метод лечения и должен проводиться достаточно интенсивно до тех пор, пока образуется секрет.

Системное введение антибиотиков обычно показано только в острой стадии процесса и проводится короткими курсами по 5—7 дней, но не более 2 нед. Больных муковисцидозом следует лечить более длительно (см. раздел 10.107). При продолжительном лечении других больных повышается риск присоединения устойчивой флоры и развития реакции на препарат. Соответствующий антибиотик подбирают на основании данных проб на чувствительность микроорганизмов к антибиотикам; при этом исследуют патогенные микроорганизмы из мокроты или секрета, полученного при бронхоскопии. Если в культуре определяется лишь обычная флора, антибиотики вводить не рекомендуется. Эффектом может сопровождаться лечение антибиотиками в виде аэрозолей непосредственно после проведения постурального дренажа, но их не следует применять длительно, поскольку они способствуют образованию резистентной флоры, особенно синегнойной палочки.

Иногда при прогрессировании несмотря на адекватное лечение локализованного, тяжело протекающего процесса следует решить вопрос о резекции сегмента или доли легкого, даже при необнадёживающих результатах длительного наблюдения. У некоторых больных с бронхоэктазами доли, в частности с синдромом правой средней доли, бывает эффективна лобэктомия. Хирургическое вмешательство может быть показано и при врожденной анатомической непроходимости бронха или гнойном процессе, обусловленном аспирацией оскольных инородных тел, особенно растительных объектов, например волокон травы или кусочков арахиса, которые трудно удалить при бронхоскопии.

Список литературы

- Becroft D. M. O.* Bronchiolitis obliterans, bronchiectasis and other sequelae of adenovirus type 21 infection. — *J. Clin. Pathol.*, 1971, 24:72.
Cammer P., Mossberg B., Afzelius B. A. Evidence for congenitally non-functio-

- ning cilia in tracheobronchial tract in two subjects. — *Am. Rev. Resp. Dis.*, 1975, 112:807.
- Clark N. S. Bronchiectasis in childhood. — *Br. Med. J.*, 1963, 1:80.
- Dees S. C., Spock A. Right middle lobe syndrome in children. — *J. A. M. A.*, 1966, 197:8.
- Field C. E. Bronchiectasis: Third report of a follow-up study of medical and surgical cases from childhood. — *Arch. Dis. Child.*, 1969, 44:551.
- Miller R. D., Divertie M. B. Kartagener syndrome. — *Chest.*, 1972, 62:130.
- Mitchell R. E., Bury R. G. Congenital bronchiectasis due to deficiency of bronchial cartilage (Williams-Campbell syndrome): Case report. — *J. Pediatr.*, 1975, 87:230.
- Pederson H., Mygind N. Absence of axonemal arms in nasal mucosa cilia in Kartagener's syndrome. — *Nature*, 1976, 262:494.
- Williams H., O'Reilly R. N. Bronchiectasis in children: Its multiple clinical and pathological aspects. — *Arch. Dis. Child.*, 1959, 34:192.

10.46 АБСЦЕСС И ГАНГРЕНА ЛЕГКОГО

Абсцесс легкого развивается в результате нагноительного процесса, приводящего к деструкции ткани с образованием полости, содержащей гной. Абсцессы легких у детей чаще образуются после аспирации инфицированного материала, когда местные защитные механизмы подавлены действием большого числа вирулентных микроорганизмов или изменены под влиянием таких факторов, как алкоголь, злоупотребление лекарственными препаратами, недавно перенесенная операция (в частности, тонзилл- или аденоэктомия), системные заболевания. Аспирированный материал достигает наиболее глубоких отделов легкого и содержит микроорганизмы, в норме присутствующие в носоглотке и полости рта. В связи с этим в процесс чаще вовлекаются задние сегменты верхних долей и верхние сегменты нижних долей; при этом обычно удается выделить анаэробные бактерии, в том числе бактероиды, веретенообразные микроорганизмы и анаэробные стрептококки. Иногда пневмония, вызванная аэробными пиогенными микроорганизмами (золотистый стафилококк или клебсиелла) или закупорка бронха, обусловленная опухолью или инородным телом, может осложниться образованием абсцесса легкого. В педиатрической практике редко встречается метастатический абсцесс легкого, вторичный по отношению к попаданию септического эмбола из правого отдела сердца при бактериальном эндокардите и септическом тромбозе. У детей редки также амёбный абсцесс и абсцесс, вызванный грибами из рода *нокардия*, и актиномицетами, микобактериями.

Патоморфология. Абсцессы легкого развиваются при обструкции легочной паренхимы, инфицировании ее с последующим нагноением и некротизацией. Первоначальные воспалительные изменения сопровождаются нагноением и тромбозом местных кровеносных сосудов, что приводит к некрозу и расплавлению ткани. Образующаяся по периферии абсцесса грануляционная ткань может способствовать его осумкованию, но чаще всего он прорывается в бронх. Затем его содержимое может откашливаться или аспирироваться в другие участки легкого с образованием дополнительных

абсцессов. Мокрота обычно зловонная, может разделяться на слои, в ней часто определяются эластические волокна. Периферические абсцессы иногда распространяются на прилежащую часть плевры, в результате чего развивается плевральный выпот. Они могут прорываться в плевральную полость и вызывать развитие эмпиемы.

Клинические проявления. Заболевание обычно начинается постепенно с повышения температуры тела, появления чувства недомогания, потери аппетита и последующего уменьшения массы тела. У нелеченых больных примерно через 10 дней, как правило, присоединяется кашель, часто сопровождающийся кровохарканьем и обильным количеством зловонной или гнойной мокроты. Легочные абсцессы, развившиеся вторично после стафилококковой пневмонии или вызванной клебсиеллой, протекают с острой симптоматикой, описанной при бактериальной пневмонии. У ребенка могут появиться нарушения дыхания, резкие подскоки температуры тела, боль в груди и выраженный лейкоцитоз. Диагноз обычно устанавливается на основании данных рентгенографии, при которой выявляют полость с уровнем жидкости или без нее, окруженную альвеолярным инфильтратом. Окраска по Граму мазка из мокроты позволяет обнаружить полиморфноядерные лейкоциты и анаэробные микроорганизмы, например грамотрицательные полиморфные тонкие палочки (бактероиды, веретенообразные бактерии), палочки с конусообразными концами (веретенообразные бактерии) и большие бациллы (клостридии) и небольшого размера кокки (анаэробные стрептококки). При бактериологическом исследовании мокроты, как правило, выявляют смешанную анаэробную бактериальную флору.

Лечение. При преобладании аэробных микроорганизмов начинают соответствующую антибиотикотерапию. Однако при вторичном легочном абсцессе после аспирации и при определении с помощью окраски по Граму анаэробных микроорганизмов в ожидании результатов бактериологического исследования мокроты начинают лечение пенициллином в суточной дозе 100 000 ЕД/кг в течение 4—6 нед. Он эффективен даже при лечении больных, инфицированных устойчивыми штаммами *Bacteroides fragilis*. Альтернативным методом лечения детей, страдающих аллергией к пенициллину, служит введение левомицетина. Клиндамицином и метронидазолом лечили взрослых больных, однако опыт применения их для лечения детей недостаточен. Детей старшего возраста и подростков необходимо обследовать по поводу возможного заболевания зубов.

Серийно изготовленные рентгенограммы позволяют увидеть постепенное уменьшение полости абсцесса в течение нескольких недель или месяцев. В течение одной недели после начала лечения температура тела у большинства больных нормализуется. Как правило, процесс завершается медленно. Бронхоскопия показана только в целях выявления инородного тела и удаления его. Противопоказано рутинное использование бронхоскопии для усиления дренажа или получения материала для бактериологического исследова-

дования. Почти никогда не прибегают к хирургическому дренажу абсцесса, а вопрос о резекции следует ставить только при повторных кровохарканье, вспышках инфекции или при подозрении на злокачественную опухоль.

В целом прогноз в плане полного выздоровления при первичном легочном абсцессе благоприятный. У больных с вторичным абсцессом прогноз тесно связан с лежащим в основе его заболеванием.

Гангрена легкого встречается крайне редко. В некоторых случаях она развивается после кори и у больных с выраженным иммунодефицитом. Начинается заболевание обычно внезапно и сопровождается ранним легочным кровотечением, вскоре развивается пневмоторакс и гнилостная эмпиема; смерть может наступить очень быстро. Лечение состоит в адекватном дренаже полости плевры и введении антибиотиков.

Список литературы

- Bartleh J. G., Gorbach S. L., Tally F. P. et al.* Bacteriology and treatment of primary lung abscess. — *Am. Rev. Resp. Dis.*, 1974, 109:510.
Brook I., Finegold J. M. Bacteriology and therapy of lung abscess in children. — *J. Pediatr.*, 1979, 94:10.
Livine M. M., Ashman R., Heald F. Anaerobic (putrid) lung abscess in adolescence. — *Am. J. Dis. Child.*, 1976, 130:77.
McCracken G. H. Lung abscess in childhood. — *Hosp. Prac.*, 1978, 13:35.

10.47 ЛЕГОЧНАЯ ГРЫЖА

Выпячивание легкого за границы грудной клетки в норме может встречаться в качестве осложнения при легочных заболеваниях, сопровождающихся кашлем, создающим высокое внутригрудное давление, например при муковисцидозе или астме, или врожденной слабости надплевральной оболочки шейных мышц. Более половины всех врожденных и почти все приобретенные легочные грыжи относятся к области шеи. Паравертебральные и парастернальные грыжи обычно связаны с реберными аномалиями (см. раздел 10.94). Как правило, больные жалуются на появление выбухания на шее при напряжении или кашле, иногда проходящую боль в области грыжи. При физикальном обследовании патологические изменения не определяются, кроме пробы Вальсальвы, при которой выявляется мягкое выбухание в области шеи. В большинстве случаев нет необходимости в лечении. Иногда для косметических целей показано хирургическое вмешательство. При тяжело протекающих хронических заболеваниях легких, сопровождающихся постоянным кашлем, и при противопоказаниях к противокашлевым препаратам иногда невозможно получить стойкий эффект от хирургической операции.

Список литературы

- Bronsther B., Coryllos E., Epstein B. et al.* Lung hernias in children. — *J. Pediatr. Surg.*, 1968, 3:544.
Jones J. G. Cervical hernia of the lung. — *J. Pediatr.*, 1970, 76:122.

Метастатические опухоли, например Вильмса, остеогенная саркома и гепатобластома, относятся к частым формам новообразований легких у детей. Сообщалось о многообразных первичных злокачественных опухолях, но все они встречаются крайне редко. Больных с симптомами или рентгенографическими и лабораторными данными, позволяющими заподозрить злокачественные новообразования в легких, необходимо внимательно обследовать до операции с целью выявления опухолей другой локализации. Опухоли легких могут сопровождаться кашлем, повышением температуры тела, кровохарканьем, свистящим дыханием, выпотом в полость плевры, одышкой, а также рецидивирующими или стойкими пневмониями или ателектазами. Изолированные первичные поражения и изолированные метастазы опухолей, выявленные через длительный период времени после удаления первичной опухоли, предпочтительнее иссекать. Прогноз различен и зависит от вида опухоли.

Роберт К. Штерн (Robert C. Stern)

Список литературы

- Case records of the Massachusetts General Hospital (Case 4—1976). — N. Engl. J. Med., 1976, 294:210.*
Emory W. B., Mitchell W. T., Jr., Hatch H. B., Jr. Mucous gland adenoma of the bronchus. — Am. Rev. Resp. Dis., 1973, 108:1407.
Owenby D., Lyon G., Spock A. Primary leiomyosarcoma of the lung in childhood. — Am. J. Dis. Child., 1976, 130:1132.
Wellons H. A., Jr., Eggleston P., Golden G. T., Allen M. S. Bronchial adenoma in childhood: Two case reports and review of the literature. — Am. J. Dis. Child., 1976, 130:301.

10.49 ПОДХОД К ОЦЕНКЕ РЕЦИДИВИРУЮЩИХ ИЛИ СТОЙКИХ ПРИЗНАКОВ ЗАБОЛЕВАНИЯ НИЖНИХ ДЫХАТЕЛЬНЫХ ПУТЕЙ У ДЕТЕЙ

Кашель, свистящее дыхание и стридор могут часто или длительно беспокоить большое число детей; у некоторых детей могут постоянно определяться или рецидивировать инфильтраты в легких, сопровождающиеся симптоматикой или без нее. Установить причину этих хронических проявлений бывает очень трудно, поскольку симптомы могут быть обусловлены быстрой последовательностью не связанных между собой острых инфекций дыхательных путей или одним патофизиологическим процессом. Кроме того, отсутствует достаточное число легко осуществимых специфических диагностических проб для выявления большинства хронических респираторных болезней. Требования членов семьи больного ребенка предоставить средства, быстро купирующие симптоматику, могут затруднить постановку диагноза и снизить терапевтический эффект.

Системный подход к диагностике и лечению детей с хроническими или рецидивирующими симптомами со стороны нижних

дыхательных путей включает в себя: 1) определение сути процесса (проявление легко протекающего или угрожающего жизни заболевания); 2) установление наиболее вероятного предрасполагающего патогенного механизма или предположение его; 3) выбор наиболее простого и эффективного метода лечения, который часто может быть лишь симптоматическим, терапией, направленной на обуславливающий процесс; 4) тщательную оценку эффективности лечения с тем, чтобы проверить правильность диагноза и решить вопрос о дополнительном лечении.

Оценка предъявляемых жалоб

Некоторые признаки и симптомы, на основании которых можно судить о том, угрожает заболевание дыхательных путей жизни ребенка или оно может привести к хронической инвалидизации, представлены в табл. 10—3. Если ни один из этих показате-

Таблица 10—3. Признаки тяжело протекающего хронического заболевания нижних дыхательных путей у детей

Стойкое повышение температуры тела
Ограничение активности
Отставание в росте
Недостаточное увеличение массы тела
Пальцы в виде барабанных палочек
Стойкое повышение частоты дыхания и затруднение при нем
Стойкое переполнение легких воздухом
Выраженная гипоксемия
Выявляемые рентгенографически инфильтраты
Стойкое нарушение легочной функции

телей не выявлен, то хронический респираторный процесс обычно доброкачественный. Например, у грудных детей, активных, достаточного питания и развивающихся соответственно возрасту, может появляться прерывистое шумное дыхание без изменения других физикальных или лабораторных данных. В этом случае требуется лишь симптоматическое лечение и уход. Вначале как будто безобидные, но стойкие симптомы иногда могут быть предвестниками выраженного нарушения функции нижних дыхательных путей и, наоборот, у некоторых детей (например, при астме, обусловленной инфекцией) могут повторяться острые, угрожающие жизни приступы заболевания с бедной симптоматикой или без нее в межприступный период. В связи с этим необходимо проводить повторные обследования ребенка во время приступов заболевания и в период ремиссий, когда он выглядит здоровым.

Дифференциальная диагностика

Рецидивирующий или стойкий кашель. Кашель — это рефлекторный ответ со стороны нижних дыхательных путей на раздражения кашлевых рецепторов в слизистой оболочке трахеоброн-

Рецидивирующий кашель

Повышенная реактивность бронхов, в том числе при астме
Дренажное из верхних дыхательных путей
Случайная аспирация (например, при глоточной дискоординации)
Частые рецидивы инфекции дыхательных путей
Идиопатический легочный гемосидероз

Стойкий кашель

Постинфекционная гиперчувствительность кашлевых рецепторов
Астма
Астмоидный бронхит
Бронхит, трахеит, обусловленные хронической инфекцией, курением (у детей старшего возраста)
Бронхоэктазы, в том числе при муковисцидозе
Синдром неподвижных ресничек
Аспирация инородного тела
Частая аспирация вследствие функциональной недостаточности глотки, расщепление в области трахеи, гортани и пищевода, трахеопищеводный свищ, желудочно-пищеводный рефлюкс
Коклюшный синдром
Сдавление трахеи и бронхов извне (сосудистое кольцо, новообразование, лимфатические узлы, киста легкого)
Опухоли трахеи и бронхов
Туберкулез бронхов
Привычный кашель
Аллергический пневмонит
Грибковая инфекция

хнального тракта. К специфическим раздражениям относятся избыточная секреция, аспирация инородных масс, вдыхание частиц пыли или ядовитых газов и воспалительная реакция на воздействие инфекционного агента или аллергический процесс. Некоторые из состояний, ответственных за хронический кашель, перечислены в табл. 10—4. Обычной причиной его у детей, у которых отсутствуют другие проявления или симптомы со стороны органов дыхания, служит гиперреактивность дыхательных путей (астма).

Некоторые характерные признаки кашля, которые могут помочь в определении его этиологии, представлены в табл. 10—5. Необходимая для этого дополнительная информация может включать в себя: 1) данные анамнеза об атопических состояниях (астма, экзема, крапивница, аллергический ринит), о повышении его частоты или интенсивности в зависимости от времени года или условий окружающей среды, а также ярко выраженных семейных случаях атопических состояний, что может свидетельствовать об аллергической этиологии; 2) симптомы мальабсорбции или семейные случаи муковисцидоза; 3) симптомы при кормлении, позволяющие заподозрить аспирацию; 4) приступ удушья, на основании которого можно предположить аспирацию инород-

Т а б л и ц а 10—5. Характерные признаки хронического кашля и их этиологическое значение

Вид кашля	Наиболее вероятная причина
Влажный (непродолжительный), с мокротой	Бронхит, астматический бронхит, муковисцидоз, другие виды бронхоэктазов
Звонкий	Трахеит, привычный кашель
Крупозный	Ларингит
Пароксизмальный (с рвотными движениями, рвотой или без таковых)	Муковисцидоз, коклюшный синдром, инородное тело
Скандированный	Хламидиальный пневмонит
Ночной	Аллергическая реакция верхних и/или нижних дыхательных путей, синусит
Наиболее сильный по утрам (при пробуждении)	Муковисцидоз, другие виды бронхоэктазов, хронический бронхит
При интенсивной физической нагрузке	Астма при физической нагрузке, муковисцидоз, другие виды бронхоэктазов
Исчезающий при засыпании	Привычный кашель, незначительное усиление секреции, например при муковисцидозе и астме

ного тела; 5) указание в анамнезе старших детей и подростков на курение.

Большой объем информации относительно этиологии хронического кашля может быть получен при физикальном обследовании ребенка. Дренаж по задней стенке глотки, сопровождающийся кашлем в ночное время, указывает на хроническое отделяемое из носоглотки.

Расширение грудной клетки вследствие избыточного накопления воздуха в легких может указывать на хроническую обструкцию дыхательных путей, что встречается при муковисцидозе или астме. Свистящее дыхание на выдохе свидетельствует о заболевании астмой или астматическим бронхитом, но может также сопровождать муковисцидоз, сосудистое кольцо, аспирацию инородного тела или гемосидероз легких. Тщательная аускультация во время форсированного выдоха может помочь выявить свистящее дыхание, не определяемое иначе и служащее единственным показателем гиперреактивности воздухоносных путей. Грубые хрипы заставляют предположить бронхоэктатическую болезнь, в том числе муковисцидоз, но могут сопутствовать острым или подострым приступам астмы. Пальцы в виде барабанных палочек встречаются у большинства лиц с бронхоэктазами, но иногда их можно видеть при заболеваниях дыхательных путей, сопровождающихся хроническим кашлем. Отклонение трахеи может указывать на аспирацию инородного тела или опухоль средостения.

Для того чтобы получить спонтанный кашель, ребенка необходимо обследовать в течение достаточного времени. Если полу-

чить его не удастся, детей в возрасте 4—5 лет можно попросить покашливать. К вспомогательным приемам, стимулирующим кашлевой рефлекс, относится максимальный вдох и форсированный выдох обследуемого, повторяемые несколько раз подряд. Дети, покашливающие несколько раз в минуту с определенной последовательностью, скорее всего страдают привычным кашлем. При влажном кашле необходимо по возможности получить для исследования мокроту; большинство детей старшего возраста могут сделать это по просьбе врача. Иногда удается фиксировать небольшое количество мокроты на специальном глоточном тампоне, который быстро вводят в нижний отдел глотки, когда ребенок кашляет, выдвинув язык. Прозрачная слизистая мокрота чаще всего характерна для аллергической реакции или астматического бронхита. Непрозрачная (гнойная) мокрота может свидетельствовать об инфекции дыхательных путей, а также отражать усиленное образование клеток (эозинофилия) вследствие астматического процесса. Явно гнойная мокрота характерна для бронхоэктазов. При муковисцидозе даже гнойная мокрота редко отличается зловонностью.

Лабораторные исследования могут оказать помощь в оценке причин хронического кашля. Для изучения процесса в нижних дыхательных путях могут быть использованы только образцы мокроты, содержащие альвеолярные макрофаги. При выявлении эозинофилов в мокроте можно предположить астму, астматический бронхит или аллергическую реакцию легких, в то время как полиморфноядерные клетки свидетельствуют о возможной инфекции; эозинофилы в отделяемом из полости при отсутствии мокроты указывают на атопическое заболевание. При выявлении большого числа макрофагов следует заподозрить постинфекционную гиперчувствительность кашлевых рецепторов. Макрофаги мокроты можно окрасить специальными красителями для выявления гемосидерина в целях диагностики гемосидероза легких. У детей с упорным кашлем в течение более 6 нед необходимо провести пробу на электролиты пота. Бактериологическое исследование может оказать помощь в диагностике, но результаты его неспецифичны, поскольку пробы могут быть загрязнены флорой, присутствующей в полости рта и зева.

Анализ крови позволяет выявить анемию при легочном гемосидерозе, эозинофилию при астме и других аллергических реакциях со стороны легких, а также дефицит полиморфноядерных лейкоцитов или лимфоцитов при недостаточности фагоцитоза или иммунодефицитных состояниях. Инфильтраты, обнаруженные на рентгенограммах грудной клетки больного, предъявляющего жалобы на хронический кашель, могут свидетельствовать о муковисцидозе, бронхоэктазии, инородном теле, аллергическом пневмоните или туберкулезе. При подозрении на астму пробное применение препаратов, купирующих бронхоспазм, может помочь в диагностике. После первичной оценки, особенно если характер кашля не изменился после проведенного лечения, может потре-

боваться проведение более специфических диагностических методов, в том числе иммунологических или аллергологических, рентгенографии придаточных пазух носа, пищевода, специальных микробиологических методов, изучения морфологии и функции реснитчатого эпителия и бронхоскопии иногда с бронхографией.

Рецидивирующее или стойкое свистящее дыхание. Свистящее дыхание у детей встречается нередко и вызывает особое беспокойство в связи с наступающими признаками непроходимости нижних дыхательных путей при ряде заболеваний. Она может развиваться в любом участке от нижнего отдела трахей до мелких бронхов или крупных бронхиол. У детей в возрасте до 2—3 лет отмечается особая склонность к появлению свистящего дыхания, поскольку бронхоспазм, отек слизистой оболочки и скопление секрета оказывают относительно более выраженное обструктивное действие из-за меньшего диаметра у них дыхательных путей. По мере роста ребенка этот вид дыхания становится более редким или более грозным признаком. Отдельные эпизоды его, например при бронхиолите, встречаются часто, но если они повторяются или продолжаются в течение более 4 нед, следует думать о другой причине его (табл. 10—6). В большинстве случаев свистящее

Т а б л и ц а 10—6. Причины рецидивирующего или стойкого свистящего дыхания у детей

Гиперреактивные заболевания дыхательных путей

Астма

Астма при физической нагрузке

Астма, обусловленная лечением салицилатами и полипами носа

Астматический бронхит

Другие реакции гиперчувствительности:

аллергический пневмонит

тропическая эозинофилия

миграция во внутренних органах личинок гельминтов

аллергический аспергиллез

Аспирация

Инородное тело

Пища, слюна, желудочное содержимое

Ларинготрахеопищеводная щель

Трахеопищеводный H-образный свищ

Функциональная недостаточность глотки или нервно-мышечная слабость

Муковисцидоз

Синдром неподвижных ресничек

Сердечная недостаточность

Облитерирующий бронхиолит

Сдавление дыхательных путей извне

Сосудистое кольцо

Увеличение лимфатических узлов

Опухоль средостения

Кисты легкого

Трахеобронхомаляция

Опухоли бронхов

Желудочно-пищеводный рефлюкс

Гемосидероз легких

Последствия бронхолегочной дисплазии

дыхание у детей, рецидивирующее или стойко удерживающееся в течение некоторого времени, может быть связано с гиперреактивными заболеваниями дыхательных путей.

Довольно часто рецидивирующее или стойкое свистящее дыхание, начинающееся у ребенка сразу после рождения или вскоре после него, указывает на целый ряд возможных причин, в том числе врожденные структурные аномалии дыхательных путей. Сопутствующее муковисцидозу, оно наиболее характерно для детей первого года жизни. Внезапное появление его у прежде здорового ребенка должно вызвать подозрение на аспирацию инородного тела.

Для уточнения анамнеза болезни у ребенка с эпизодически появляющимся свистящим дыханием может потребоваться повторное обследование, направленное на оценку движения воздуха, адекватности вентиляции и признаков хронического заболевания легких, например фиксированного расширения грудной клетки воздухом, усиливающейся недостаточности дыхания и степени выраженности барабанных палочек. Последние указывают на хроническую легочную инфекцию и редко бывают выражены при неосложненной бронхиальной астме. При смещении трахеи вследствие давления средостения следует думать об аспирации инородного тела. Очень важно исключить роль сердечной недостаточности. Аллергический ринит, крапивница, экзема или проявления обычного пихтиоза указывают на астму или астматический бронхит. Необходимо обследовать полость носа для выявления полипов, которые могут быть как при аллергических состояниях, так и при муковисцидозе.

Эозинофилы в мокроте, повышение уровня IgE в сыворотке и реакция на бронходилататоры оказывают большую помощь при диагностике аллергических состояний.

Часто рецидивирующий или стойкий стридор. Стридор — это грубый среднего тона звук, появляющийся на вдохе при обструкции гортани или трахеи. Он часто сопровождается крупозным кашлем и осиплостью голоса и, как правило, наблюдается при крупе; инородные тела и травма также могут вызвать острый стридор. Однако у очень небольшого числа детей он развивается с первых дней или недель жизни (табл. 10—7). В большинстве случаев врожденных аномалий крупных дыхательных путей симптоматика появляется вскоре после рождения ребенка. Усиление его при положении ребенка лежа на спине свидетельствует о возможной ларинго- или трахеомалиции. Сопутствующая осиплость голоса или афония заставляет думать о поражении голосовых связок.

Физикальный осмотр обычно не дает результатов, хотя следует учесть интенсивность проявлений стридора в зависимости от положения больного. Рентгенография гортани и трахеи в переднезадней или боковой проекции позволяет выявить очаговые сужения воздушного резервуара или наружное сдавление трахеобронхиального тракта. Иногда удается выявить специфические

Т а б л и ц а 10—7. Причины рецидивирующего или стойкого стридора у детей

Рецидивирующий	Стойкий
<p>Аллергический круп Респираторная инфекция у ребенка с бессимптомным сужением крупных дыхательных путей</p> <p>Ларингомаляция</p>	<p>Сужение гортани Ларингомаляция Папилломы, другие опухоли Кисты и ларингоцеле Гортанные перегородки Двусторонний паралич отводящей мышцы голосовых связок Иородное тело Болезни трахеобронхиальных отделов Трахеомаляция Подсвязочные трахеальные перегородки Опухоли трахей и бронхов Стеноз трахеи под голосовой щелью Врожденный Приобретенный Наружные опухоли Опухоль средостения Сосудистое кольцо Долевая эмфизема Бронхогенная киста Увеличение щитовидной железы Иородное тело пищевода Трахеопищеводные свищи Прочее Макроглоссия, синдром Робена Синдром кошачьего крика (Лежена) Истерический стридор</p>

поражения типа ларингоцеле, особенно с помощью томографии. Однако с целью диагностики в большинстве случаев требуется прямое наблюдение. Адекватные изображения гортани четче получаются, если прибегают к помощи фиброоптического бронхоскопа, введенного в глотку.

Рецидивирующие или стойкие инфильтраты в легких. Инфильтраты при острой пневмонии рентгенографически разрешаются, как правило, в течение 1—3 нед. Однако у значительного числа детей, в частности грудного возраста, они не исчезают в течение 4 нед. Температура тела у них может быть в пределах нормы или держаться на субфебрильном уровне, со стороны дыхательных путей может отмечаться большое разнообразие признаков и симптомов. Установление причины стойких инфильтратов часто требует значительных усилий и опыта. Рецидивирующие инфильтраты также представляют собой сложную задачу в плане диагностики (табл. 10—8).

Симптомы, характерные для хронических существующих легочных инфильтратов, в течение первых нескольких недель

Рецидивирующие или мигрирующие инфильтраты

- Астма¹
- Хроническая аспирация¹
- Гиперреактивный пневмонит
- Гемосидероз легких¹
- Иородное тело
- Состояние иммунодефицита, нарушение процесса фагоцитоза¹
- Серповидно-клеточная анемия
- Муковисцидоз¹

Стойкие инфильтраты

Врожденная инфекция¹

- Цитомегаловирусная
- Краснуха
- Сифилис

Приобретенные инфекции

- Цитомегаловирусная¹
- Туберкулезная¹
- Хламидиальная¹
- Другими вирусами¹
- Микоплазменная, уреоплазменная¹
- Коклюшная¹
- Грибковая
- Пневмоцистная¹
- Неадекватно леченная бактериальная

Врожденные аномалии

- Легочные кисты¹
- Секвестрация легких
- Стеноз бронха
- Сосудистое кольцо

Врожденные пороки сердца с большим шунтом слева направо

Аспирация

- Функциональная недостаточность глотки (например, при расщеплении неба)¹
- Ларинготрахеопищеводная щель¹
- Трахеопищеводный свищ¹
- Желудочно-пищеводный рефлюкс¹
- Иородное тело
- Аспирация жиров

Имунодефицитное состояние, нарушение процесса фагоцитоза

- Гуморальный, клеточный, комбинированные иммунодефицитные состояния¹
- Хронический гранулематоз и связанное с ней нарушение процесса фагоцитоза¹
- Дефицит комплемента¹
- Гиперчувствительность
- Легочный гемосидероз (связанный с приемом коровьего молока и др.)¹
- Астма
- Гиперреактивный пневмонит (аллергический альвеолит)

Муковисцидоз¹

Синдром неподвижных ресничек (Картагенера), дефект бронхиального хряща, синдром правой средней доли, другие бронхоэктазы

Саркоидоз

- Опухоли (первичные, метастатические)
- Интерстициальный пневмонит и фиброз¹

Обычный (Хаммена — Рича)
 Десквамативный
 Белковая дистрофия легких
 Легочная лимфангиэктазия¹
 Дефицит α_1 -антитрипсина
 Лекарственные и радиационные воспаления и фиброз
 Коллагенозы
 Эозинофильная пневмония
 Миграция личинок гельминтов во внутренних органах
 Гистоцитоз
 Лейкоз

¹ Состояния у детей раннего возраста, часто сопровождающиеся хроническими инфильтратами в легких.

жизни ребенка (но не относящиеся к респираторному дистресс-синдрому новорожденных), свидетельствует о внутриутробной инфекции или инфицировании во время прохождения через родовые пути. Раннее появление инфильтратов может быть связано и с муковисцидозом или врожденными аномалиями, которые могут обусловить аспирацию или непроходимость дыхательных путей. Повторные инфильтраты, свистящее дыхание или кашель могут служить проявлением астмы даже у ребенка первого года жизни.

К одним из редких, но характерных синдромов у ребенка первого года жизни относится рецидивирование легочных инфильтратов, обусловленное гемосидерозом легких вследствие повышенной чувствительности к коровьему молоку. Дети, в анамнезе которых есть указание на бронхолегочную дисплазию, часто страдают от повторных приступов нарушения дыхания, сопровождающихся свистящим дыханием и образованием новых инфильтратов. Рецидивирующее течение пневмонии у ребенка с частыми воспалениями среднего уха, назофарингитом, воспалением лимфатических узлов или кожными проявлениями может указывать на иммунодефицитные состояния, дефицит компонента или нарушение процессов фагоцитоза. Упоминание о пароксизмах кашля у ребенка грудного возраста может вызвать подозрение на коклюш или муковисцидоз. Стойкие инфильтраты, особенно с уменьшением легочного объема, у детей раннего возраста могут быть проявлением аспирации инородного тела.

Необходимо провести тщательное обследование грудной клетки. Признаки переполнения легких воздухом могут свидетельствовать о муковисцидозе или об астме. «Молчащие легкие» при выявлении инфильтратов заставляют думать о белковой дистрофии легких, инфекции пневмоцистами, десквамативном интерстициальном пневмоните или опухоли. Следует тщательно контролировать рост ребенка с тем, чтобы установить, оказывает ли легочный процесс общее действие на организм, что может быть отражением тяжести течения процесса, например при муковисцидозе или белковой дистрофии. Катаракта, ретинопатия или микроцефалия могут указывать на одну из внутриутробных инфекций.

Хронический ринит может быть обусловлен атопическими болезнями, непереносимостью коровьего молока, муковисцидозом или врожденным сифилисом. Отсутствие миндалин или шейных лимфатических узлов может быть показателем комбинированного иммунодефицитного состояния.

Диагностическое обследование следует проводить избирательно, основываясь на данных, полученных при сборе анамнеза и осмотре, а также при учете состояний, перечисленных в табл. 10—7. Может оказать помощь цитологическое исследование бронхиального секрета. У больных, резистентных к лечению антибиотиками, аспирация с помощью иглы содержимого из пораженной области может помочь выявить патогенные микроорганизмы. Бронхография, как правило, имеет наибольшую ценность в диагностике поддающихся хирургическому лечению очаговых бронхоэктазов; к ней не следует прибегать в повседневной практике при хронических легочных инфильтратах. Бронхоскопия показана для выявления инородных тел, врожденных или приобретенных аномалий трахеобронхиальных путей и обструкции бронха опухолью. При неэффективности использованных методов диагностики в некоторых случаях может оказать помощь биопсия легкого.

Оптимальные консервативные и хирургические методы лечения больных с хроническими инфильтратами легких часто зависят от нозологической формы. Однако хронические состояния, обуславливающие образование инфильтратов, могут разрешаться и спонтанно, например длительная тяжело протекающая вирусная инфекция у грудных детей; в этих случаях симптоматическое лечение может поддерживать функцию легких на достаточном уровне до тех пор, пока не наступит спонтанное улучшение состояния. Вспомогательные мероприятия включают в себя ингаляцию и физикальные методы лечения, способствующие удалению избытка секрета, лечение антибиотиками, воздействующими на вторичную микрофлору, вдыхание кислорода при гипоксемии и полноценное питание. С помощью симптоматических или специфических методов можно в конечном итоге добиться поддержания легочной функции на уровне нормы, несмотря на тяжелое заболевание легких у ребенка грудного возраста, поскольку легкие маленьких детей обладают высоким восстановительным потенциалом.

Томас Ф. Боат (Thomas F. Boat)

Список литературы

- Beem M. E., Saxon E. M. Respiratory tract colonization and a distinctive pneumonia syndrome in infants infected with *Chlamydia trachomatis*. — N. Engl. J. Med., 1977, 296:306.
- Cloutier M. M., Loughlin G. M. Chronic cough in children: A manifestation of airway hyperreactivity. — Pediatrics, 1981, 67:6.
- Danus O., Casar C., Larrain A. et al. Esophageal reflux — an unrecognized cause of recurrent obstructive bronchitis in children. — J. Pediatr., 1976, 89: 220.

- Eliasson R., Mossberg B., Cammer P. et al.* The immotile cilia syndrome. — *N. Engl. J. Med.*, 1977, 297:1.
- Kendig E. L.* (ed.) Disorders of the Respiratory Tract in Children. — Ed. 3. — Philadelphia: W. B. Saunders, 1977.
- Stagno S., Brasfield D. M., Brown M. B. et al.* Infant pneumonitis associated with cytomegalovirus, chlamydia, pneumocystis, and ureaplasma: A prospective study. — *Pediatrics*, 1981, 68:322.
- Williams H. E.* Chronic and recurrent cough. — *Aust. Pediatr. J.*, 1975, 11:1.
- Wood R. E., Boat T. F., Doershuk C. F.* State of the art: Cystic fibrosis. — *Am. Rev. Resp. Dis.*, 1976, 113:833.

БОЛЕЗНИ ПЛЕВРЫ

10.50 ПЛЕВРИТ

К наиболее частой причине образования плеврального выпота у детей относится пневмококковая пневмония; метастатические злокачественные опухоли грудной клетки занимают второе место. Выпоты туберкулезной этиологии в настоящее время встречаются реже благодаря совершенствованию скринирующих процедур обследования и химиотерапии. В остальных случаях причиной могут служить волчанка, аспирационный пневмонит, уремия и ревматоидный артрит. Мальчики и девочки заболевают с одинаковой частотой. Она, возможно, несколько ниже у грудных детей с долевой пневмококковой пневмонией, чем у детей более старшего возраста.

Воспалительные процессы в плевре обычно подразделяют на три основных вида: сухой, или пластический, серозно-фиброзный, или серозно-геморрагический и гнойный плеврит, или эмпиему.

Сухой, или пластический, плеврит

Сухой, или пластический, плеврит может развиваться при острой бактериальной инфекции легких или остром заболевании верхних дыхательных путей. Он может быть связан и с туберкулезом или болезнями межуточной ткани, например с ревматоидным артритом.

Патоморфология. Процесс обычно ограничивается висцеральной плеврой. Как правило, определяется небольшое количество серозной жидкости желтого цвета с быстрым образованием после ее удаления сгустков. Довольно быстро плевральные поверхности слипаются, особенно при туберкулезе, при котором плевра часто утолщается. Иногда оседание фибрина и образование спаек, или сращений, могут быть настолько резко выраженными, что приводят к развитию фиброторакса, обычно нарушающего подвижность легких.

Клинические проявления. Признаки и симптомы заболевания часто скрыты первичным процессом. К основным симптомам относится боль, усиливающаяся при глубоком дыхании, кашле и напряжении. Иногда, однако, плевральную боль описывают как

тупую; этот тип боли мало подвержен изменениям при дыхании. Часто она носит не только локализованный характер (в области грудной клетки), но может иррадиировать в плечо или спину. Из-за нее ребенок может стонать при дыхании, стараться сдерживать дыхание, часто лежит на больном боку, пытается уменьшить экскурсию легких. В ранней стадии заболевания может прослушиваться шум трения плевры, вскоре, как правило, исчезающий. Иногда притупляется перкуторный звук и выслушивается ослабленное дыхание. Изредка плеврит протекает без клинической симптоматики и выявляется лишь при рентгенографии; может определяться диффузное затемнение плевры или плотный, резко очерченный контур тени. Последнее может быть неотличимо от незначительных по размеру плевральных выпотов. Хронический плеврит иногда встречается при ателектазе, легочном абсцессе, болезнях межуточной ткани и туберкулезе.

Дифференциальный диагноз. Пластический плеврит необходимо отличать от эпидемической плевродинии, травмы реберного каркаса, в частности перелома ребра, и поражений заднего корешка спинно-мозгового ганглия, опухолей спинного мозга, опоясывающего лишая, болезней желчного пузыря и трихинеллеза. Даже в том случае, если не удастся определить жидкость в полости плевры при физикальном или рентгенографическом обследовании в подозрительных случаях следует прибегать к торакоцентезу, с помощью которого получают небольшое количество экссудата; при бактериологическом исследовании последнего обычно выявляют патогенный микроорганизм, явившийся причиной развития плеврита при острой пневмонии. При плеврите и пневмонии, продолжающимися в течение более 1 нед, следует поставить вопрос о туберкулезной инфекции.

Лечение. Лечение должно быть направлено на коррекцию основного заболевания. При выявлении пневмонии нельзя иммобилизовать грудную клетку с помощью липкого пластыря и применять снимающие кашлевой рефлекс препараты. Если же пневмония не диагностирована или проводимое лечение по поводу нее недостаточно эффективно, наложение повязки с липким пластырем на грудную клетку, ограничивающей дыхательные движения, может способствовать уменьшению боли.

Серозно-фибринозный плеврит

Этот вид плеврита чаще встречается при инфекционных болезнях легких или воспалительных процессах в брюшной полости или средостении. Менее характерен он для волчанки, периартериита или ревматизма. Иногда он осложняет первичные или метастатические опухоли легких, плевры или средостения; при них, однако, чаще развивается геморрагический плеврит.

Клинические проявления. Поскольку серозно-фибринозному плевриту часто предшествует сухой, то ранние симптомы и признаки заболевания могут быть характерны для последнего. По

мере накопления жидкости плевральная боль и симптомы могут исчезнуть или может появиться симптоматика основного заболевания. При массивном выпоте присоединяются кашель, одышка, втяжение уступчивых участков грудной клетки, учащение дыхания, вынужденное положение сидя и цианоз. Физикальные признаки зависят от количества экссудата. При перкуссии может определяться значительное притупление звука. Дыхание ослаблено или не проводится, проведение голосового дрожания снижено, средостение смещено в противоположную сторону, иногда выступают межреберные промежутки. Если жидкость не осумкована, физикальные признаки зависят от положения больного. У грудных детей они менее определены; иногда вместо ослабления дыхания или отсутствия проведения его прослушивается бронхиальный тип его. При обширном очаге пневмонии могут прослушиваться хрипы. Шум трения плевры обычно выявляется только в раннюю или позднюю стадии плеврита. Процесс обычно односторонний.

При рентгенографическом обследовании видны более или менее гомогенные тени, закрывающие обычный рисунок легкого. Небольшой выпот может проявляться заполнением реберно-диафрагмального угла и угла между сердцем и диафрагмой или же расширением междолевой щели. Обследовать ребенка необходимо в положении его как лежа на спине, так и вертикально, чтобы констатировать смещение выпота. Дополнительную информацию может предоставить рентгенографическое обследование больного в положении лежа на боку. Полезно и ультразвуковое обследование.

Дифференциальный диагноз. Торакоцентез необходим при скоплении в плевральной полости жидкости или подозрении на него, за исключением случаев, когда выпот очень незначителен или диагностирована классическая долевая пневмококковая пневмония. Исследование выпота имеет важное значение для идентификации инфекции, при этом могут быть выявлены микобактерии. С помощью торакоцентеза можно провести дифференциальную диагностику между серозно-фибринозным плевритом, эмпиемой, гидро-, гемо- и хилотораксом. При гидротораксе жидкость отличается низкой относительной плотностью (менее 1015) и содержит скорее небольшое число мезотелиальных клеток, нежели лейкоциты, при гемо- и хилотораксе она имеет характерный вид. Невозможно различить серозно-фибринозный и гнойный плевриты без микроскопического исследования жидкости. В первом случае она прозрачна или слегка мутная, в ней содержатся относительно небольшое число лейкоцитов и иногда эритроцитов. Уровень белка, превышающий 30 г/л, свидетельствует об экссудате, связанном, по-видимому, с инфекционным процессом. На выпот указывает и уровень лактатдегидрогеназы, превышающий 200 МЕ/л. Серозно-фибринозная жидкость может быстро перейти в гнойную; она может быть различной в зависимости от того, на какой стадии процесса был произведен торакоцентез.

Течение. Если жидкость не становится гнойной, она, как правило, быстро исчезает, в частности при бактериальной пневмонии. Несколько дольше она определяется при болезнях мезенхимной ткани и туберкулезе и может сохраняться или повторно накапливаться в течение длительного времени при опухолях. После того как выпот абсорбируется, между двумя слоями плевры обычно образуются спайки, не приводящие к функциональным нарушениям. Могут образовываться утолщения ее, которые иногда принимают за небольшие объемы жидкости или легочные инфильтраты. Остаточные утолщения могут определяться в течение длительного времени, однако обычно процесс исчезает бесследно.

Лечение. Больного следует лечить, учитывая основное заболевание. При диагностическом торакоцентезе с терапевтической целью необходимо попытаться удалить как можно больше жидкости. Если основное заболевание, обусловившее образование плеврита, поддается воздействию лечебных мероприятий, необходимость в повторном проведении дренажа не возникает; если же количество скопившейся жидкости мешает процессу дыхания, следует произвести повторный торакоцентез или дренаж. При плевральном выпоте больному иногда показано назначение анальгезирующих средств, в частности после торакоцентеза. При острой пневмонии в дополнение к антибиотикотерапии часто требуется лечение кислородом.

Список литературы

- Grymiski J., Krakowka P., Lypacewicz G.* The diagnosis of pleural effusion by ultrasonic and radiologic techniques. — *Chest*, 1976, 70:1.
- Light R. W., MacGregor I., Luchsinger P. C. et al.* Pleural effusions: The diagnostic separation of transudates and exudates. — *Ann. Int. Med.*, 1972, 77: 507.
- Wolfe W. G., Spock A., Bradford W. D.* Pleural fluids in infants and children. — *Am. Rev. Resp. Dis.*, 1968, 98:1027.

Гнойный плеврит

Гнойный плеврит, или эмпиема, представляет собой скопление гноя в полости плевры. Чаще он встречается при стафилококковой пневмонии, реже — при пневмококковой (особенно типы 1 и 3) и *H. influenzae*. В педиатрической практике он чаще наблюдается у грудных детей и детей дошкольного возраста.

Заболевание может быть вызвано и прорывом абсцесса легкого в плевральную полость, распространением микроорганизмов из раневой поверхности при травме грудной клетки или операции на ней, реже оно может быть обусловлено медиастинитом или абсцессом брюшной полости.

Патоморфология. Обычно гнойный плеврит протекает как распространенный процесс, представленный многочисленными осумкованными абсцессами, распространяющимися на большую часть одной плевральной полости или на обе. Parietalная плев-

ра утолщается. Если гной не имеет возможности отекать, он может продолжить ход через стенку грудной клетки или в легочную паренхиму, в результате чего образуется бронхоплевральный свищ или пиопневмоторакс, или он находит выход в брюшную полость. Осумковавшийся гной может в конечном счете привести к образованию толстостенных абсцессов или же после организации экссудата легкое может коллабировать и оказаться окруженным толстым неэластичным слоем.

Клинические проявления. Поскольку в большинстве случаев гнойный плеврит развивается в раннюю стадию бактериальной пневмонии, начальные проявления и симптомы характерны в первую очередь для основного заболевания. У больных недостаточно леченных или леченных не соответствующим антибиотиком может пройти несколько дней между развитием клинической картины пневмонии и признаками эмпиемы. У большинства из них повышается температура тела. У грудных детей заболевание может выражаться только в умеренном прогрессировании дыхательных нарушений. У детей более старшего возраста появляются признаки токсикоза и усиливается одышка. Физикальные и рентгенографические данные могут быть сходны с описанными при серозно-фибринозном плеврите и двух состояниях, которые могут быть дифференцированы только с помощью торакоцентеза, обязательно проводимого при подозрении на эмпиему (см. «Серозно-фибринозный плеврит»). Если при рентгенографии не обнаруживают смещения жидкости при изменениях положения тела больного, следует думать об осумкованной эмпиеме. Необходимо удалить максимальное количество гноя. По его виду трудно установить вызвавший его возбудитель; с целью диагностики необходимо произвести бактериологическое исследование его с последующим изучением окрашенных по Граму мазков. Обычно выявляют большое количество стафилококков, иногда пневмококки и *N. influenzae*, но обычно в небольшом количестве, особенно если ранее проводилось лечение антибиотиками. В последнем случае целесообразнее проводить исследование методов встречного иммуноэлектрофореза. У больного может быть увеличено число лейкоцитов в периферической крови и повышена СОЭ.

Осложнения. При стафилококковой инфекции обычно развиваются бронхоплевральные свищи и пиопневмоторакс. К другим местным осложнениям относятся гнойный перикардит, абсцессы легкого, перитонит после прорыва через диафрагму, остеомиелит ребер, а также менингит, артрит и остеомиелит. При стафилококковой эмпиеме нередко септицемия; она часто встречается при инфекции *N. influenzae* и пневмококком.

Лечение. Если при торакоцентезе обнаружен гной, следует немедленно наладить закрытый дренаж или постоянное отсасывание его. В область, подозрительную на скопление гноя, вводят катетер по возможности с максимально большим внутренним диаметром; иногда требуется введение нескольких трубок для дренирования многокамерных полостей. Закрытый дренаж обыч-

но необходим только в течение 1 нед, несмотря на то что после этого еще продолжается отток небольшого количества отделяемого, обычно образующегося в результате присутствия в плевральной полости дренажной трубки. Все трубки удаляют одновременно.

Вливание фибринолитических растворов или протеолитических ферментов в плевральную полость может вызывать тяжелые общие реакции у маленьких детей и не способствует усилению дренажа. Достаточный калибр дренажной трубки и содержание ее в чистоте обеспечивают свободный отток гноя. Не следует также вводить в плевральную полость антибиотики, поскольку они не увеличивают эффективности парентерально введенных и могут вызвать местную реакцию, и пытаться лечить больного с помощью многократного отсасывания из плевральной полости; по возможности рекомендуется длительный закрытый дренаж.

Необходимо парентеральное введение антибиотика; выбор его должен основываться на определении *in vitro* чувствительности к нему патогенного микроорганизма. Стафилококковая эмпиема у грудных детей поддается воздействию парентерально введенного метициллина или пенициллина G. При пневмококковой инфекции обычно эффективен пенициллин, а при *H. influenzae* — ампициллин или левомецетин. Преимуществ комбинации антибиотиков не выявлено. При стрептококковой инфекции процесс разрешается медленно и антибиотикотерапию следует продолжить в течение 3—4 нед. При недостаточном лечении больных эмпиемой могут развиваться обширные фибриновые изменения на поверхности спавшихся легких; в последующем это может потребовать проведения декорткации. Если образуются пневматоцеле (выпячивания легочной ткани), не следует прибегать к хирургическому лечению или аспирации, если только они не достигают таких больших размеров, что нарушают процесс дыхания, или не инфицируются вторично. Отдаленный прогноз у адекватно леченных больных вполне благоприятен.

Список литературы

- Bechamps G. J., Lynn H. B., Wenzl J. E.* Empyema in children. — *Mayo Clin. Proc.*, 1970, 45:43.
- Middlekamp J. N., Purterson M. L., Burford T. H.* The changing pattern of empyema thoracis in pediatrics. — *J. Thorac. Cardio. Surg.*, 1964, 47:165.
- Murphy D., Lockhart C. H., Todd J. K.* Pneumococcal empyema. — *Am. J. Dis. Child.*, 1980, 134:659.
- Ravitch M. N., Fein R.* The changing picture of pneumonia and empyema in infants and children. A review of the experience at the Harriet Lane Home from 1934 through 1958. — *J. A. M. A.*, 1961, 175:1039.
- Riley H. D., Jr., Bracken E. C.* Empyema due to *Hemophilus influenzae* in infants and children. — *Am. J. Dis. Child.*, 1965, 110:24.
- Siegel J. D., Gartner J. C., Michaels R. H.* Pneumococcal empyema in childhood. — *Am. J. Dis. Child.*, 1978, 132:1094.

Пневмоторакс у новорожденных см. в разделе 7.38. У детей грудного возраста стафилококковая пневмония достаточно часто осложняется им, но у детей в возрасте старше 1 года он встречается нечасто, если не считать случаев, когда воздух в плевральную полость попадает случайно при торакоцентезе. Пневмоторакс может развиваться при пневмонии, обычно наряду с эмпиемой; он может образоваться вторично при абсцессе, гангрене и инфаркте легкого, разрыве кисты или эмфизематозно измененного участка (например, при астме), при инородном теле, наружной травме грудной клетки или хирургических вмешательствах. Его обнаруживают почти у 5% госпитализированных детей, больных бронхиальной астмой, у которых он обычно разрешается без лечения. Пневмоторакс относится к серьезным осложнениям при муковисцидозе (см. раздел 10.107). Наряду с эмфиземой средостения он может осложнить трахеотомию. Спонтанно он иногда развивается у подростков и лиц молодого возраста, чаще мужского пола. Были описаны случаи его у многочисленных членов одной семьи в разные возрастные периоды. У больных, страдающих нарушением синтеза коллагена, например при болезни Элерса—Данлоса и синдроме Марфана, отмечается склонность к развитию пневмоторакса.

Пневмоторакс может сопровождаться серозным (гидропневмоторакс) или гнойным (пиопневмоторакс) выпотом в полость плевры. Двусторонний процесс встречается редко.

Клинические проявления. Начинается заболевание обычно внезапно и симптоматика, как правило, зависит от степени коллабироваия легкого и тяжести основного легочного заболевания. При обширном пневмотораксе могут появиться боль, одышка и цианоз. У детей грудного возраста симптоматика и физикальные признаки трудно интерпретировать. При незначительном скоплении воздуха в полости плевры могут незначительно сместиться органы грудной клетки с нерезко выраженной симптоматикой или отсутствием ее. Интенсивность болей обычно не отражает степени коллабироваия легких.

Обычно наступает нарушение дыхания, уступчивые участки грудной клетки западают и заметно ослабляется дыхание. При перкуссии определяется абсолютное притупление звука. Могут смещаться гортань, трахея и сердце в сторону здорового легкого. При гидротораксе над областью абсолютного притупления перкураторного звука обычно определяется четко ограниченная область тимпанического перкураторного звука. Важно установить, находится ли пневмоторакс под напряжением (напряженный пневмоторакс), поскольку в этом случае создаются препятствия для расправления здорового легкого и может наступить нарушение функции сердечно-сосудистой системы. Амфорофония или крепитирующие хрипы при наличии в плевральной полости жидкости свидетельствуют об образовании открытого свищевого

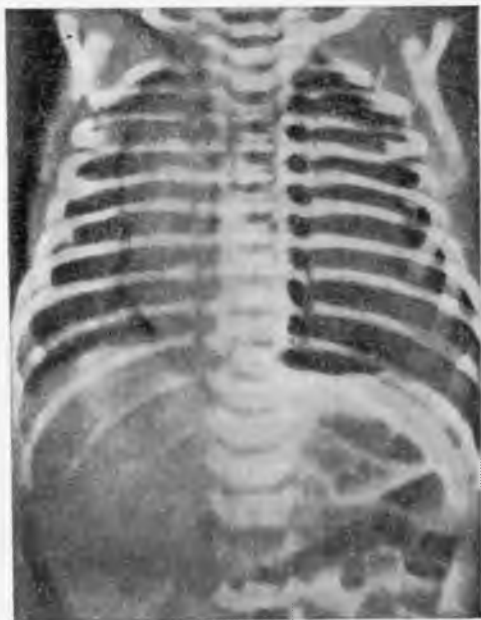

Рис. 10—18. Рентгенограмма грудной клетки новорожденного с пневмотораксом.

Скопление воздуха в плевральной полости слева привело к частичному спадению левого легкого и смещению сердца и органов средостения вправо.

моторакса. При диафрагмальной грыже может понадобиться введение внутрь небольшого количества бария для того, чтобы увидеть находящуюся в полости грудной клетки часть желудочно-кишечного тракта.

Лечение. Оно варьирует в зависимости от обширности коллапса, природы и тяжести основного заболевания. Незначительно или даже умеренно выраженный пневмоторакс у здорового в целом ребенка может разрешиться спонтанно без проведения специфического лечения, обычно в пределах 1 нед. То же можно сказать о пневмотораксе (менее 5%), осложняющем астму. Вдыхание больным 100% кислорода может способствовать ускорению разрешения процесса вследствие повышения градиента давления азота между воздухом плевральной полости и кровью. Больные, страдающие хронической гипоксемией, должны находиться при этом под постоянным мониторным наблюдением. При плевральных болях целесообразно назначать обезболивающие средства. В некоторых случаях оправдано применение кодеина, но при этом необходимо помнить об угнетающем действии его на дыхание. Иногда требуется введение морфина или меперидина. При спадении более 5% легочной ткани, рецидивирующем пневмотораксе или под напряжением необходимо начинать специфическое

сообщения с воздухоносными тканями. Подтверждением тому служит быстрое скопление воздуха после его аспирации. Диагноз обычно устанавливают на основании данных рентгенографического обследования (рис. 10—18).

Дифференциальный диагноз. Пневмоторакс следует дифференцировать от локализованной или генерализованной эмфиземы, обширного эмфизематозного вздутия ткани легкого, больших полостей и других кистозных образований его, диафрагмальной грыжи и растяжения газами желудка. Во многих случаях рентгенография грудной клетки позволяет различить эти состояния. На рентгенограммах (на выдохе) усилен контраст между легочным рисунком и областью пнев-

лечение. Пневмоторакс, осложняющий муковисцидоз, отмечается склонностью к рецидивированию, поэтому лечить больного следует начинать уже после первоначального появления воздуха в полости плевры, даже если степень коллапса не превышает 5%.

Закрытая торакотомия (простое введение торакальной трубки) и удаление из плевральной полости воздуха с помощью катетера, наружный конец которого опущен под воду, вполне достаточны для того, чтобы обеспечить почти у всех больных расправление легких. Для обеспечения образования прочных спаек между легким и плеврой (грудной стенкой) при рецидивирующем пневмотораксе могут быть использованы методы, способствующие склерозированию. К ним относится введение в плевральную полость тетрациклина или азотнокислого серебра (химический плевродез). К эффективным методам относится открытая торакотомия с ограниченным разрезом и ушиванием полости, закрытием свищевого хода, отслойкой плевры (обычно в верхушечной части легкого, когда хирург может видеть операционное поле). Послеоперационная боль выражена не больше, чем при химическом плевродезе азотнокислым серебром, но торакальная трубка обычно может быть удалена уже через 24—48 ч, в отличие от закрытой торакотомии и плевродеза, когда ее удаляют через 72 ч.

Лечение, направленное на основное заболевание, следует начинать при поступлении больного в клинику. При муковисцидозе запланированную открытую торакотомию следует осуществлять как можно быстрее. Отсрочка операции в целях проведения антибиотикотерапии противопоказана, поскольку состояние больного может постепенно ухудшиться, так как торакальная трубка служит помехой для проведения постурального дренажа и физической активности.

Список литературы

- Bernhard W. F., Malcolm J. A., Berry R. W. et al.* A study of the pathogenesis and management of spontaneous pneumothorax. — *Dis. Chest*, 1962, 42: 403.
- Kattwinkel J., Taussig L. M., McIntosh C. L. et al.* Intrapleural instillation of quinacrine for recurrent pneumothorax. — *J. A. M. A.*, 1973, 226:557.
- Youmans C. R., Jr., Williams R. D., McMinn M. R. et al.* Surgical management of spontaneous pneumothorax by bleb ligation and pleural dry sponge abrasion. — *Am. J. Surg.*, 1970, 120:644.

10.52 ПНЕВМОМЕДИАСТИНУМ

Пневмомедиастинум обычно развивается вследствие разрыва альвеол при острых или хронических заболеваниях легких. Однако ее могут обусловить многочисленные нереспираторные заболевания, когда источником воздуха иногда служит не легкое. Например, сообщалось о развитии пневмомедиастинума после удаления зуба, пневмоэнцефалографии, родов, при сахарном диабете, осложненном кетоацидозом, после иглотерапии и при остром

гастроэнтерите. Он может развиваться при перфорации пищевода и проникающем ранении грудной клетки.

После разрыва альвеол воздух может пройти по околосоудистым и другим мягким тканям по направлению к корню легкого, а затем в средостение. Пневмомедиастинум редко представляет собой большую проблему у детей старшего возраста, поскольку давление в средостении может выравниваться вследствие выхода из него воздуха в органы шеи или брюшную полость. У новорожденных, однако, скорость освобождения его значительно ограничена, вследствие чего пневмомедиастинум может обусловить выраженное нарушение функции сердечно-сосудистой системы или пневмоторакс (см. разд. 7.41). У детей старшего возраста и подростков его причиной чаще всего служит острая форма бронхиальной астмы; пневмоторакс у них присоединяется редко.

К основным симптомам относится преходящая колющая боль в грудной клетке, которая может иррадиировать в шею. Может появляться боль в животе и в горле. Больной иногда жалуется на одышку, но трудно понять, представляет она собой самостоятельный симптом или связана с болью в груди. Пневмомедиастинум трудно выявить при физикальном обследовании. Подкожная эмфизема (если она появляется) может служить потенциальным диагностическим признаком. Несмотря на то что перкуторный звук может быть приглушен, у многих больных легкие хронически переполнены воздухом, и мало вероятно, чтобы врач знал об этом. Иногда в средостении прослушиваются крепитирующие звуки, но их легко принять за шум трения перикарда. Диагноз устанавливается на основании результатов рентгенографического обследования. Границы сердца выглядят более отчетливо, чем в норме, а в боковой проекции видны структуры задних отделов средостения. Подкожная эмфизема, определяемая рентгенографически, также подтверждает диагноз.

Лечение в первую очередь должно быть направлено на коррекцию обструктивного заболевания легких. Иногда следует применять обезболивающие средства. В редких случаях подкожная эмфизема может вызвать сдавление трахеи, при котором требуется трахеотомия, способствующая декомпрессии средостения.

Список литературы

- Church J. A., Richards W.* Air leak syndromes as complications of respiratory disease in infancy and childhood. — *Ann. Allergy*, 1977, 39:393.
- Girard D. E., Carlson V., Natelson E. A., Fred H. L.* Pneumomediastinum in diabetic ketoacidosis: Comments on mechanism, incidence, and management. — *Chest.*, 1971, 60:455.
- Munsell W. P.* Pneumomediastinum: A report of 28 cases and review of the literature. — *J. A. M. A.*, 1967, 202:689.
- Sandler C. M., Libshitz H. I., Marks G.* Pneumoperitoneum, pneumomediastinum and pneumopericardium following dental extraction. — *Radiology*, 1975, 115:539.
- Tsai F. Y., Lee K. F.* Pneumopericardium and pneumomediastinum: Rare complications of pneumoencephalography. — *Radiology*, 1974, 112:95.

При гидротораксе в полости плевры скапливается невоспалительная жидкость, отличающаяся более низкой относительной плотностью (1015), чем серозно-фибринозный экссудат. В ней содержится меньшее количество белка и клеток и обычно она связана с накоплением жидкости в других участках, например в перитонеальной полости и подкожной клетчатке. Гидроторакс чаще сопровождается заболеваниями сердца или почек, иногда он может быть проявлением выраженных отеков алиментарного происхождения и редко развивается при сдавлении вен опухолью, увеличенными лимфатическими узлами или спаечным процессом. Как правило, он бывает двусторонним при заболевании почек и алиментарном отеке и, возможно, при заболевании миокарда, хотя в последнем случае он может быть правосторонним или более право-, чем левосторонним. Физикальные признаки сходны с описанными при серозно-фибринозном плеврите. Однако в отличие от последнего граница притупления перкуторного звука быстрее смещается при изменении положения больного. Лечение должно быть направлено на коррекцию первичных нарушений; может потребоваться отсасывание жидкости.

Массивное кровотечение в плевральную полость может быть результатом разрушения стенки кровеносного сосуда при туберкулезе и эмпиеме, но оно редко встречается у детей. Иногда оно служит признаком опухоли грудной полости или дискразии крови и может сопровождать травму грудной клетки. Разрыв аневризмы не характерен для детей. Кровотечение в плевральную полость на фоне пневмоторакса называют гемопневмотораксом. Диагностировать гемоторакс можно только с помощью торакоцентеза. В любом случае следует приложить все усилия, чтобы установить и устранить причину его. При выраженном кровотечении может потребоваться хирургическое вмешательство, а при большой кровопотере переливание крови. Недостаточное удаление крови при обширном гемотораксе может привести к значительному спаечному процессу в результате отложения и организации фибрина. В дальнейшем это может потребовать проведения декортикации.

Список литературы

- Berger H. W., Rammohan G., Neff M. S. et al.* Uremic pleural effusion. A study in 14 patients on chronic dialysis. — *Ann. Int. Med.*, 1975, 82:362.
Block L. F. Pleural disease. — *Basics Resp. Dis.*, 1978, 6 (May 1978):1.
Kilman J. S., Charnock E. Thoracic trauma in infancy and childhood. — *J. Trauma*, 1969, 9:863.

10.54 ХИЛОТОРАКС

В результате попадания желчи из грудного протока в плевральную полость развивается хилоторакс. Частота его увеличилась, поскольку операции на сердце стали производить по поводу

более сложных врожденных пороков; в настоящее время около 50% его относится к операционным осложнениям и связаны с разрывом грудного протока. В большинстве остальных случаев хилоторакс связан с травмой грудной клетки или первичными и метастатическими злокачественными опухолями в ней, когда проток сдавливается ею или увеличенными лимфатическими узлами. Известны и другие причины, к которым относятся лимфангиоматоз, рестриктивные болезни легких, тромбоз протока или подключичной вены и врожденные аномалии системы лимфатических протоков. У некоторых больных не удается выявить специфической этиологии заболевания. Хилоторакс редко бывает двусторонним, чаще он левосторонний.

Симптомы и признаки аналогичны наблюдаемым при гидротораксе. Диагноз устанавливают с помощью торакоцентеза (хилозный выпот). По внешнему виду получаемая жидкость напоминает молоко и содержит жир, белок, лимфоциты и другие компоненты лимфы. У новорожденных, еще не получавших кормления, она может быть прозрачной. Сообщалось, что иногда при серозном выпоте псевдохилозный характер жидкости обусловлен, вероятно, появлением жировой субстанции, образующейся в результате дегенеративных изменений самой жидкости, а не примесью в ней лимфы. Характер жидкости можно определить, если встряхивать ее после смешивания с щелочью или эфиром; жидкость, в которой содержится лимфа, отличается тенденцией к просветлению. К более точным пробам относится количественное определение в ней триглицеридов (их уровень повышен в хилозной жидкости) и холестерина (уровень которого может быть повышен при хроническом серозном выпоте).

Более 50% детей в возрасте до 1 года выздоравливают спонтанно. Иногда требуется повторная аспирация содержимого для уменьшения симптомов сдавления. Однако лимфа быстро накапливается, и повторный торакоцентез может обусловить значительное выведение калорий и белка и большого числа лимфоцитов. Сообщалось о том, что у детей после повторного торакоцентеза по поводу хилоторакса развивалось иммунодефицитное состояние, в том числе гипогаммаглобулинемия и изменение реакции клеточного иммунитета. Внутривенное введение плеврального содержимого с целью предотвратить эти осложнения технически затруднено и опасно; эффект его сомнителен.

Лечение в большинстве случаев следует начинать с короткого периода наблюдения за больным, находящимся на диете с низким содержанием жира (или триглицеридов со средней длиной цепи) и высоким содержанием белка. Большинству из них показан постельный режим, ограничение потребления соли, мочегонные средства и препараты наперстянки. Общий калораж продуктов питания должен превышать возрастные нормы, а суточная доза витаминов должна быть увеличена в несколько раз, особенно жирорастворимых А и D. Если жидкость продолжает накапливаться спустя 1—2 нед, может быть показано более решительное

вмешательство с попыткой установить участок повреждения грудного протока и перевязать его. Неоднократно сообщалось об успешной перевязке его при нетравматическом хилотораксе (см. раздел 7.30).

Список литературы

- Berberich F. R., Bernstein I. D., Ochs H. D. et al.* Lymphangiomatosis with chylothorax. — *J. Pediatr.*, 1975, 87:941.
Brodman R. F., Zavelson T. M., Schiebler G. L. Treatment of congenital chylothorax. — *J. Pediatr.*, 1974.
Kirkland I. Chylothorax in infancy and childhood. A method of treatment. — *Arch. Dis. Child.*, 1965, 40:186.
Macfarlane J. R., Holman C. W. Chylothorax. — *Am. Rev. Resp. Dis.*, 1972, 105:287.

БОЛЕЗНИ НЕРВНО-МЫШЕЧНОЙ И КОСТНОЙ СИСТЕМ, ОБУСЛОВЛИВАЮЩИЕ НАРУШЕНИЕ ФУНКЦИИ ЛЕГКИХ

10.55 ВОРОНКООБРАЗНАЯ ГРУДНАЯ КЛЕТКА, ЕЕ ДИСТРОФИЯ И АНОМАЛИЯ РЕБЕР

Эта форма грудной клетки обычно представляет собой изолированную аномалию скелета. Сужение при этом по средней линии грудной полости может привести к выраженному рестриктивному заболеванию легких, но редко, если даже рестрикция обуславливает клинические последствия. Воронкообразная грудная клетка может быть связана с сегментарной бронхомаляцией, чаще левого основного ствола. У некоторых больных это может неблагоприятно воздействовать на функцию сердца. В большинстве случаев хирургическая коррекция неэффективна, хотя некоторым больным с резко выраженной деформацией может быть показано оперативное вмешательство для восстановления функции органов грудной клетки или с косметической целью.

Это одно из проявлений генерализованных аномалий развития скелета, часто обуславливающее угрожающие жизни нарушения дыхания у новорожденных и детей раннего возраста. Некоторые дети доживают до школьного возраста. Заболевание наследуется по аутосомно-рецессивному типу. Сообщалось о многочисленных сопутствующих врожденных уродствах. У большинства детей нарушения дыхания или присоединение инфекций отмечается в возрасте до 1 года. Детей более старшего возраста родители иногда приводят к врачу, заметив необычную форму грудной клетки. При осмотре выявляются ее сужение и обычно короткие конечности. Специфических методов лечения не существует. Дети более старшего возраста часто страдают прогрессирующей почечной недостаточностью. При респираторных инфекциях их необходимо

немедленно начать лечить антибиотиками и при возможности дополнительно с помощью физиотерапевтических методов. Им ежегодно следует проводить противогриппозную вакцинацию.

Отсутствие или неправильное развитие I—II ребра обычно не влияет на функцию легких и при этом не требуется лечения. Отсутствие нескольких ребер связано с аномалией позвоночника и в конечном итоге приводит к сколиозу. К тому же часть легкого может выступать через дефект в грудной стенке в виде грыжевидного выпячивания, чаще на уровне I—V ребра спереди. При этом отмечаются незначительные аномалии развития мышц, обусловленные отсутствием обычных точек их прикрепления. В большинстве случаев их обнаруживают случайно на рентгенограммах грудной клетки, выполненных при обследовании больного по поводу другого заболевания; отсутствие ребра может привести к выпячиванию легкого в виде опухоли мягкой консистенции, обычно безболезненной и легко вправимой. Если дефект большой и сопровождается образованием легочной грыжи, хирургическое расщепление и распорка ребер могут способствовать усилению функциональной способности легких и обусловить косметическую коррекцию.

Список литературы

- Beiser G. D., Epstein S. E., Stampfer M. et al.* Impairment of cardiac function in patients with pectus excavatum, with improvement after operative correction. — *N. Engl. J. Med.*, 1972, 287:267.
- Bronsther B., Coryllos E., Epstein B. et al.* Lung hernias in children. — *J. Pediatr. Surg.*, 1968, 3:544.
- Godfrey S.* Association between pectus excavatum and segmental bronchomalacia. — *J. Pediatr.*, 1980, 96:649.
- Hanissian A. S., Riggs W. W., Thomas D. A.* Infantile thoracic dystrophy—variant of the Ellis-van Creveld syndrome. — *J. Pediatr.*, 1967, 71:855.
- Herdman R. C., Langer L. O.* Thoracic asphyxiant dystrophy and renal disease. — *Am. J. Dis. Child.*, 1968, 116:192.
- Oberklaid F., Dantes D. M., Mayne V. et al.* Asphyxiating thoracic dysplasia. Clinical, radiological, and pathological information on 10 patients. — *Arch. Dis. Child.*, 1977, 52:758.
- Orzaleski M. M., Cook C. D.* Pulmonary function in children with pectus excavatum. — *J. Pediatr.*, 1965, 66:898.
- Rickham P. P.* Lung hernia secondary to congenital absence of ribs. — *Arch. Dis. Child.*, 1959, 34:14.

10.56 БОЛЕЗНИ НЕРВНО-МЫШЕЧНОЙ СИСТЕМЫ, СОПРОВОЖДАЮЩИЕСЯ ГИПОВЕНТИЛЯЦИЕЙ

Целый ряд острых (полиомиелит, синдром Гийена—Барре, травма спинного мозга) и хронических (мышечная дистрофия, прогрессирующая спинальная мышечная атрофия, *myasthenia gravis*) болезней нервно-мышечной системы могут привести к нарушениям дыхания.

Клинические проявления. Альвеолярная гиповентиляция с гипоксемией и респираторной недостаточностью распознается лег-

ко; она требует принятия срочных мер, в том числе проведения искусственной вентиляции. Результаты определения состава газов крови и измерения легочных объемов подтверждают диагноз и служат необходимым контролем для проведения соответствующего лечения. У некоторых больных не образуется секрет в дыхательных путях и им может потребоваться введение эндотрахеальной трубки или трахеостомия (см. раздел 10.30).

Хроническая, медленно прогрессирующая, нервно-мышечная слабость скорее всего обуславливает постепенное развитие нарушений со стороны органов дыхания, которые в конечном счете могут приводить к инвалидизации и сокращению жизни больного. У него не может генерироваться достаточный уровень внутригрудного давления, способствующий эффективному откашливанию, или недостаточно закрывается голосовая щель, что не позволяет достичь адекватного давления в легких. К тому же, несмотря на то что дыхательные объемы могут сохраняться на уровне нормы, прогрессивное снижение жизненной емкости уменьшает эффективность кашля. По мере развития слабости мышц гортани больного часто беспокоят случаи аспирации. Наконец, после утраты возможности сделать достаточный вдох и уменьшения способности диафрагмы предупреждать изменения легочных объемов органами брюшной полости развиваются микроскопически выявляемые ателектазы с нарушением соотношения вентиляции и перфузии и гипоксемией. Это приводит к рецидивирующим или хроническим инфекциям и дальнейшему ограничению жизненной емкости. Увеличение вязкости инфицированного секрета усугубляет уже нарушенный мукоцилиарный клиренс. Прогрессирующая утрата легочной ткани вследствие фиброзных изменений, связанных с хронической инфекцией, а также хроническая и нарастающая гипоксемия в конце концов могут привести к легочной артериальной гипертензии и правожелудочковой недостаточности.

Лечение. За всеми больными требуется постоянное наблюдение и раннее лечение, направленное на коррекцию осложнений со стороны системы дыхания. Им следует немедленно ввести антибиотики. Многим из них требуется проведение физических методов лечения, в том числе постуральный дренаж с постукиванием по грудной клетке: родители должны быть проинструктированы, как его выполнять. Постуральный дренаж часто оказывается эффективным при условии проведения его в течение всего периода острой респираторной инфекции. У некоторых больных кашель можно вызвать с помощью сдавливания грудной клетки. Необходимо ежегодно проводить противогриппозную вакцинацию. Может быть показано введение пневмококковой вакцины.

Большую помощь может оказать наложение постоянной трахеостомы, позволяющей удалять секрет из дыхательных путей. Трахеостому небольшого размера можно затампонировать на время, когда не производится отсасывание через нее, и ребенок может дышать и разговаривать, не пользуясь ею. При выраженной слабости диафрагмы положительное действие может оказать по-

мещение больного на раскачивающуюся кровать, что способствует уменьшению спадения альвеол. Для этой цели можно прибегнуть к дыханию под положительным давлением. Легочная гипертензия и правожелудочковая недостаточность свидетельствуют о неблагоприятном прогнозе, когда поддерживающее лечение кислородом и другие мероприятия вызывают лишь временное улучшение состояния.

Список литературы

- Bergofsky E. H.* State of the art: Respiratory failure in disorders of the thoracic cage. — *Am. Rev. Resp. Dis.*, 1979, 119:643.
Greenberg M., Edmonds J. Chronic respiratory problems in neuromyopathic disorders. Their nature and management. — *Pediatr. Clin. North Am.*, 1974, 21:927.

10.57 КИФОСКОЛИОЗ

Сколиоз, в том числе идиопатический сколиоз подростков, рассмотрен в разделе 23.6. При незначительно или умеренно выраженном сколиозе каркас грудной клетки сжат не настолько, чтобы вызвать серьезные нарушения функции легких. Выраженный сколиоз, однако, может способствовать опасному расстройству последней и сопровождаться респираторной недостаточностью, развитием легочного сердца или того и другого. В дополнение к рестриктивным изменениям могут наблюдаться нарушения диффузии, усиливающие гипоксемию. Даже легко протекающие респираторные инфекции могут представлять собой угрозу для жизни. Отмечается возрастная зависимость изменений функции легких, но острая недостаточность редко встречается в возрасте до 20 лет. Даже при умеренно выраженном сколиозе неожиданно может наступить выраженное нарушение дыхания непосредственно после проведения лечебных (хирургических) мероприятий, наложение гипсовой повязки, ограничивающей движения грудной клетки и нарушающей процесс откашливания. При выраженном сколиозе, особенно у лиц мужского пола, нарушения дыхания могут наступать во время сна. Обусловленная ими гипоксемия может способствовать последующему развитию гипертензии.

Больных следует лечить подобно таковым, страдающим угрожающими жизни болезнями легких. Ежегодно им следует проводить противогриппозную вакцинацию. Перед проведением хирургических вмешательств необходимо тщательно оценить функцию легких. Больного с жизненной емкостью ниже 40—50% от ожидаемой следует проинструктировать и научить до операции дышать под положительным давлением. С ним необходимо обсудить возможность того, что ему будет введена эндотрахеальная трубка для проведения вспомогательной вентиляции. Если возможно, его следует ознакомить с аппаратом искусственного дыхания и объяснить, каким образом и с какой целью он может быть использован. У больных с пограничными значениями легочной

функции большую роль играет послеоперационное мониторинговое наблюдение за составом газов крови. Некоторым больным, страдающим крайне тяжело протекающими рестриктивными заболеваниями, трахеостому необходимо наложить до операции. При сколиозе она может предрасполагать к образованию тромбозов глубоких сосудов и эмболий легочных сосудов.

Список литературы

- Kafer E. R.* Idiopathic scoliosis: Gas exchange and the age dependence, of arterial blood gases. — *J. Clin. Invest.*, 1976, 48:825.
Mezon B. L., West P., Israels J. et al. Sleep breathing abnormalities in kyphoscoliosis. — *Am. Rev. Resp. Dis.*, 1980, 122:617.
Uden A. Thromboembolic complications following scoliosis surgery in Scandinavia. — *Acta Orthop. Scand.*, 1979, 50:175.
Weber B., Smith J. P., Briscoe W. A. et al. Pulmonary function in asymptomatic adolescents with idiopathic scoliosis. — *Am. Rev. Resp. Dis.*, 1975, 111:389.

10.58 ОЖИРЕНИЕ

Выраженное ожирение иногда служит причиной затруднения дыхания, сопровождающегося состоянием сонливости, одышкой, цианозом и, возможно, правожелудочковой недостаточностью. Экскурсия грудной клетки и диафрагмы ограничена, в результате чего дыхание становится частым и поверхностным, альвеолярная вентиляция снижается и развивается гипоксемия. Изменение соотношения вентиляция—перфузия также способствует недонасыщению артериальной крови газами. Оказалось, что у некоторых лиц при этом снижается вентиляторная реакция на гипоксию. При синдроме Прадера—Вилли ее изменения в ответ на изменение уровня двууглекислого газа наблюдали у членов семьи практически здоровых. Это может свидетельствовать о том, что нарушение контроля вентиляции скорее присоединяется к респираторным проблемам, вызванным ожирением, чем развивается на их основе.

Первоочередная задача при лечении состоит в том, чтобы уменьшить массу тела страдающего ожирением. Если этого удастся достичь, то специального лечения, направленного на коррекцию респираторных нарушений, не требуется. У некоторых детей с гиповентиляцией и правожелудочковой недостаточностью при синдроме Прадера—Вилли благоприятное воздействие может оказать прогестерон.

Список литературы

- Orenstein D. M., Boat T. F., Owens R. P.* et al. The obesity hypoventilation syndrome in children with the Prader-Willi syndrome: A possible role for familial decreased response to carbon dioxide. — *J. Pediatr.*, 1980, 67:765.
Orenstein D. M., Boat T. F., Stern R. C. et al. Progesterone treatment of the obesity hypoventilation syndrome in a child. — *J. Pediatr.*, 1977, 90:477.

- Riley D. J., Santiago T. V., Edelman N. H. Complications of obesity-hypoventilation syndrome in childhood. — *Am. J. Dis. Child.*, 1976, 130:671.
- Zwilick C. W., Sutton F. D., Pierson D. J. et al. Decreased hypoxic ventilatory drive in the obesity-hypoventilation syndrome. — *Am. J. Med.*, 1975, 49:343.

10.59 ПЕРВИЧНАЯ НЕДОСТАТОЧНОСТЬ РЕГУЛЯЦИИ ДЫХАНИЯ

Первичная недостаточность регуляции дыхания со стороны ЦНС может встречаться у лиц, не страдающих ожирением, и иногда выявляется в детском возрасте. Основным признаком служит отсутствие чувствительности к гиперкапнии. Гиповентиляция проявляется особенно тяжело или развивается исключительно во время сна. Заболевание представляет собой серьезную угрозу жизни. Предлагаемые терапевтические мероприятия состоят в установке двусторонних регуляторов для диафрагмального нерва или наложении трахеостомы с вспомогательной вентиляцией во время сна. Несмотря на то что сообщалось о предварительно полученных с помощью этих методов обещающих результатов, долгосрочный прогноз не известен.

Список литературы

- Deonna T., Arczynska W., Torrado A. Congenital failure of automatic ventilation (Ondine's) curse. — *J. Pediatr.*, 1974, 84:710.
- Hyland R. H., Jones N. L., Powles A. C. P. et al. Primary alveolar hypoventilation treated with nocturnal electrophrenic respiration. — *Am. Rev. Resp. Dis.*, 1978, 117:165.
- Shannon D. C., Marsland E. W., Gould J. B. et al. Central hypoventilation during quiet sleep in two infants. — *Pediatrics*, 1976, 57:342.

10.60 ОБМОРОК ПРИ КАШЛЕ

В литературе нечасто встречаются сообщения об обмороках у детей, вызванных кашлем. Во время его приступа повышается внутригрудное давление и развивается венозная непроходимость, что проявляется покраснением лица и сопровождается уменьшением венозного оттока и сердечного выброса, приводящего к временной гипоксии мозга и глубокому обмороку. Конвульсивные движения и недержание мочи отмечаются редко. Астма относится к наиболее частым провоцирующим заболеваниям. Специфического лечения не существует.

Роберт К. Штерн (Robert C. Stern)

Список литературы

- Katz R. M. Cough syncope in children with asthma. — *J. Pediatr.*, 1970, 77:48.

МУКОВИСЦИДОЗ

Муковисцидоз — многосистемное заболевание у детей и взрослых, характеризующееся в основном хронической обструкцией и инфекцией дыхательных путей, нарушением процессов пищева-

рения и его последствиями. Он относится к угрожающим жизни генетическим заболеваниям лиц европеоидной расы. Ведущим патогенетическим механизмом оказалась дисфункция экзокринных желез, ответственная за выраженное варьирование проявлений заболевания и его осложнений.

Муковисцидоз — эта важная проблема в педиатрии по многим причинам. Он представляет собой основную причину тяжело протекающих хронических болезней легких у детей. В большинстве случаев экзокринная недостаточность поджелудочной железы у детей раннего возраста связана с ним. Нередко он способствует полипозу носа, развитию пансинуситов, выпадению прямой кишки и гиперкликемии, не связанной с сахарным диабетом. Заболевание может проявляться в нарушениях роста и питания, а иногда в развитии цирроза печени или других видах дисфункции ее. В связи с этим муковисцидоз учитывают при проведении дифференциальной диагностики при многих состояниях в педиатрии. Исследователи и клиницисты были заинтригованы неуловимостью основного дефекта, проблемами, связанными с пренатальной диагностикой и определением гетерозигот и сомнениями по поводу назначения лечения при широком спектре проявлений заболевания.

История. В немецкой литературе средних веков отмечается связь между соленой на вкус кожей ребенка и его смертью в раннем возрасте. Однако описание синдром получил лишь в конце 30-х годов настоящего столетия, когда несколько исследователей опубликовали сообщения о случаях экзокринной недостаточности поджелудочной железы, сопровождающейся тяжело и хронически протекающими болезнями органов дыхания. В 1938 г. Anderson представил патоморфологические признаки при этом заболевании, описал его клинику и назвал кистозным фиброзом поджелудочной железы. В 1944 г. Farber заметил, что сгущение секрета в протоках желез и адинасия многих органов, в том числе поджелудочной железы, кишечного тракта, желчной системы, дыхательных путей и слюнных желез, представляет собой основной патологический признак. Он предположил, что снижение клиренса слизистой оболочки относится к обычным патофизиологическим проявлениям и в 1945 г. предложил называть заболевание муковисцидозом для того, чтобы отразить эту генерализованную обструкцию. В 1953 г. Di Sant' Agnese определил обеднение солью организма детей, страдающих муковисцидозом, во время летней жары и заключил, что в избыточном количестве она может выводиться с потом. Он документально подтвердил, что уровень натрия в хлора повышен в поте почти у всех больных муковисцидозом. Измерение уровня хлора в нем превратилось в стандартную диагностическую пробу. Благодаря тому что в 1964 г. Matthews и др. предложили всеобъемлющие и решительные подходы к ведению этих больных, продолжительность жизни последних увеличилась, несмотря на невозможность установить лежащие в основе заболевания нарушения.

Эпидемиология. Установлено, что в США муковисцидоз встречается приблизительно в соотношении 1:2000 живорожденных детей, представителей европеоидной расы, и 1:17 000 детей, представителей негроидной расы. Число случаев в мире варьирует от 1:620 в ограниченных популяциях датчан, проживающих в юго-западной Африке, до 1:90 000 среди жителей Гавайских островов. В целом ген муковисцидоза превалирует в основном

у жителей Севера и Центральной Европы и ведущих свое происхождение от них.

Вероятнее всего, что заболевание наследуется по аутосомно-рецессивному типу. Нельзя исключить множественные аллельные детерминанты, но убедительные данные в пользу более одного мутантного аллеля отсутствуют. Хромосомная локализация пораженного гена (генов?) не установлена. По-видимому, корреляция с главным локусом HLA или другими генетическими маркерами отсутствует. Среди представителей кавказопдной расы 4—5% относятся к носителям гена муковисцидоза. У них отсутствуют какие-либо клинические проявления его. Несмотря на различные изменения химического или биологического состава жидкостей или клеток организма у облигатных гетерозигот, они могут быть выявлены лишь на основе статистических данных. До настоящего времени проб, позволяющих надежно идентифицировать гетерозигот при генетическом консультировании, не существует. Большая частота встречаемости гена муковисцидоза у лиц кавказского происхождения указывает на то, что пока неопределенные преимущества для репродукции связаны с гетерозиготным состоянием. Было предположено, что относительно низкая частота его в популяциях, проживающих в тропиках или субтропиках, связана с последствиями избыточного выведения соли из организма как гетерозигот, так и гомозигот.

Патогенез. Основопологающий дефект не был установлен, и ни одно из постулированных нарушений не объясняет всех аспектов заболевания. После сообщения Farber о распространенности аномалии слизи пытался выявить изменения в ней состава гликопротеидов, отличающихся большой относительной молекулярной массой и определяющих вязкостно-эластические свойства ее. Несмотря на то что в мушине может определяться большее количество сульфатов, связь этого явления с изменением свойств слизи неясна. Активность ферментов, удаляющих специфические сахара из гликопротеидов слизи, почти не изменяется. В настоящее время недостаточно данных, свидетельствующих о том, что химические свойства неидентифицированной слизи у больных муковисцидозом изменены.

Несмотря на сохранение в пределах нормы основной скорости секреции слизи в культуре эпителия дыхательных путей и кишечника, регуляция ее *in vivo* может быть нарушена. У больного повышается реакция на препараты, воздействующие на холин- и α -адренергические рецепторы и снижается реакция на средства, воздействующие на β -адренергические рецепторы, возможно, в связи с нарушением сцепления с последним аденилатциклазы, представляющей собой мембранный фермент, генерирующий внутриклеточный переносчик — цАМФ. В крови больного циркулируют не идентифицируемые, стимулирующие образование слизи, субстанции.

В слизистых секретах отмечается недостаточное количество жидкости. Неадекватная секреция ее может объяснять избыточ-

ную вязкость слизи и закупорку протоков желез и ацинусов, что характеризует муковисцидоз. Результаты обследования больных с сохранившейся остаточной функцией поджелудочной железы свидетельствуют о том, что у них более выражено нарушение секреции жидкости и двууглекислых солей, чем ферментов.

Секреция жидкости связана вторично с изменением транспорта электролитов через эпителий экзокринных желез. Высокие уровни натрия и хлора в поте (и в меньшей степени в слюне) больных, по-видимому, зависят от угнетения реабсорбции натрия клетками протоков во время прохождения по ним первичного секрета из ацинусов к поверхности кожи. Было постулировано, что ингибитор специфически взаимодействует с чувствительным к амилориду переносчиком натрия в эпителии слизистой оболочки протоков. Несмотря на то что кальций привлек к себе внимание в качестве возможного патофизиологического фактора, его уровень большей частью соответствует уровню в секрете белка или гликопротеида. Данных, свидетельствующих о генерализованном нарушении функции мембран при муковисцидозе, недостаточно.

Инфекции, особенно вызванные золотистым стафилококком и синегнойной палочкой, играют огромную роль в патогенезе легочных болезней при муковисцидозе. Процесс ограничивается легкими, и определяющие факторы, по-видимому, избирательно действуют на поверхность дыхательных путей. Гуморальный и клеточный иммунитет, как и активность комплемента, обычно не изменены, хотя при прогрессировании легочной инфекции может отмечаться функциональный дефицит клеточного иммунитета и альтернативного метаболизма комплемента. Альвеолярные макрофаги проявляют фагоцитарные свойства в нормальном объеме, пока на них не воздействуют сывороткой больного муковисцидозом. Однако нарушение процессов фагоцитоза *in vitro* происходит, по-видимому, лишь при добавлении сыровотки больного, инфицированного синегнойной палочкой. Размножение микроорганизмов на слизистой оболочке дыхательных путей свидетельствует о замедленном мукоцилиарном клиренсе. С другой стороны, оно может быть проявлением биохимических нарушений, способствующих нарушению взаимодействия бактерий с находящимся на поверхности секретом или мембранами эпителиальных клеток.

Некоторые специалисты считают, что проявление муковисцидоза, в том числе отставание роста, хронические обструктивные заболевания дыхательных путей и изменение электролитного состава пота, может быть связано с дефицитом жирных кислот. Однако у больных с сохранившейся экзокринной функцией поджелудочной железы не развивается дефицит жирных кислот. У 10—15% из них уровень хлоридов в поте был статистически более низким и у них позднее развивались хронические болезни легких. Однако сохранение функции поджелудочной железы не предохраняет от развития типичных проявлений заболевания.

Были описаны многочисленные циркулирующие факторы муковисцидоза (CF-факторы), в том числе нарушающие моторику

ресничек эпителия, ингибирующие определенные ферменты и стимулирующие высвобождение слизи. По-видимому, лишь последний имеет прямое отношение к патогенезу заболевания. Ни один из факторов не был выделен или достаточно охарактеризован, а использованные для их определения методы не дали одинаковых результатов при изучении в разных лабораториях. В некоторых лабораториях были получены данные об отсутствии активности протеаз (аргининэстераза) в сыворотке больных и полученных от них секретах. Однако не получила основательной оценки роль недостаточности поджелудочной железы и экзогенного введения ее ферментов на протеолитическую активность эндогенных ферментов. Количественное определение протеолитической активности в амниотической жидкости может помочь отличить плод, страдающий муковисцидозом, от имеющего один ген заболевания или не имеющего ни одного гена. Пока не установлена ценность этой пробы (или других) в пренатальной диагностике.

Культура фибробластов от больного муковисцидозом по сравнению с контролем содержит меньше белка и больше гликогена, растет медленно после 7-го удвоения и последующих, накапливает метакроматические субстанции в гранулах, изолирует кальций в митохондриях, не обладает способностью нормально продуцировать гидролитические ферменты и отличается повышенной устойчивостью к токсическому действию ряда лекарственных веществ, в том числе к дексаметазону и оубанину. Некоторые из этих наблюдений не были подтверждены. Не установлено того факта, что основной дефект заложен в фибробластах.

Патоморфология. Ярко выраженные изменения в органах, секретирующих слизь, типичны для данного заболевания. Экринные потовые и околоушные слюнные железы, в том числе протоки, не вовлекаются в патологический процесс, несмотря на нарушения состава электролитов в секретируемых ими веществах.

К моменту рождения у плода макро- и микроскопическая картины легкого не отличаются от нормы. По мере развития симптоматики происходит гиперплазия бокаловидных клеток и гипертрофия железистых с избыточным накоплением слизи в просвете бронхов. К другим ранним проявлениям относится острая и хроническая перибронхиоларная инфильтрация воспалительными клетками (бронхиолит), сопровождающаяся закупоркой мелких дыхательных путей сгустившимся секретом вследствие метаплазии бокаловидных клеток в их эпителии. Часто за этим следует стеноз бронхиол. Инфекция, основная причина прогрессирующего заболевания легких, приводит к деструкции стенок дыхательных путей с развитием бронхиоло- и бронхоэктазов. Бронхоэктатические кисты и абсцессы характерны для далеко зашедшего заболевания легких. Может наблюдаться сквамозная метаплазия реснитчатого эпителия. По мере прогрессирования заболевания дыхательных путей становятся более обширными перибронхиальные воспалительные изменения и развиваются участки фиброза.

Бронхит и бронхиолит потенциально обратимы, но следующие за ними изменения по существу не обратимы.

Растяжение воздушных пространств относится к ранним находкам, но деструкция альвеолярных стенок (эмфизема) обычно незначительна. Развитие сегментарного или даже долевого пневмония может сопровождать обострение заболевания легких. Часто образуются подплевральные пузырьки, с разрывом которых связано большинство случаев пневмоторакса. Бронхоэктазы вызывают развитие в перибронхиальной грануляционной ткани богатой сосудистой сети. Она шунтирует кровь из бронхиальной артерии в легочную, усугубляя неравномерное распределение вентиляции и перфузии. Бронхиальные артерии увеличиваются и становятся извилистыми.

Придаточные пазухи носа, как правило, заполнены секретом и выстланы гиперплазированными и гипертрофированными секреторными клетками.

Поджелудочная железа обычно небольшого размера, иногда кистозно перерожденная, что часто трудно определить на аутопсии. К моменту рождения ребенка степень ее поражения непостоянна. У грудных детей ацинусы и протоки часто растянуты и заполнены эозинофильными массами. Эпителий ацинусов истончен. У 85—90% больных патологический процесс прогрессирует, приводя к полной или почти полной деструкции и замещению экзокринной железистой ткани фиброзной и жиром. На рентгенограмме органов брюшной полости иногда можно видеть очаги кальцификации. Число β -клеток в панкреатических островках не изменено, хотя во II десятилетии жизни, в результате фиброзирование ткани могут появиться некоторые признаки нарушения архитектоники.

В кишечном тракте изменения минимальны. Железы пищевода и двенадцатиперстной кишки часто растянуты заполняющим их слизистым секретом. Бокаловидные клетки могут быть гиперплазированы в поверхностном эпителии особенно толстой кишки и аппендикса. В них могут образовываться сращения. В биоптате слизистой оболочки прямой кишки выявляют постоянно расширенные крипты и иногда увеличение числа бокаловидных клеток.

Очаговый билиарный цирроз, вследствие закупорки внутрипеченочных желчных протоков, встречается нечасто в ранние периоды жизни, хотя с ним может быть связана длительная желтуха новорожденного. Он превалирует и распространяется по мере роста ребенка и обнаруживается на аутопсии в 25% случаев и даже чаще. Иногда процесс переходит в симптоматический с поражением многих долек, при котором отчетливо можно видеть рисунок из крупных неравномерных узлов и сморщенных тяжелей фиброзной ткани. При чрескожной биопсии примерно у 30% больных находят жировую инфильтрацию печени, развивающуюся несмотря на практически полноценное питание. Во время аутопсии часто обнаруживают застойные явления, вторичные при легочном сердце. Желчный пузырь может быть гипопластичным,

заполненным слизистыми массами, нередко содержит камни. В эпителиальном слое часто выражена метаплазия слизистых клеток. Есть сообщения об атрезии желчного протока.

Секретирующие слизь слюнные железы, как правило, увеличены, в них отмечаются очаговые закупорка и расширение протоков.

Репродуктивные органы также претерпевают ряд изменений. Железы шейки матки растянуты слизью, большие количества ее скапливаются в канале шейки. У лиц мужского пола происходит облитерация или атрезия тела и хвоста придатка яичка, семявыносящего протока и семенных пузырьков.

Клинические проявления. Генетический дефект при муковисцидозе выражается в большом разнообразии и широком спектре изменений в легких и поджелудочной железе.

Легкие. При вовлечении в процесс легких основным симптомом служит кашель. Вначале он может быть сухим и проявляется в виде частых покашливаний, но в конце концов становится редким и сопровождается выделением мокроты. У более взрослых больных кашель наиболее выражен при пробуждении утром и после физической нагрузки. Откашливаемая слизь обычно гнойная на вид, а зеленоватый цвет ее свидетельствует о присутствии в дыхательных путях синегнойной палочки. В некоторых случаях заболевание в течение длительного времени может протекать бессимптомно, или же острые респираторные инфекции отличаются затяжным течением. В других случаях у детей первых месяцев жизни беспокоит хронический кашель и/или повторные пневмонии. Обширный бронхиолит сопровождается свистящим дыханием, нередким симптомом у детей первых лет жизни. По мере прогрессирования заболевания легких появляются непереносимость физической нагрузки и одышка, замедляются увеличение массы тела и роста. Обострение симптоматики в конечном счете приводит к необходимости госпитализации и эффективного лечения. В финале развиваются недостаточность функции легких, легочное сердце и наступает смерть.

При физикальном обследовании в ранние стадии определяют увеличение переднезаднего диаметра грудной клетки, распространенное усиление перкуторного звука, рассеянные или локализованные хрипы и пальцы в виде барабанных палочек. На выдохе могут прослушиваться свистящие хрипы высокого тона, особенно у детей раннего возраста. Цианоз присоединяется позднее. К обычным осложнениям относятся ателектаз, кровохарканье, пневмоторакс и легочное сердце. Они характерны для больных в возрасте 20—30 лет, т. е. у которых процесс в легких уже достаточно выражен.

Острые синуситы встречаются редко. Пройодимость носовых ходов и отделение секрета нарушаются почти постоянно, что связано с воспалением, отеком слизистых оболочек или полипами в полости носа.

Кишечный тракт. Почти у 10% новорожденных, больных муковисцидозом, подвздошная кишка полностью закрыта ме-

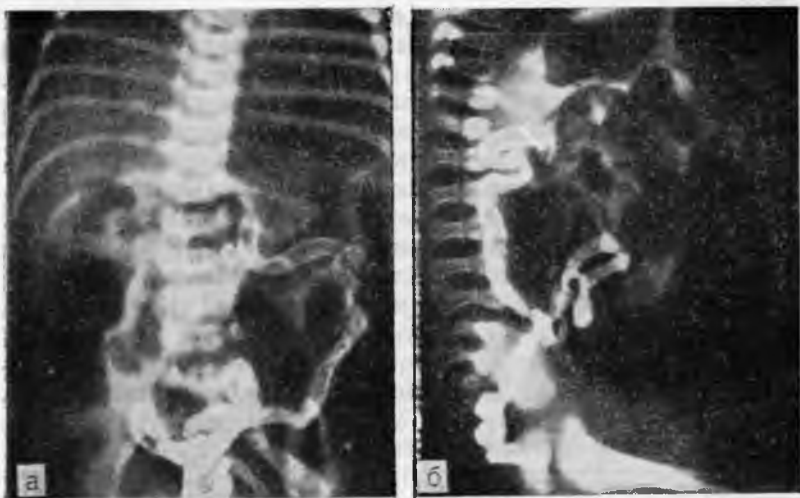


Рис. 10—19. Контрастная рентгенограмма кишечника новорожденного, страдающего вздутием живота и задержкой выделения мекония.

Виден малый диаметр сигмовидной и восходящей части толстой кишки и расширенные, заполненные воздухом, петли тонкого кишечника (а). На рентгенограмме, выполненной в боковой проекции при вертикальном положении ребенка (б), в тонком кишечнике определяется несколько уровней разделения воздуха и жидкости.

конием — мекониевая непроходимость кишечника. Явления ее, в том числе вздутие живота, рвота и невозможность отхождения мекония, обнаруживаются уже в первые 24—48 ч жизни. На рентгенограммах органов брюшной полости (рис. 10—19) видны расширенные петли кишечника с уровнем между жидкостью и воздухом и часто скопления зернистых, имеющих вид матового стекла, масс в центральной области нижней части живота. Иногда может развиваться мекониевый перитонит в результате внутриутробного разрыва стенки кишки, диагностируемого рентгенографически по наличию кальцификата в брюшине. Синдром закупорки меконием чаще встречается у грудных детей, непроходимость подвздошной кишки, вызванная закупоркой каловыми массами (эквивалент мекониевой кишечной непроходимости), — иногда у детей более старшего возраста; последняя сопровождается схваткообразными болями в животе и вздутием его.

Более чем у 85% детей присоединяются признаки нарушения пищеварения в связи с недостаточностью экзокринной функции поджелудочной железы. Симптомами его служат частые позывы к дефекации, обильные салного вида каловые массы, неадекватное увеличение массы тела. В кале невооруженным глазом можно видеть капельки жира. При физикальном обследовании выявляют выступающий живот, слабо развитую мышечную ткань и задержку созревания. Больного может беспокоить избыточное скопление газа в кишечнике.

К более редким симптомам со стороны желудочно-кишечного тракта относятся инвагинация кишки и скопление в слепой кишке или червеобразном отростке каловых масс с пальпируемым уплотнением в нижнем правом квадранте брюшной полости, боль в эпигастральной области, связанная с воспалительным процессом в двенадцатиперстной кишке. Относительно часто бывает выпадение прямой кишки. Иногда в раннем детском возрасте отмечается гипопротейнемия с анасаркой, особенно у детей, получающих бедные белком смеси, например приготовленные на соевой основе. Дефицит жирорастворимых витаминов иногда может сопровождаться клиническими признаками. Например, гипопротромбинемия при дефиците витамина К может проявляться в геморрагическом диатезе.

Желчные пути. Билиарный цирроз клинически проявляется лишь у 2—3% больных. У них могут появиться желтуха, асцит, кровавая рвота вследствие варикозного расширения сосудов пищевода, признаки гиперспленизма. Желчная колика, обусловленная желчно-каменной болезнью, встречается только у больных в возрасте, приближающемуся к 20 годам.

Поджелудочная железа. К недостаточности экзокринной функции поджелудочной железы могут присоединиться признаки гипергликемии и глюкозурии, в том числе полиурия и уменьшение массы тела, особенно у детей в возрасте старше 10 лет. В большинстве случаев кетоацидоз отсутствует, редки и другие осложнения сахарного диабета. Повторные случаи острого панкреатита иногда развиваются у подростков и молодых людей с сохраненной только остаточной экзокринной функцией железы, обострение может быть вызвано нарушением диеты и/или приемом тетрациклина.

Мочеполовой тракт. Половое развитие замедляется обычно в среднем на 2 года. Более 95% мужчин страдают азооспермией вследствие недоразвития структур протока первичной почки, однако половая функция обычно не нарушается. Оказалось, что паховая грыжа, гидроцеле (водянка яичка) и неопущенные яичка встречаются значительно чаще, чем можно было бы предполагать. У девочек подросткового возраста может наступить вторичная аменорея, особенно при обострении процесса в легких. У них воспаляется шейка матки и скапливается вязкая слизь в шейном канале. Показатель плодовитости неизвестен, но, вероятно, он ниже ожидаемого. Женщины с достаточной функцией легких переносят беременность без осложнений, но у них может прогрессировать заболевание легких вплоть до наступления смертельного исхода.

Потовые железы. В результате избыточного выведения соли с потом у маленьких детей существует предрасположенность к развитию симптомов, характерных для дефицита ее, особенно во время заболевания гастроэнтеритом, сопровождающимся рвотой и/или диареей. У них развивается гипохлоремический алкалоз, по-видимому, чаще встречающийся у проживающих в жарком

климатическом поясе. Родители замечают солевой «иней» на коже ребенка или соленый вкус ее.

Диагноз. Диагностика муковисцидоза должна основываться на результатах исследования пота или одним (или более) из перечисленных далее признаков: типичное хроническое обструктивное заболевание легких, подтвержденная недостаточность экзокринной функции поджелудочной железы и данные семейного анамнеза. В редких случаях результаты исследования пота могут находиться в промежуточных пределах (40—60 мэкв/л); сообщалось о нормальном составе его при типичных клинических проявлениях муковисцидоза.

Исследование пота. Наиболее адекватным методом служит пилокарпиновый ионофорез, помогающий собрать пот с последующим определением в нем солей хлора (табл. 10—9). Модификации

Таблица 10—9. Показания к исследованию пота¹

Симптоматика со стороны дыхательной системы	Симптоматика со стороны желудочно-кишечного тракта
Хронический кашель или кашель с мокротой Рецидивирующая или хроническая пневмония или инфильтраты в легком Рецидивирующий бронхолит Ателектаз Кровохарканье Инфекция синегнойной палочкой Стафилококковая пневмония Другие Семейные случаи заболевания муковисцидозом Нездоровый вид ребенка Кожа ребенка, соленая на вкус Полипы носа Слабость в жаркое время года, сопровождающаяся необъяснимым гипохлоремическим алкалозом Пансинусит Аспермия у половозрелых лиц	Менюнная кишечная непроходимость Стеаторея Мальабсорбция Выпадение прямой кишки Цирроз у ребенка, портальная гипертензия, кровотечение из варикозно расширенных сосудов пищевода Гипопротромбинемия после периода новорожденности

¹ У больных муковисцидозом может определяться первоначально любой из перечисленных признаков или симптомов.

фикации метода с применением разных вариантов моста Wheatstone (определение проводимости) или ионосцифических электродов (измерение концентрации солей хлора) обуславливают получение как ложноположительных, так и ложноотрицательных результатов. Пилокарпиновый ионофорез с количественным определением солей хлора требует большого внимания и точности. Для введения в кожу предплечья пилокарпина, вызывающего

местную реакцию потовых желез, на нее воздействуют электрическим током силой 3 мА. После очищения кожи дистиллированной водой пот собирают с помощью фильтровальной бумаги, накладываемой на стимулируемый участок, прикрытый с целью предупреждения испарения. Через 30—60 мин фильтровальную бумагу удаляют, взвешивают и элюируют в дистиллированной воде. Для определения солей хлора используют хлоридометр. Измеряют количество собранного пота. Для получения надежных результатов необходимо собрать по меньшей мере 50 (предпочтительнее 100) мг пота. Достаточное количество его у грудного ребенка можно получить с кожи верхней части спины. У ребенка 1—2-й недели жизни с помощью этого метода трудно получить достоверные данные, поскольку у него отделяется недостаточное количество пота. Положительные результаты необходимо подтвердить, отрицательные требуют повторения исследования, если остается подозрение на заболевание.

Уровень солей хлора, превышающий 30 ммоль/л и сохраняющийся до возраста 20 лет, служит подтверждением диагноза муковисцидоза, тем более, если налицо еще один критерий или более. При уровне его в 20—30 ммоль/л предполагают муковисцидоз, который был зарегистрирован у детей с типичными для него поражениями. У здоровых взрослых лиц уровень солей хлора в поте увеличивается настолько, что цифра 40 ммоль/л для них может быть принята за норму. Он несколько ниже у больных с сохраненной экзокринной функцией поджелудочной железы, но все же остается в диагностических пределах.

Небольшое число других состояний сопровождается повышением в поте уровня электролитов. К ним относятся нелеченая надпочечниковая недостаточность, эктодермальная дисплазия, врожденный несахарный диабет почечного происхождения, дефицит глюкозо-6-фосфатазы, гипотиреозидизм, фукозидоз и нарушения питания. Большинство из них легко отличить от муковисцидоза с помощью клинических критериев.

Функция поджелудочной железы. Несмотря на то что в большинстве случаев больные страдают недостаточностью экзокринной функции поджелудочной железы, ее важно подтвердить с помощью лабораторных методов исследования. Результаты полученные при исследовании испражнений, могут заставить думать о ней, но для подтверждения стеатореи требуются анализ кала, собранного в течение 3 дней, и одновременный учет потребления жира с пищей. С целью диагностики пограничных состояний можно прибегнуть к зондированию двенадцатиперстной кишки с дополнительной стимуляцией панкреозимин-секретином, однако не во всех случаях. Количественное определение активности трипсина и химотрипсина в образцах свежеполученных каловых масс — простой и вполне достоверный метод при скринирующем обследовании больного с недостаточностью функции поджелудочной железы. При этом уровень ее изоамилазы в сыворотке отсутствует или значительно снижен. Определение ферментов в кале

и сывороточной изоамилазы относится к широко используемым и достоверным методам.

Рентгенографические исследования. Диагноз муковисцидоза можно заподозрить при изучении рентгенограмм. Генерализованное переполнение легких воздухом выявляется рано, но может быть не замечено при отсутствии инфильтратов или усиления рисунка. По мере развития симптоматики часто утолщаются и закупориваются бронхиолы, особенно в верхних долях легких, и неравномерно повышается их воздушность. При умеренно или значительно выраженном заболевании выявляют диффузные пестрые участки ателектазов и инфильтрации, реакцию прикорневых лимфатических узлов и выраженную эмфизематозность легких с уплощением диафрагмы, искривление грудины по направлению вперед и увеличение переднезаднего диаметра грудной клетки. При далеко зашедшем заболевании появляются сегментарные или долевы́е ателектазы, кисты, обширные бронхоэктазы и инфильтраты, пневмоторакс, расширенные сегменты легочной артерии и/или увеличение размеров сердца. Для диагностики не требуется проведения бронхоскопии или бронхографии. Типичные изменения на рентгенограммах легких представлены на рис. 10—20.

У детей старшего возраста выявляют диффузный пансинусит и недоразвитие лобных пазух.

Функция легких. Обычно используемые методы исследования легочной функции не могут быть осуществлены при обследовании детей до возраста 4—6 лет, когда у большинства из них не диагностированное заболевание уже сопровождается типичной картиной обструктивных изменений со снижением жизненной емкости легких и скорости потока воздуха, повышением остаточного объема на фоне неизменной или повышенной общей емкости. Раньше всего страдают периферические воздухоносные пути, в связи с чем нарушается распределение вентиляции и увеличивается разница между уровнем кислорода в альвеолах и артериальной крови. Обструктивное заболевание дыхательных путей, не поддающееся воздействию бронходилататоров, заставляет предположить муковисцидоз. Проводимые в дальнейшем 1—2 раза в год (при необходимости чаще) пробы могут быть использованы для оценки эффективности лечения и течения легочного процесса. Последний может отличаться большим разнообразием (рис. 10—21). В большинстве случаев больные достигают подросткового или взрослого возраста с сохранившимися в норме результатами рутинных проб и без признаков эмфиземы легких.

Выявление гетерозигот — пренатальная диагностика. В настоящее время не существует широко принятых скринирующих методов выявления муковисцидоза. Некоторые исследователи считают, что эффективно в этом отношении определение уровня альбумина в меконии и иммунореактивного трипсина в крови. В лучшем случае оба метода не позволяют выявить дисфункцию поджелудочной железы и достаточно часто обуслов-

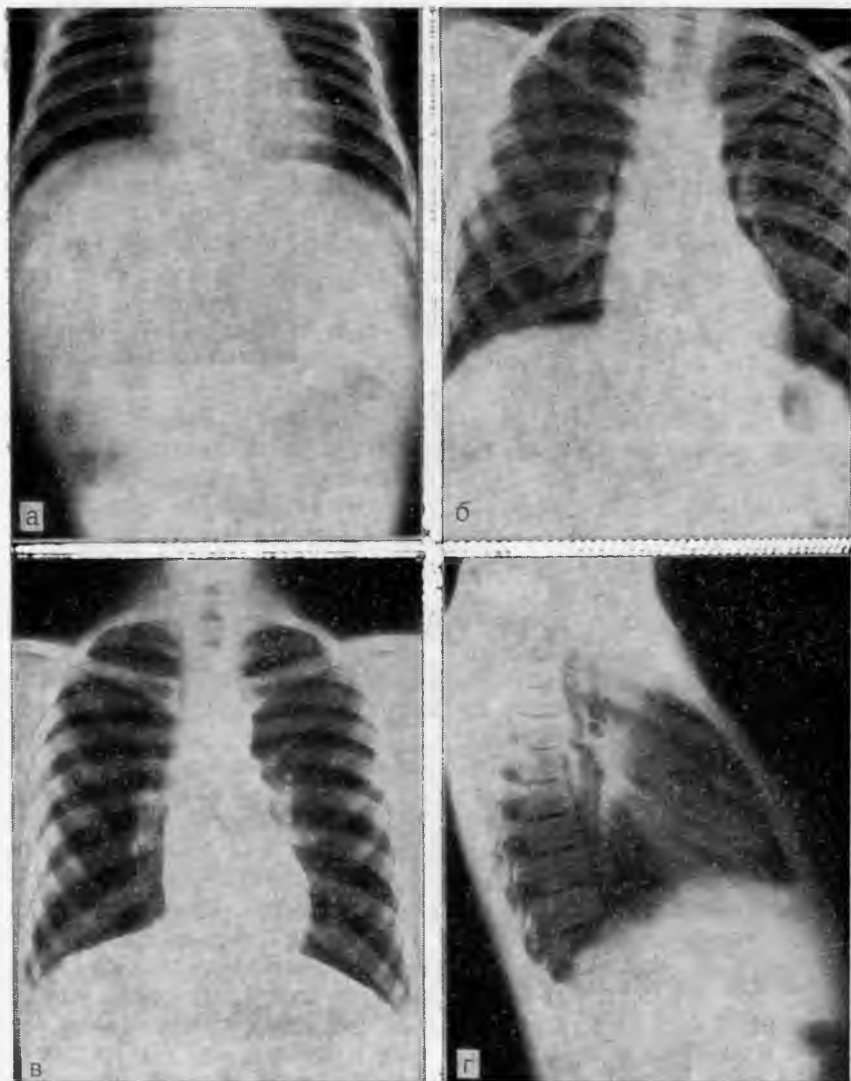


Рис. 10—20. Рентгенографические изменения в легких у больного муковисцидозом в возрасте начиная с младшего детского и до 17 лет.

В возрасте 2 мес ребенок был госпитализирован по поводу кашля и свистящего дыхания. Легочный рисунок был несколько усилен, особенно в верхних долях (а). К возрасту 4 лет интенсивность кашля значительно уменьшилась, оставалось некоторое усиление легочного рисунка с ослаблением его в верхних долях (б). Свистящее дыхание не повторялось. К возрасту 13 лет кашель стал минимальным, иногда отделялась мокрота; легочный рисунок усилился, в правой верхней доле появились бронхоэктазы (в). На рентгенограмме, выполненной в боковой проекции (г), эмфизема не определяется. В течение подросткового периода кашель и отделение мокроты усилились несмотря на интенсивное лечение антибиотиками. Появились кровохарканье и иногда приступы кашля, уменьшилась масса тела. В возрасте 18 лет на рентгенограмме были выявлены инфильтраты, особенно в правой верхней доле (д) и эмфизема (е), послужившие причиной повторной госпитализации.

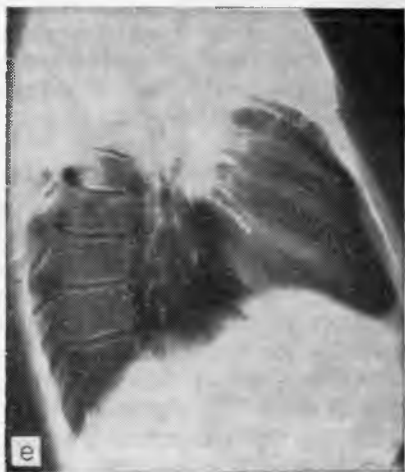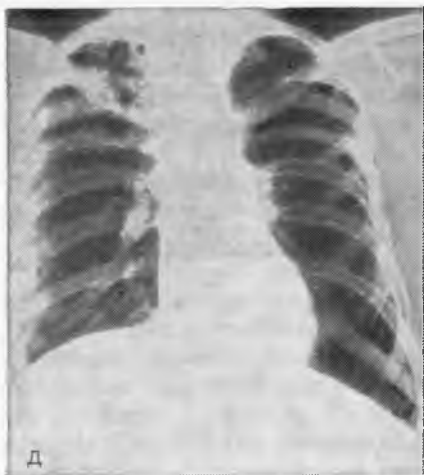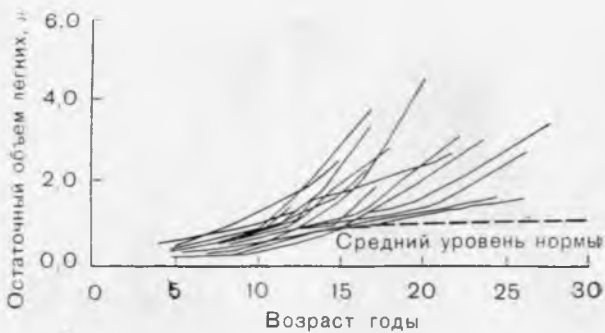


Рис. 10—20. Продолжение.

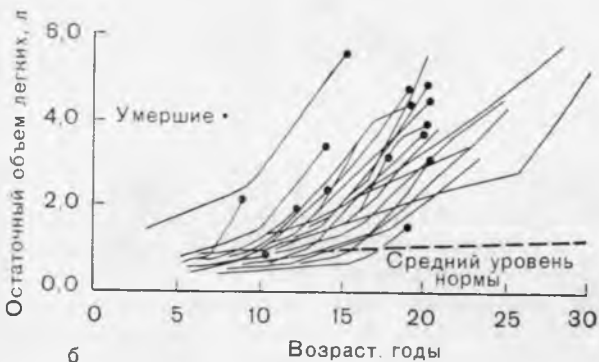ливают ложноположительные результаты. Аналогичным образом не существует определенной пробы для выявления гетерозигот или для пренатальной диагностики.

Лечение. Оно должно быть всеобъемлющим и отличаться индивидуальным подходом. К моменту установления диагноза у большинства больных выявляются изменения в легких.

Общие подходы к ведению больного. В связи с неблагоприятным прогнозом почти всегда рекомендуется в какой-то период госпитализировать больного для уточнения диагноза, выбора основной тактики ведения его, начала лечения, получения оптимальной четкости в картине легочного процесса и обучения больного и его родителей. Госпитализируют больного на срок, необходимый для стабилизации процесса в легких и достижения постоянного увеличения массы тела. При амбулаторном наблюдении врач должен посещать больного каждые 4—6 нед, поскольку многие аспекты заболевания требуют тщательного контроля. Во время этих визитов следует собрать анамнез за прошедшее время и осмотреть больного. Образцы мокроты или (если ее не удастся получить) слизи, взятой тампоном из глубоких отделов глотки во время спровоцированного кашля или после него, должны быть исследованы бактериологически и на предмет определения чувствительности микроорганизмов. Даже при отсутствии на первый взгляд симптоматики можно получить мокроту при форсированном выдохе или раздражении глотки тампоном. Поскольку прогрессирующее и необратимое снижение легочной функции при вяло текущей инфекции может происходить постепенно, без обострения клиники, следует особое внимание обращать на анамнез легочного заболевания, выясняя любое изменение



а



б

Рис. 10—21. Изменения остаточного объема легких у больных муковисцидозом (анализ данных за несколько лет).

Эмфизема в результате обструкции дыхательных путей сопровождалась увеличением остаточного объема легких (ООЛ). Больные были разделены на группы в соответствии с изменениями на рентгенограммах грудной клетки, сопровождающими лечение в течение 1-го года. Оцененные в 25 очков приняты за максимум, поэтому считается что оценка в 19 очков или более лежит в пределах нормы. В каждую группу были включены 30 больных. У некоторых из них, входящих в группу с высокими рентгенографическими показателями (а), ООЛ увеличился до 4 л и более к возрасту 15—20 лет. Однако у 13 больных он оставался в пределах нормы в течение всего периода наблюдения, и ни один из них не умер. В группе больных, у которых начальные показатели оценивались менее чем в 19 очков (б), 15 человек умерли. У многих больных ООЛ увеличился до 4 л, а у некоторых до 6 л.

характера кашля. Изменение его частоты и/или появление мокроты, кашель в ночное время или приступы его с рвотой и кровахарканьем или без таковых свидетельствуют об обострении легочной инфекции. Присоединившиеся хрипы, раздражительность, снижение активности и аппетита, прекращение увеличения массы тела могут в свою очередь отражать прогрессирование ее. Все это заставляет произвести замену антибиотика или увеличить его дозу, активизировать физические методы лечения. Рекомендуется проведение иммунопрофилактики против краснухи, коклюша и гриппа. При возникновении специфических медицинских, финансовых вопросов или связанных с обучением в школе и эмо-

циональной сферой, а также других проблем в программе ведения больного вплоть до их разрешения должны участвовать врачи-терапевты, медицинские сестры, работники социальной сферы, диетологи, психологи и другие специалисты. Требуется достаточное понимание, поддержка больного и организация вопросов его обучения.

В задачи лечения входит поддержание стабильности состояния больного в течение длительного периода. Это вполне достижимо в отношении большинства больных при условии периодического проведения оценки проводимого на дому лечения и необходимой коррекции его. Однако в некоторых случаях не удается достичь стабильности состояния больных: для них характерна нетяжело протекающая хроническая легочная инфекция с эпизодическими обострениями (обычно возбудителем служит синегнойная палочка); процесс протекает, прогрессируя. Таким больным показана повторная госпитализация на 2 нед или более для проведения курса интенсивной ингаляции, внутривенного введения антибиотиков и физиотерапии. Необходимость госпитализации может появляться нечасто или она требуется каждые 2—3 мес. Обычно это позволяет достичь значительного повышения легочной функции и улучшения состояния больного.

Базисная программа ежедневного ведения больных варьирует в зависимости от возраста, степени изменений в легких и времени, имеющегося у медицинских работников для проведения лечения. К основным компонентам подобного ведения относится лечение, направленное на нормализацию функции желудочно-кишечного тракта и легочную инфекцию. Мероприятия в отношении профилактики легочной обструкции и борьбы с ней и инфекцией играют огромную роль и требуют много времени и средств.

Легочная терапия (см. раздел 10.20). Лечение должно быть эмпирическим и/или симптоматическим. Задача состоит в очищении дыхательных путей от секрета и контроле за предупреждением развития инфекции. Мнения специалистов относительно разных аспектов лечения расходятся. Однако общий подход, в том числе постоянное наблюдение за больным, последовательность его ведения, решительное вмешательство при необходимости и оптимистический взгляд на вещи более важны, чем незначительные различия в применении индивидуальных мероприятий. Если состояние больного не улучшается, следует оценить все потенциально полезные аспекты лечения, так как не все мероприятия эффективны по отношению ко всем больным. Поскольку медикаментозное лечение отличается большим многообразием, нередко ятрогенные заболевания, что заслуживает большого внимания.

Прерывистое лечение аэрозолями. Этот вид лечения (продолжительность 5—10 мин) имеет целью доставить лекарственное средство и/или жидкость в нижние дыхательные пути. Ее можно назначать до сегментарного постурального дренажа или после него или в том и другом случае. Дыхание с при-

менением прерывистого положительного давления не способствует доставке препарата в виде аэрозоля и может сопровождаться усилением обструктивных изменений. Базисный аэрозольный раствор состоит из 2 мл 0,125% фенилэфрина (мезатон) в 10% NSP-пропиленгликоле или в 0,45% солевом растворе и вводится 2—4 раза в день, обычно перед физиотерапевтическими процедурами на область грудной клетки. Для лечения больных с повышенной реактивностью дыхательных путей можно добавить изопроterenол. При очень густом и трудно удаляемом секрете помощь могут оказать муколитические средства типа N-ацетилцистеина. Перед проведением постурального дренажа можно ввести смесь, состоящую из 2 мл 20% N-ацетилцистеина в 2 мл основного аэрозольного раствора. Вследствие потенциального раздражающего действия на эпителий дыхательных путей длительность применения этого препарата должна быть ограничена.

При устойчивости микроорганизмов к антибиотикам, вводимым внутрь, или инфекции, трудно поддающейся лечению на дому, симптоматика, особенно обусловленная трахеитом или бронхитом, может уменьшиться после введения антибиотиков в виде аэрозоля после постурального дренажа. С этой целью использовали 20—40 мг колистиметата, гентамицина или тобрамицина в 2 мл изотонического раствора хлорида натрия 2—4 раза в день (при лечении больных на дому и в клинике) в сочетании с внутривенной терапией. В виде аэрозоля использовали и карбенициллин (1 г) и тикарциллин (0,5 г). В результате этого лечения может развиваться аллергическая реакция или устойчивость к антибиотикам.

Для проведения распыляющей терапии на дому очень удобен компрессор небольшого размера, обеспечивающий работу распылителя типа двойного распыляющего наконечника Беннетта (Распылитель необходимо ежедневно очищать путем прополаскивания и просушки на воздухе). Как только больной сможет достаточно хорошо дышать через рот, а не через нос, ингаляционная терапия должна осуществляться также вдыханием препаратов через рот. Надо добиться того, чтобы больной при этом иногда задерживал дыхание после особенно глубокого вдоха в целях более эффективного проникания препарата в дыхательные пути. Положение его не должно ограничивать диафрагмальное дыхание. Распыляющая терапия может спровоцировать реакцию непереносимости или раздражение; при подозрении на любое из этих состояний лечение следует прекратить.

Лечение туманом. Если трудно удалить густой или обильный секрет, в некоторых случаях до проведения постурального дренажа эффективным оказывается непосредственная ингаляция в течение 10—20 мин из ультразвукового распылителя. Обычно больные хорошо переносят 0,25% солевой раствор. В некоторых случаях благоприятное воздействие оказывает лечение туманом в специальной палатке, в которую больного помещают на ночь, что способствует адекватному увлажнению нижних ды-

хательных путей. Для создания частиц тумана размером 1—2 мкм могут быть использованы распылители пневматического или ультразвукового типа. Последние бесшумны и отличаются большой производительностью водяных частиц. Их труднее содержать, они легче инфицируются синегнойной палочкой. Следует использовать относительно небольшие палатки для получения достаточно густого тумана. В ультразвуковых распылителях чаще всего используются растворы 5% NSP-пропиленгликоля в дистиллированной воде, 0,25% изотонического раствора хлорида натрия или дистиллированная вода, в пневматических — 10% NSP-пропиленгликоль в дистиллированной воде. Раствор должен быть стерильным и не содержать органические вещества, чтобы свести к минимуму возможность роста микроорганизмов. Распылитель следует промывать через день с помощью 2% раствора уксусной кислоты с последующим прополаскиванием и тщательным просушиванием. Газовую стерилизацию предпочтительно проводить в клиниках.

Физические методы лечения (см. также раздел 10.20). Этот вид лечения наиболее эффективен в сочетании с ингаляционным и антибиотикотерапией. Постуральный дренаж можно проводить даже у грудных детей. Детей, которые могут выполнять указания врача, можно заставлять делать продленный выдох через сжатые губы с целью предупреждения спадения дыхательных путей и более полному опорожнению легких. Поскольку локализованная закупорка слизи встречается у больных даже при незначительных проявлениях активной легочной инфекции или без них, каждому больному рекомендуется как минимум одна аэрозольная процедура с последующим постуральным дренажем в течение 20—30 мин. При легочной симптоматике у маленьких детей ее проводят 3—4 раза в день. При вспышках инфекций или в период острого респираторного заболевания необходимы дополнительные курсы этого лечения. Детям грудного раннего возраста эту процедуру можно проводить, укладывая их на колено, для лечения больных более старшего возраста используют наклонную поверхность или специальный стол. После массажа каждого сегмента больного просят активно, откашляться. В положении больного, наиболее продуктивном в плане отделения мокроты, постукивание и вибрацию следует повторить. Больных более старшего возраста следует обучить самостоятельным методам, которые могут быть более эффективными при использовании вибраторов и приспособлений для механического простукивания. Иногда после физических методов лечения может появиться кровохарканье, что требует временного прекращения или их модификации. Физические упражнения и форсированное глубокое дыхание часто сопровождаются отхождением большого количества слизи. Регулярно выполняемая программа физических упражнений поддерживает общее хорошее самочувствие больных.

Лечение антибиотиками. В задачи антибиотикотерапии входят уменьшение интенсивности легочной инфекции и све-

дение до минимума воспалительной реакции и прогрессирования процесса в легких или их отсрочка. В то время как некоторые микроорганизмы, например золотистый стафилококк, в течение некоторого периода могут отсутствовать в мокроте, другие, например синегнойная палочка, редко исчезают из нее даже на короткое время. Больные значительно различаются по анамнезу заболевания, виду и числу микроорганизмов в секрете дыхательных путей и объему легочных процессов. К частым проблемам у них относится своевременное выявление бактериальной инфекции, тогда обычные проявления, характерные для острых инфекций, например повышение температуры тела, учащенное дыхание или боль в груди, нередко отсутствуют. Следовательно, необходимо принимать во внимание все данные анамнеза и результаты исследований в качестве руководства к назначению антибиотикотерапии и установлению длительности ее курсов. Они варьируют от прерывистых с использованием одного антибиотика, например полусинтетического пенициллина в течение 2 нед, до продолжительного (в течение нескольких недель) введения одного или нескольких антибиотиков. Дозы часто в 2—3 раза превышают рекомендуемые при нетяжело протекающих инфекциях, так как у больного муковисцидозом по сравнению с другими лицами пропорционально более высокие процент мышечной массы тела и скорость выведения многих антибиотиков. Кроме того, у них трудно достичь эффективного уровня противомикробного препарата в секрете дыхательных путей.

Лечение больных антибиотиками в амбулаторных условиях. Многим больным требуется курсовое лечение антибиотиками (не менее 2 нед) через каждые 6—8 нед. Показаниями к нему служат кашель и выявление патогенных микроорганизмов в мокроте. Чаще всего определяют золотистый стафилококк и синегнойную палочку, у многих больных — обычно пневмококк и гемофильную палочку. При острой симптоматике выбор начального антибиотика должен основываться на его активном воздействии на перечисленные микроорганизмы. Лечение в этом случае следует продолжать в течение 2 нед или более после затухания клинической картины. Если через 5—7 дней явного улучшения состояния не наступает, следует пересмотреть схему лечения. При рецидиве симптоматики после проведенного лечения курс антибиотикотерапии повторяют. Некоторые специалисты рекомендуют длительное лечение полусинтетическими пенициллинами в полной дозе с момента установления диагноза, с тем чтобы предупредить развитие стафилококковой инфекции или свести ее к минимуму. Не рекомендуется проводить длительное лечение антибиотиками в низких дозах, так как при этом труднее достичь адекватного уровня их в дыхательных путях и появляется тенденция к развитию резистентности синегнойной палочки и других микроорганизмов.

В периоды, когда самочувствие больного удовлетворительно, у него могут быть высеяны только золотистый стафилококк, ге-

мофильная палочка или представители обычной флоры. В мокроте больных с выраженными процессами обычно присутствует синегнойная палочка, в том числе мукоидные формы. Были выделены и другие многочисленные формы *Pseudomonas*. Эти микроорганизмы наряду с некоторыми формами синегнойной палочки могут вырабатывать устойчивость к большинству (или всем доступным) антибиотикам. Во всех случаях, когда это возможно, выбор антибиотика должен основываться на определении чувствительности к нему *in vitro*. Часто эффективными препаратами оказываются только сульфизоксазол или бактрим. Исключительно эффективным может оказаться левомицетина сукцинат у больных, лечение которых другими препаратами остается безуспешным. Он может быть эффективным даже в том случае, если микроорганизмы не чувствительны к нему *in vitro*. Не следует прибегать к лечению тетрациклином детей до возраста 9 лет. Маленькие дети могут довольно рано инфицироваться *Pseudomonas*. При отсутствии клинических проявлений антибиотикотерапия должна быть направлена на другие микроорганизмы. Однако если симптомы не исчезают, все усилия следует направить на *Pseudomonas*.

Лечение антибиотиками в клинике. Больные, у которых, несмотря на интенсивное лечение, проводимое в амбулаторных условиях, симптоматика не ослабевает или прогрессирует, должны быть госпитализированы для проведения лечения антибиотиками внутривенно. Несмотря на то что у многих больных улучшение состояния наступает уже через 7 дней, обычно рекомендуется продлить пребывание их в клинике и лечение по меньшей мере еще в течение 14 дней. Даже в этом случае симптоматика нередко рецидивирует, что требует дальнейшего интенсивного лечения в условиях клиники. Применение «гепаринового затвора» в игле 21-го калибра для кожных вен головы со специальным закрывающим наконечником или постоянной внутривенной канюли позволяет производить частые вливания препарата с минимальным дискомфортом для больного и не нарушает его обычной жизнедеятельности в промежутках между инфузиями. Иглы в вене кожи головы можно оставлять в течение 10—14 дней; в редких случаях наблюдались симптомы очагового флебита или инфекции. Система «гепаринового затвора» после использования промывается сильной струей раствора, содержащего 10 ЕД гепарина в 1 мл изотонического раствора хлорида натрия, и заполняется им. В том случае, если требуется постоянно проведение антибиотикотерапии на дому, хирургическим путем накладывали специальный катетер (Brovias) и оставляли его в течение 2 лет, что не сопровождалось осложнениями.

Выбор антибиотика основывается на результатах бактериологического исследования мокроты и чувствительности микроорганизмов. При инфекции, вызванной *Pseudomonas*, больных часто лечат тикарциллином в дозе 200—400 мг/кг в сутки или карбенициллином в дозе 300—800 мг/кг в сутки, вводимым через каждые

4 ч, в сочетании с тобрамицином или гентамицином. Аминогликозиды отличаются относительно коротким периодом полужизни в организме многих больных муковисцидозом. Начальная доза антибиотика составляет 8 мг/кг в сутки; вводят его через 8 ч. После определения уровня антибиотика в крови подбирают оптимальную суточную дозу, чтобы уменьшить риск токсического действия. При длительном лечении уровень его должен быть ниже 2 мг/л. Довольно часто назначают антибиотики, действующие на стафилококк, если даже его не обнаруживают в мокроте, особенно при кровохарканье или для лечения больных, у которых другие антибиотики неэффективны. Изменения лечебной программы следует проводить только основываясь на данных бактериологического исследования или неэффективности других видов лечения. При упорно текущем процессе следует рассмотреть вопрос о возможности других заболеваний, например сердечной недостаточности, повышенной реактивности дыхательных путей, аспергиллезе или иногда инфицировании микобактериями.

Лечение бронходилататорами. Обратимая обструкция дыхательных путей встречается более чем у $\frac{1}{3}$ больных муковисцидозом, часто в сочетании с истинной астмой или острым бронхолегочным аспергиллезом. О ней можно думать в том случае, если после ингаляции аэрозоля с бронходилататорами на 15% или более усиливается скорость потока воздуха или показатель гиперинфляции. Лечение может включать в себя регулярное введение бронходилататоров в аэрозоле, прием внутрь симпатомиметических препаратов и/или теофиллина, длительно снимающего спазм, с насыщением и последующим подбором доз после определения уровня препарата в крови. В некоторых случаях возникает необходимость применения на короткий срок кортикостероидов в аэрозоле или внутрь.

Эндоскопия и лаваж. При лечении больных с обструктивными заболеваниями дыхательных путей иногда прибегают к отсасыванию слизи из трахеи и бронхов или лаважу, особенно при ателектазе или массивном скоплении слизи. Бронхоскопия может помочь в установлении причины кровохарканья. Применение гибких фиброоптических бронхоскопов упростило этот метод и увеличило возможности его применения. Однако у детей исследование с его помощью ограничено, так как при этом уменьшается воздушное пространство дыхательных путей. Бронхолегочный лаваж можно проводить, вливая небольшие объемы изотонического раствора хлорида натрия или муколитических средств через фиброоптический бронхоскоп или несколько литров раствора через двухпросветную трубку, предложенную Carlin, под наркозом. Антибиотик (обычно гентамицин или тобрамицин) можно вводить непосредственно при лаваже, что позволяет временно достичь гораздо более высокой концентрации его в бронхах, чем после внутривенного введения. Нет данных о продолжительных благоприятных результатах эндоскопии или лаважа.

Отхаркивающие средства. Нет препаратов общего действия, которые эффективно способствовали бы физическому удалению секрета из дыхательных путей. С этой целью часто применяют препараты йода и гваяколат глицерина, не усиливающие в рекомендуемых дозах секреции жидкости в просвет дыхательных путей, не изменяющие реологические свойства секрета и не обеспечивающие улучшения состояния больного. Длительное применение препаратов йода может привести к образованию зоба.

Лечение легочных осложнений. При целом ряде осложнений требуется повышенное внимание к больному или специфическая терапия.

Ателектаз. Ателектаз доли встречается нечасто. Он может не проявляться клинически и распознается только во время проведения обычного рентгенографического обследования легких. В этом случае вполне обосновано активное лечение антибиотиками внутривенно и более интенсивная физиотерапия, особенно пораженной доли. При неэффективности этих мероприятий через 7—10 дней может быть произведена бронхоскопия для удаления возможной слизистой пробки. Если ателектаз сохраняется, больного выписывают из клиники и продолжают интенсивную терапию на дому. Не следует рано прибегать к лобэктомии, поскольку ателектаз может разрешиться спустя несколько недель или месяцев. Если даже доля не расправилась, она не обязательно станет очагом воспалительного процесса. Однако вопрос о лобэктомии необходимо рассмотреть в том случае, если состояние больного прогрессивно ухудшается, что сопровождается повышением температуры тела, потерей аппетита, неослабевающим кашлем или отделением мокроты. Операцию проводят только после курса интенсивного лечения в клинике с тем, чтобы усилить функцию оставшейся здоровой части легких.

Кровохарканье. По мере увеличения числа взрослых больных кровохарканье стало относительно частым осложнением. Если теряются небольшие количества крови (около 20 мл), то постуральный дренаж следует продолжить и пересмотреть схему лечения антибиотиками, чтобы быть уверенным в том, что их зона действия адекватна. При стойком кровохарканье или усилении его показана госпитализация больного. Массивное кровохарканье, при котором общая потеря крови составляет за 24 ч 250—500 мл или более, требует постоянного наблюдения за больным и тщательного контроля; необходимо провести бактериологическое исследование мокроты и получить кровь для определения перекрестной совместимости. Необходимо начать внутривенное введение антибиотиков. Лечебную физкультуру часто приходится приостановить на 12—24 ч после последнего кровотечения и вновь начать постепенно. При изменении протромбинового времени назначают витамин К. Больному необходимо оказать поддержку и уверить его в том, что кровохарканье прекратится. Оно может усиливаться в положении больного лежа, поэтому предпочтительнее чтобы он находился в положении полусидя. В пе-

реливании крови нет необходимости при неизменном АД или незначительном снижении уровня гемоглобина. Тикарциллин может нарушать функцию тромбоцитов и усиливать кровохарканье. В некоторых случаях проводили бронхоскопию с целью установления места кровотечения, однако обычно безуспешно. Необходимо при любой возможности избегать лобэктомии, поскольку следует сохранить функционирующее легкое; кроме того, трудно быть абсолютно уверенным в точном определении места кровотечения. Иногда удается купировать стойкое кровохарканье с помощью катетеризации и эмболизации бронхиальной артерии.

Пневмоторакс. Это осложнение встречается все чаще, особенно у взрослых больных, и может в некоторых случаях угрожать жизни. Оно может не проявляться клинически, но часто сопровождается болью в груди и плече, одышкой или кровохарканьем. Появление даже незначительной симптоматики должно привлечь внимание врача, при этом необходимо безотлагательно произвести рентгенографию грудной клетки. Если пневмоторакс уменьшает дыхательную поверхность легкого меньше чем на 5—10%, больной должен быть госпитализирован и находиться под наблюдением, если более чем на 10% — требуются, как и при пневмотораксе под напряжением, быстрые решительные действия. Ввиду того что участок, из которого происходит утечка воздуха, обычно закрывается медленно и часто открывается вновь при лечении методом закрытой торакотомии, рекомендуется открытая торакотомия с помощью небольшого разреза с одновременным ушиванием пузырей, обнажением верхушечной части плевры и отслойкой ее у основания легкого. Ее следует производить при первом случае развития пневмоторакса и в течение 24 ч после установления диагноза. Она хорошо переносится больным даже при выраженных изменениях в легких. Поступившему в клинику больному вводят антибиотики внутривенно. Торакотомическую трубку удаляют по возможности быстрее, обычно на 2—3-й день после операции, после чего пациент может стать мобильным, и лечение его с помощью постурального дренажа возобновляется в полном объеме. Рецидивы, внутриоперационные осложнения и летальные случаи крайне редки при этом виде вмешательства. Некоторые специалисты продолжают лечение методом закрытой торакотомии в сочетании с введением склерозирующих препаратов. При двустороннем пневмотораксе необходимо быстро предотвратить утечку воздуха, по меньшей мере на одной стороне. Двусторонняя хирургическая коррекция может быть произведена при подходе через рассеченную грудину.

Аллергический аспергиллез. Это осложнение проявляется в виде свистящего дыхания, нарастающего кашля и/или одышки или выраженного переполнения легких воздухом, что выявляют при изучении легочной функции. Иногда на рентгенограмме грудной клетки можно видеть вновь образованные очаговые инфильтраты. Мокрота коричневого цвета, выявление в ней аспергилл, появление нескольких полос сывороточного преципи-

тата к экстрактам *Aspergillus fumigatus*, эозинофилы в образцах свежеполученной мокроты служат дополнительными свидетельствами в пользу диагноза. Уровень IgE может быть высоким или в пределах нормы. Лечение обычно направлено на предупреждение и купирование бронхоспазма с помощью бронхолитических средств. В большинстве случаев вводят кортикостеронды иногда в сочетании с введением их в виде аэрозоля. Заболевание обычно разрешается через несколько недель лечения. В периоды ремиссий следует проводить то же лечение. При упорном течении может потребоваться лечение амфотерицином В в виде аэрозоля.

Гипертрофическая остеоартропатия. Это осложнение проявляется гиперплазией надкостницы дистальных отделов длинных костей и болью в костях, отеком и выпотом в полости суставов. Ацетаминофен (парацетамол) или ибупрофен может принести некоторое облегчение. Наиболее эффективна по всей вероятности борьба с легочными инфекциями. Некоторые медикаментозные препараты могут обострять симптоматику.

Острая недостаточность дыхания. Осложнение встречается редко обычно после тяжело протекающих вирусных заболеваний, например гриппа. Поскольку состояние больного остается тяжелым, необходимо проводить интенсивную терапию. Кроме введения препаратов в виде аэрозоля, постурального дренажа и внутривенного введения антибиотиков, требуется назначить кислород с целью достигнуть артериального P_{O_2} выше 50 мм рт. ст. Повышение P_{CO_2} может вызвать необходимость дыхания под прерывистым положительным давлением или проведения вспомогательной вентиляции. Может потребоваться ежедневное отсасывание слизи из трахеи или бронхов. Иногда развивается правожелудочковая недостаточность. Процесс выздоровления часто медленный и начинается только после затухания острого заболевания. Интенсивное лечение антибиотиками (внутривенно) и постуральный дренаж следует продолжить в течение 1—2 нед после достижения больным исходного состояния.

Хроническая недостаточность дыхания. Осложнение развивается в результате неполного выздоровления после острой вспышки заболевания или длительного постепенного ухудшения состояния. Встретиться оно может у лиц любого возраста, однако чаще всего им страдают подростки и взрослые. Поскольку уровень артериального P_{O_2} ниже 45—50 мм рт. ст. в течение длительного времени способствует развитию недостаточности правого сердца, больной в этом случае поддается лечению низким током кислорода, в результате чего P_{aO_2} достигает уровня 50—55 мм рт. ст. Усилившаяся гиперкапния может препятствовать использованию оптимального значения Fi_{O_2} . В этом случае прибегают к длительной вспомогательной вентиляции или накладывают трахеостому. У большинства больных состояние несколько улучшается после интенсивного лечения антибиотиками и воздействия на легочный процесс; дети могут быть выписаны из клиники после постепенной отмены вдыхания кислорода. В некоторых случаях

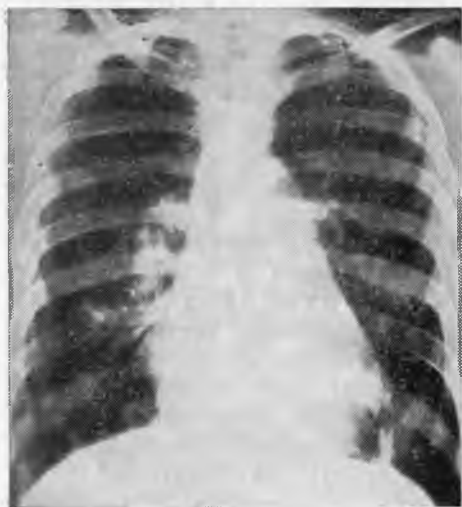

Рис. 10—22. Рентгенограмма органов грудной клетки больного в возрасте 26 лет.

Далеко зашедшее заболевание легких с увеличением размеров сердца (легочное сердце). Видны диффузные инфильтраты, бронхоэктазы и сегменты легочной артерии. Размеры сердца, по сравнению с данными предыдущего обследования, увеличились, что определяется не сразу из-за выраженной эмфиземы.

необходимо обеспечить лечение низким потоком кислорода на дому. В этих случаях у детей почти всегда развивается легочное сердце. Они должны получать ограниченное количество соли с пищей, необходимо следить за появлением у них отеков, усилением одышки или утомляемости. Повторная госпитализация для интенсивного ведения их может способствовать дальнейшему постепенному улучшению состояния.

Недостаточность правого сердца. После острой вирусной инфекции или пневмоторакса может развиваться недостаточность правых отделов сердца. Для лиц, страдающих продолжительным выраженным легочным заболеванием, особенно сопровождающимся значительной гипоксемией (уровень PaO_2 ниже 50 мм рт. ст.), характерна хроническая недостаточность. Подтвердить диагноз помогают цианоз, выраженная одышка, увеличенные размеры печени, чувствительной при пальпации, отеки в области голеностопных суставов, расширение яремных вен, необычное увеличение массы тела, увеличенные размеры сердца на рентгенограмме (рис. 10—22) и/или признаки увеличения правого сердца на электро- или эхокардиограмме. Внутривенное введение фуросемида в дозе 1 мг/кг может вызвать обильный диурез, что подтверждает подозрение о накоплении жидкости в организме. Может потребоваться повторное введение препарата с интервалами 24—48 ч в начальный период с целью выведения скопившейся жидкости и уменьшения сопутствующей симптоматики. Одновременное введение спиронолактона или триамтерена могут предотвратить выведение калия из организма. Они оказывают помощь при продолжительном лечении диуретиками. Препараты наперстянки неэффективны при изолированной правосторонней недостаточности, но они могут оказаться полезными при сопутствующей левосторонней недостаточности сердца. Если возможно,

артериальное P_{O_2} следует поддерживать на уровне выше 50 мм рт. ст. В начальных фазах кислородной терапии может уменьшиться объем респираторных движений, поэтому требуется повторное определение газов артериальной крови или неинвазивный мониторный контроль для обеспечения продолжения адекватной респирации. Наиболее важно интенсивно воздействовать на легочный процесс, в том числе ввести внутривенно антибиотики. С самого начала прием соли должен быть ограничен до 2 г/сут; введение карбенициллина не рекомендуется вследствие относительно высокого уровня в нем натрия. Следует избегать избыточного поступления в организм жидкости. В прошлом сердечная недостаточность предвещала летальный исход в ближайшие 1—2 мес. В последние годы прогноз стал более благоприятным, и многие больные живут в течение 3—5 лет после появления начальных симптомов ее.

Лечение при нарушении функции желудочно-кишечного тракта. Более 85—90% больных нуждаются в коррекции процессов пищеварения. Она заключается в подборе диеты, замещении ферментов поджелудочной железы и дополнительном введении витаминов.

Диета. В прошлом обычно рекомендовали диету, бедную жирами, но богатую белками и высококалорийную. С появлением микросферических ферментов прием жира ограничивают только при появлении, например, колик или частых жировых испражнений. Требуется адекватный источник белка. У маленьких детей, больных муковисцидозом, сопровождающимся свистящим дыханием, и получающих питательные смеси на соевой основе, белок их не усваивается в достаточном объеме. В результате у них может развиваться гипопротеинемия и анасарка в течение 4 нед.

Замещение ферментов поджелудочной железы. Экстракты поджелудочной железы животных, принимаемые с пищей, уменьшают возможность, но не предотвращают появления жирового стула или выведения азота. К выбору дозы фермента и продукта, содержащего микросферические ферменты, следует подходить строго индивидуально. Введение в практику чувствительных к рН микросферических ферментов (панкреаза, котазим-S), выпускаемых в защитных капсулах, стало большим прогрессом в лечении этих больных. Для большинства из них достаточна доза 1—3 капсулы во время еды; маленьким детям может потребоваться $\frac{1}{3}$ — $\frac{1}{2}$ капсулы или порошок панкреатина (котазим). Микросферические ферменты обычно достаточно эффективны и позволяют больному находиться на полноценной диете, в том числе принимать гомогенизированное молоко. В некоторых случаях (при повторном применении экстракта из поджелудочной железы свиньи) развиваются ринит, слезотечение и бронхоспазм. При применении капсульных микросфер эти осложнения встречаются значительно реже. Необходимость лечения ферментными препаратами, содержащими соли желчи, возникает нечасто. Некоторые дети охотнее принимают ферменты с

запахом вишни. По-видимому, доза их по мере роста ребенка должна увеличиваться, но некоторые подростки и молодые люди отмечали уменьшение потребности в них. Ферменты предпочтительнее принимать во время основного приема пищи, но они достаточно эффективны и при приеме непосредственно после еды, а в некоторых случаях перед самым началом ее.

Дополнительное введение витаминов. Поскольку недостаточность поджелудочной железы приводит к нарушению всасывания жирорастворимых витаминов (А, D, Е и К), рекомендуется дополнительное введение их. Витамины А и D входят в состав одного или нескольких поливитаминных препаратов. Дефицит витамина Е обычно ликвидируется после ежедневного приема его в дозе 100 ЕД. Необходимость в витамине К появляется спорадически (например, в период новорожденности) или при кровохарканье, активном антибактериальном лечении или хирургических вмешательствах. Обычно его назначают в дозе 5 мг внутрь ежедневно или через день. При хейлозе эффект могут оказывать рибофлавин в дозах 5—10 мг ежедневно, дополнительное назначение витаминов группы В или местное применение кортикостероидов в сочетании с противогрибковыми препаратами.

Пищевые добавки. При заместительной терапии больных с недостаточной функцией поджелудочной железы и обеспечении поступления достаточного количества калорий питание их становится адекватным только в том случае, если не разовьется кахексия на фоне хронической легочной инфекции. Больной не может в этом случае самостоятельно преодолеть потерю аппетита. Попытка заставить ребенка принять больше пищи не приведет к успеху и вызовет излишние разногласия с ним. Однако некоторые дети, особенно подростки, не получают полноценного питания, а попытки увеличить его калорийность приводят к увеличению у них массы тела. Триглицериды со средней длиной цепи всасываются без переваривания в противоположность триглицеридами с длинными цепями и представляют собой готовый источник калорий. Они неприятны на вкус, однако питательные смеси, в состав которых они входят, предназначенные для грудных детей, иногда оказывают эффект. Был предложен целый ряд искусственных диет, однако больные от них отказываются через короткое время из-за их стоимости и вкусовых качеств.

Мекониевая кишечная непроходимость. При подозрении на кишечную непроходимость, вызванную мекониевыми массами, ребенку накладывают назогастральную трубку, проводят гидратацию и готовят его к операции. Однако во многих случаях клизмы с гастрографином при рефлюксе контрастного вещества в подвздошную кишку проталкивали мекониевую пробку, что приводило к устранению непроходимости. При введении этого гипертонического раствора требуется возмещение потерь жидкости через кишечник. При атрезии сегмента подвздошной кишки необходима его резекция и наложение анастомоза. Прог-

ноз у лиц, хорошо перенесших хирургическое вмешательство, в целом благоприятен. Грудных детей с мекониевой кишечной непроходимостью следует вести как больных муковисцидозом до тех пор, пока не будут получены результаты исследования пота (обычно в течение 1—2 нед после рождения).

Эквивалент мекониевой кишечной непроходимости, инвагинация кишечника, и другие причины болей в животе. Несмотря на адекватное возмещение недостающих ферментов поджелудочной железы, у некоторых больных в конечном отделе подвздошной и в слепой кишке скапливаются каловые массы. Скопление их в подвздошной кишке может обусловить переходящую или полную непроходимость (эквивалент мекониевой непроходимости). При перемежающейся непроходимости заместительную терапию ферментами поджелудочной железы следует продолжить или даже интенсифицировать; больному назначают также слабительные средства и/или размягчающие каловые массы (магнезиевое молоко, минеральное масло). Им рекомендуется принимать больше жидкости. При полной непроходимости эффект может наступить после клизмы с гастрографином на фоне внутривенного введения большого количества жидкости. Если вводимая с клизмой жидкость достигнет терминального отдела подвздошной кишки, гипертонический раствор вызовет приток жидкости в кишечник и размягчение уплотненных каловых масс. При дифференциальной диагностике следует учитывать и возможность инвагинации кишки и заворота ее. Инвагинация (обычно между подвздошной и слепой кишкой) может наступить в любом возрасте часто после запора в течение 1—2 дней. Клизма с гастрографином помогает установить диагноз и уменьшить проявление осложнения. При не поддающейся коррекции инвагинации или завороте кишок необходимо произвести лапаротомию. Повторные случаи инвагинации могут быть показанием к удалению части слепой кишки. Прием 1—2 раза в день 1 столовой ложки минерального масла может предупредить повторное развитие ее.

При длительном лечении антибиотиками иногда может развиться хронический аппендицит в некоторых случаях с периаппендикулярным абсцессом, обуславливающим рецидивирующую или постоянную боль в животе. Недостаток буферного действия кислоты в двенадцатиперстной кишке, по-видимому, способствует развитию у некоторых детей дуоденита или образованию язв.

Выпадение прямой кишки. Чаще оно происходит у грудных детей, больных муковисцидозом, реже у детей старшего возраста. Обычно при этом появляются жировой стул, нарушения питания и изнуряющий кашель. Выпавшая кишка обычно легко вправляется путем длительного осторожного давления рукой, ребенок при этом должен лежать с приведенными к грудной клетке ногами, согнутыми в коленных суставах. Для успокоения ему можно дать седативные средства. Для предупреждения рецидива, наступающего сразу после вправления, следует подбрито-

вать сведенные вместе ягодицы. Адекватная заместительная терапия ферментами поджелудочной железы, ограничение потребления жиров и клетчатки, борьба с легочными инфекциями обеспечивают улучшение состояния ребенка. При продолжающемся выпадении требуется операция (ректальная силикатовая петля вокруг прямой кишки непосредственно под кожей).

Цирроз желчных ходов. Воротная гипертензия с расширением вен пищевода, гиперспленизм и/или асцит обычно осложняют билиарный цирроз. Немедленная помощь при кровотечении из расширенных вен пищевода заключается в отсасывании крови через назогастральную трубку и промывание холодным соевым раствором. Может оказаться эффективным введение внутривенно или через чревную артерию питрессина. Эпизод сильного кровотечения служит показанием к проведению воротно-системного шунтирования. Удаление селезенки и создание селезеночно-почечного анастомоза способствуют снижению давления в системе воротной вены и эффективны при гиперспленизме. Для успешной операции по созданию шунта необходимо, чтобы у больного было адекватное давление и соответствующие размеры сосудов. Во многих случаях она сопровождалась удовлетворительными результатами. Может быть наложено соустье между воротной и полой венами. Больных с асцитом лучше всего лечить консервативно, содержать на диете, бедной натрием, при необходимости вводя диуретические средства. Им может потребоваться создание шунта на достаточно длительное время.

Обструктивная желтуха встречается нечасто у новорожденных, больных муковисцидозом, и не требует специфического лечения. Иногда билиарный цирроз приводит к гепатоцеллюлярной недостаточности, при которой больного следует лечить как страдающего недостаточностью функции печени, сопровождающей другие заболевания.

Панкреатит. Жирная пища, алкоголь или лечение тетрациклинными препаратами обычно ускоряют развитие панкреатита. Уровни амилазы и липазы в сыворотке остаются повышенными в течение длительного времени. Лечение обычно симптоматическое: больной получает обезболивающие средства, внутривенно жидкости, через назогастральный зонд у него аспирируют содержимое желудка. В некоторых случаях заболевание протекает легко, улучшение состояния наступает через несколько дней пребывания больного на голодной диете. Сразу же после купирования боли ему разрешают принимать пищу через рот. Он должен избегать потенциально опасных в отношении развития панкреатита факторов.

Гипергликемия. Это состояние может развиваться у лица любого возраста и не связано с тяжестью болезни. Кетоацидоз встречается редко. Лечение не требуется, если уровень глюкозы в крови повышен умеренно, а потери сахара с мочой незначительны. При более высоком уровне глюкозы в крови выведение калорий и жидкости с мочой увеличивается. В этом случае сле-

дует начать лечение инсулином. Противодиабетические средства, принимаемые внутрь, в этот период неэффективны. Недостаточность экзокринной функции поджелудочной железы и нарушение всасывания препятствуют контролю за уровнем сахара в крови с помощью ограничений в диете. Выраженная гипергликемия, по-видимому, не влияет существенно на прогноз заболевания, однако создает определенные неудобства и может вызывать трудности психологического плана.

Другие аспекты лечения. Полипозы носа встречаются у 15—20% больных муковисцидозом и у некоторых из них часто рецидивируют. Кортикостероидные препараты и средства, уменьшающие отек слизистой оболочки, используемые в виде орошений полости носа, иногда приносят облегчение. При аллергических реакциях эффект может быть получен после применения гипосенсибилизирующих средств, назначаемых после получения результатов кожных проб с аллергенами. Полипы, полностью закрывающие носовые ходы или сопровождаемые постоянными выделениями из носа, следует удалить. Они могут быстро рецидивировать, но не до такой степени, чтобы вызвать непроходимость носа в течение длительного периода. Иногда при частых рецидивах рост полипов может по необъяснимой причине приостанавливаться.

Потеря солей. В жаркие летние дни выведение солей с потом может быть довольно значительным. У грудных детей и реже у взрослых лиц может наступить обезвоживание организма, связанное с пониженным уровнем солей натрия и хлора в крови. Для восстановления адекватного объема циркулирующей жидкости требуется введение нормального изотонического раствора хлорида натрия из расчета 10—15 мл/кг. Дети должны иметь свободный доступ к соли; следует избегать перегревания грудных детей в жаркую погоду.

Половое развитие. Задержка полового созревания, часто сопровождающаяся низким ростом, характерна для больных муковисцидозом. Несмотря на то что большинство из них страдают тяжело протекающей легочной инфекцией и/или отличаются пониженным питанием, половое созревание может быть замедлено и у лиц с незначительными проявлениями болезни. Причина этого феномена не установлена. Подростков волнуют те же проблемы, связанные с возрастом, что и здоровых сверстников. Они должны получать специальные консультации в решении проблем, связанных с половым развитием и деторождением, в течение всего периода полового созревания.

Хирургическое лечение. Малые операции, в том числе санация ротовой полости, должны проводиться, если это возможно, при местном обезболивании. Больные с сохраненной функцией легких могут подвергаться наркозу без предварительной интенсивной подготовки, однако больным с умеренно или значительно выраженными признаками легочной инфекции до операции рекомендуется провести в течение 1—2 нед курс интен-

сивного лечения антибиотиками. Если это невозможно, необходимо назначить немедленно, как только становится ясным, что требуется большая операция, внутривенное введение антибиотиков. Непосредственно перед анестезией и операцией желательно провести лечение в виде орошений с последующим постуральным дренажем. Время наркоза следует свести до минимума. После интубации нужно начать отсасывание слизи из трахеи, повторив его по меньшей мере в конце операции. Больные, даже страдающие респираторной и/или недостаточностью правого сердца, могут перенести сложную операцию под наркозом. У них необходимо часто определять состав газов крови и при необходимости провести вспомогательную вентиляцию в ближайший послеоперационный период. Показаний для наложения трахеостомы нет.

После большой операции важно стимулировать кашель и по возможности следует быстрее начать лечение с помощью постурального дренажа (обычно в течение 24 ч), постепенно интенсифицируя его до достижения полного объема. При выраженном процессе в легких внутривенное введение антибиотиков следует продолжать в течение не менее 14 дней после операции. Большое значение имеет раннее начало активных движений и периодически глубокое дыхание. Помощь может оказать и применение стимулирующего спирометра. После открытой торакотомии при пневмотораксе или после резекции части доли основным препятствием для проведения эффективной терапии служит торакальная трубка. Ее следует удалить как можно быстрее, чтобы в полном объеме возобновить постуральный дренаж.

Прогноз. Муковисцидоз по-прежнему остается заболеванием, ограничивающим продолжительность жизни, несмотря на то что число выживших больных за последние 25 лет поразительно увеличилось. Грудные дети с тяжело протекающим легочным процессом умирают редко. Большинство из них переживают этот трудный период и относительно здоровы к подростковому или юношескому возрасту. Однако медленное прогрессирование заболевания в конце концов выводит больного из строя. Согласно национальной статистической таблице примерной продолжительности жизни лиц разных возрастов в США в настоящее время средний уровень выживаемости составляет приблизительно 20 лет. Он несколько выше среди мужчин; причины этого не совсем ясны. В некоторых центрах число выживших в течение 20 лет лечения и более превышает 90%, если заболевание было диагностировано до развития значительных изменений в легких (по оценке рентгенограмм грудной клетки).

Большей частью дети наравне со здоровыми посещают школу, их деятельность и физическая активность могут быть не ограничены. Большинство из них удовлетворительно работают и все большее число их вступают в брак.

По мере увеличения продолжительности жизни возник новый ряд психосоциальных проблем, в том числе спорные вопросы зависимости и независимости, способность обойтись без посторонней

помощи, отношения с окружающими, стерильность, планирование обучения и отдыха, профессиональной подготовки. При соответствующей медицинской и психосоциальной поддержке дети и подростки в основном справляются с этими проблемами. Реальная задача для многих из них состоит в достижении независимости и плодотворной жизни по достижении совершеннолетия.

Карл Ф. Доршук (Carl F. Doershuk)

Список литературы

- Chase H. P., Long M. A., Lavin M. H.* Cystic fibrosis and malnutrition. — *J. Pediatr.*, 1979, 95:337.
- Davis P. B., diSanti'Agnesse P. A.* Assisted ventilation for patients with cystic fibrosis. — *J. A. M. A.*, 1978, 239:1851.
- Denning C. R., Huang N. N., Cuasay L. R.* et al. Cooperative study comparing three methods of performing sweat tests to diagnose cystic fibrosis. — *Pediatrics*, 1980, 66:752.
- Doershuk C. F., Reyes A. L., Regan A.* et al. Anesthesia for cystic fibrosis patients. — *Anes. Anal.*, 1972, 51:413.
- Esterly J. R., Oppenheimer E. H.* Cystic fibrosis of the pancreas: Structural changes in peripheral airways. — *Thorax*, 1968, 23:670.
- Handwerker S., Roth J., Gorden P.* et al. Glucose intolerance in cystic fibrosis. — *N. Engl. J. Med.*, 1969, 281:451.
- Levine S. B., Stern R. C.* Sexual function in cystic fibrosis: Relationship to overall health status and pulmonary disease severity in 30 married patients. — *Chest.*, 1982, 81:422.
- Orenstein D. M., Boat T. F., Stern R. C.* et al. The effect of early diagnosis and treatment in cystic fibrosis; a seven-year study of 16 sibling pairs. — *Am. J. Dis. Child.*, 1977, 131:973.
- Stern R. C., Boat T. F., Abramowsky C. F.* et al. Intermediate range sweat chloride concentration and pseudomonas bronchitis: A cystic fibrosis variant with preservation of exocrine pancreatic function. — *J. A. M. A.*, 1978, 239:2676.
- Stern R. C., Boat T. F., Doershuk C. F.* et al. Course of ninety-five patients with cystic fibrosis. — *J. Pediatr.*, 1976, 86:406.
- Stern R. C., Boat T. F., Matthews L. W.* et al. Treatment and prognosis of massive hemoptysis in cystic fibrosis. — *Am. Rev. Resp. Dis.*, 1978, 117:825.
- Stern R. C., Borkat G., Hirschfeld S. S.* et al. Heart failure in cystic fibrosis: Treatment and prognosis of cor pulmonale with failure of the right side of the heart. — *Am. J. Dis. Child.*, 1980, 134:267.
- Stowe S. M., Boat T. F., Mendelsohn H.* et al. Open thoracotomy for pneumothorax in cystic fibrosis. — *Am. Rev. Resp. Dis.*, 1975, 111:811.
- Taussig L.* (ed.) *Cystic Fibrosis*. — New York: Thieme-Stratton Inc., 1982.
- Wood R. E., Boat T. F., Doershuk C. F.* State of the art: Cystic fibrosis. — *Am. Rev. Resp. Dis.*, 1976, 113:833.

ОЦЕНКА СОСТОЯНИЯ СЕРДЕЧНО-СОСУДИСТОЙ СИСТЕМЫ

11.1 СБОР АНАМНЕЗА И ФИЗИКАЛЬНОЕ ОБСЛЕДОВАНИЕ

При оценке состояния детей с подозрением на сердечно-сосудистые заболевания большое значение имеют собранный анамнез и данные физикального обследования. Только с учетом их будет решаться вопрос о необходимости дальнейшей лабораторной диагностики и назначения соответствующего лечения, или же родственникам больного сообщат, что его состояние не внушает опасений.

Существует ряд вопросов, на которые следует обращать особое внимание при сборе анамнеза при подозрении на заболевание сердца. Родители, которые видят ребенка ежедневно, обычно не замечают появления у него цианоза или считают, что у него «смуглая кожа» — субъективный вариант нормы. Значительно чаще внимательные родители замечают синюшность кожных покровов у ребенка при физической нагрузке. Что касается утомляемости детей старшего возраста, то следует выяснить, как они переносят подъем по лестнице, ходьбу на разные расстояния, езду на велосипеде и др.; необходимо уточнить также, не возникает ли у ребенка ортопноэ, или одышка в ночное время. При сборе анамнеза ребенка грудного возраста основное внимание следует обратить на поведение его при кормлении. Страдающий пороком сердца, как правило, высасывает меньший объем молока за кормление, при сосании у него нередко появляются одышка и обильное потоотделение. Уставший после кормления ребенок быстро засыпает, однако через короткий промежуток времени, проголодавшись, просыпается. Этот симптом, периодически повторяющийся в течение дня, следует дифференцировать от проявлений кишечной колики и других расстройств пищеварения.

Физикальное обследование следует начинать с оценки длины тела и телосложения. Ряд сердечных заболеваний ведет к задержке развития, что проявляется снижением темпов увеличения массы тела, в то время как длина его увеличивается соответственно возрасту. Грудной ребенок с застойной сердечной недостаточностью может показаться более длинным и гипотрофичным по сравнению со сверстником, страдающим компенсированным пороком сердца синего типа, у которого нередко длина и масса тела остаются в пределах нормы. Особое внимание при осмотре следует обращать на такие признаки, как хрипы в легких, периферические отеки, увеличение печени и селезенки. К основным проявлениям сердечной недостаточности относятся

Таблица 11—1. Средняя частота сердечных сокращений (в 1 мин) в состоянии покоя

Возраст	Нижние границы нормы		Средняя частота пульса		Верхние границы нормы	
	Девочки	Маль- чики	Девочки	Маль- чики	Девочки	Маль- чики
Новорожденный	70		125		190	
1—11 мес	80		120		160	
2 года	80		110		130	
4 »	80		100		120	
6 лет	75		100		115	
8 »	70		90		110	
10 »	70		90		110	
12 »	70	65	90	85	110	105
14 »	65	60	85	80	105	100
16 »	60	55	80	78	110	75
18 »	55	50	75	70	95	90

нездоровый вид ребенка, недостаточное увеличение массы тела, тахипноэ и увеличение размеров печени. Для того чтобы служить ранним признаком заболевания, цианоз может быть слишком слабо выражен, а пальцы рук и ног приобретают вид барабанных палочек обычно не ранее чем в конце 1-го года жизни даже при выраженном недонасыщении артериальной крови кислородом. Цианоз обычно более всего заметен в ногтевом ложе, на губах и видимых слизистых оболочках. Синюшность вокруг рта или в лобной области может быть обусловлена скорее выраженной венозной сетью, нежели недонасыщением кислородом артериальной крови.

Частота сердечных сокращений (ЧСС) у новорожденных очень высока и подвержена значительным колебаниям (табл. 11—1). В среднем она составляет 120—140 ударов в 1 мин и может увеличиться до 170 при плаче или беспокойстве или уменьшиться до 70—90 в 1 мин во время сна. По мере роста ребенка ЧСС урежается, достигая 40 в 1 мин у атлетически развитых подростков. При постоянной тахикардии (ЧСС превышает 200 в 1 мин у новорожденных, 150 у грудных детей и 120 у детей более старшего возраста), брадикардии или неправильном ритме сокращений, не обусловленном синусовой аритмией, может потребоваться обследование ребенка с целью исключения патологического характера последней.

Установление характера пульса — важный ранний этап в диагностике врожденных пороков сердца. При высоком пульсовом давлении, сочетающемся со скачущим пульсом, можно предположить резкие колебания кровотока в аорте, например

при незаращении артериального протока, аортальной недостаточности или различных артериовенозных шунтах. Ослабление пульса может быть обусловлено тяжелой застойной сердечной недостаточностью, тампонадой сердца или миокардиопатией.

Артериальное давление (АД) следует измерять не только на руках, но и на ногах, по крайней мере в том случае, если необходимо исключить коарктацию аорты. Снижение пульсации на бедренной артерии или артерии тыльной поверхности стопы само по себе не служит достаточным основанием для диагностики этой патологии. Для измерения АД у детей старшего возраста можно использовать ртутный сфигмоманометр с манжеткой, захватывающей примерно $\frac{2}{3}$ предплечья или бедра. Использование слишком узкой манжетки неминуемо приведет к завышению измеряемых параметров, в то время как при чересчур широкой они будут несколько занижены. Для измерения АД у большинства детей обычно достаточно набора манжеток шириной 3, 5, 7, 12 и 18 см. Появление I тона Короткова соответствует систолическому давлению на шкале. При постепенном снижении давления в манжетке тоны перед полным исчезновением обычно становятся слабее. За величину диастолического давления можно принимать давление в момент как ослабления тонов (предпочтительно), так и исчезновения их; обычно в первом случае оно выше, а во втором — ниже истинного. Для определения АД на ноге стетоскоп располагают над подколенной артерией. Как правило, измеренное с помощью манжетки, оно примерно на 100 мм рт. ст. превышает АД, измеренное на руке.

У детей раннего возраста АД можно определить аускультативно, пальпаторно или методом прилива. Последний наиболее удобен для применения у беспокойных детей. Манжетку соответствующего размера располагают на предплечье или бедре ребенка. Быстрым накачиванием в нее воздуха сжимают конечность до побледнения ее дистальнее манжетки, затем медленно освобождают последнюю. Показания манометра в момент покраснения дистальной части конечности немногим ниже показаний систолического давления, получаемых при прямом кровяном методе или аускультативном определении. Точные данные о величине АД у детей как раннего, так и более старшего возраста получают также с помощью ультразвукового исследования (доплерография).

Величина АД изменяется по мере роста ребенка; она зависит от длины и массы тела. В пубертатном периоде АД существенно повышается и претерпевает ряд временных изменений до относительной стабилизации по достижении зрелого возраста. При физической нагрузке, возбуждении, кашле и перенапряжении оно может повыситься на 40—50 мм рт. ст. от обычного уровня. У детей одной возрастной группы со сходным телосложением АД может варьировать, поэтому при обследовании больного с артериальной гипертензией необходимо всегда проводить повторные измерения его (рис. 11—1 и 11—2).

У спокойных детей при исследовании венозного пульса получают информацию о венозном давлении и давлении в правом предсердии. Осмотр вен следует проводить, придав больному положение сидя под углом 90°. В подобных условиях, если венозное давление не повышено, наружная яремная вена не должна выступать над ключицей. Повышенное венозное давление передается на внутреннюю яремную вену и может проявляться повышением венозного пульса без заметного растяжения стенки сосуда; такую пульсацию не наблюдают у здоровых детей в положении тела откинувшись под углом 45°.

На флебограмме яремной вены или при прямом отведении от верхней полой в норме определяют три положительных компонента, соответствующих каждому сердечному циклу; их соответственно называют «а», «с» и «v» (рис. 11—3). Волна «а» появляется в момент систолы предсердий, а волна «с» — в момент ранней систолы желудочков. Поскольку крупные вены находятся в прямой связи с правым предсердием, изменения давления и кровенаполнения полостей сердца передаются на вены. Рассмотрим следующие примеры.

1. При застойной сердечной недостаточности повышение давления в правом предсердии сопровождается повышением его в шейных венах. Основная пульсовая волна в верхней части места расхождения этих вен возникает в момент ранней диастолы.

2. Сдавление сердца при экссудативном или констриктивном перикардите приводит к увеличению давления в системе яремных

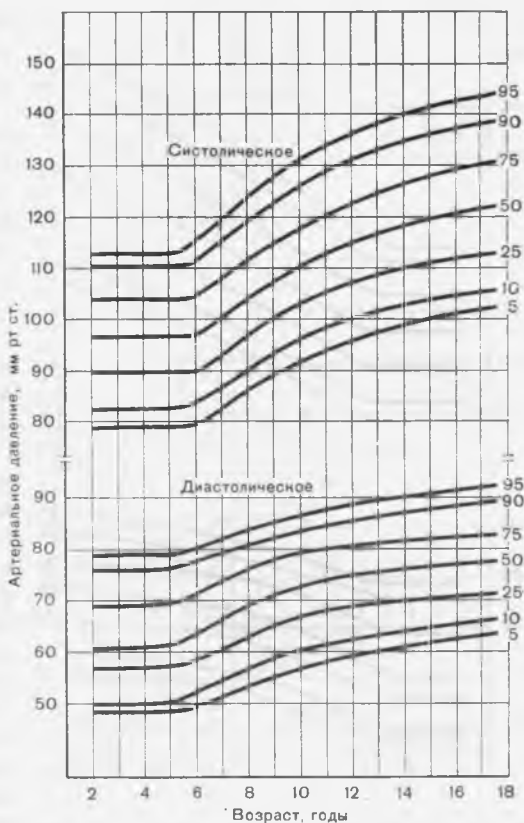


Рис. 11—1. Артериальное давление (в перцентильях) у мальчиков в положении сидя (из: Report of the Task Force on Blood Pressure Control in Children. — National Heart, Lung and Blood Institute. — Pediatrics (Suppl.) 59:803, 1977. Copyrighting Academy of Pediatrics).

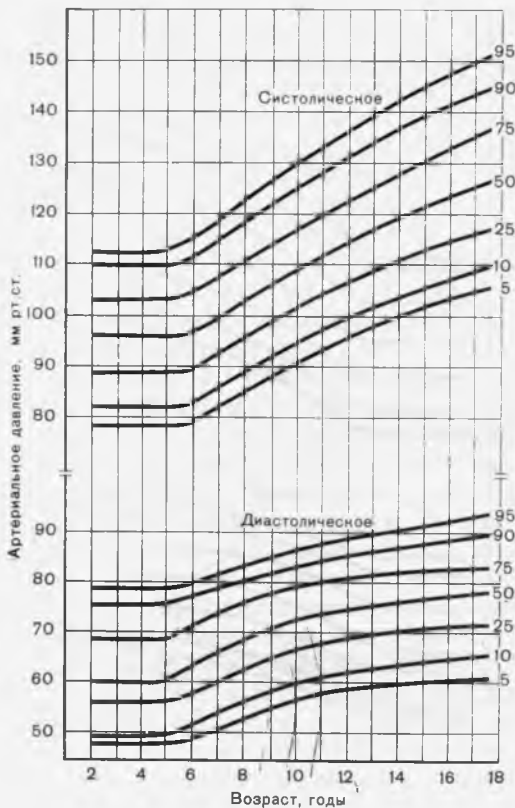


Рис. 11—2. Артериальное давление (в перцентильях) у девочек в положении сидя (из: Report of the Task Force on Blood Pressure Control in Children, National Heart, Lung and Blood Institute. — Pediatrics (Suppl.) 59:803, 1977. Copyright Academy of Pediatrics).

трехстворчатого клапана; при передаче ее на нижнюю полую и печеночные вены появляется пресистолическая пульсация в области печени.

5. При недостаточности трехстворчатого клапана часть избыточного давления в правом желудочке передается на правое предсердие; в результате в фазу систолы регистрируется выраженная атипичная венозная пульсация, приводящая к влиянию волн «с» и «v».

6. При полной поперечной блокаде сердца возможность появления пульсации шейных вен зависит от положения трехстворчатого клапана в момент систолы предсердий. Сокращение правого предсердия при закрытом трехстворчатом клапане сопровождается появлением выраженной пульсации шейных вен.

7. При обструкции верхней полый вены, несмотря на повыше-

вен, однако амплитуда венозного пульса невелика.

3. Выраженная степень стеноза легочной артерии может сопровождаться повышением диастолического давления в правом желудочке. Опорожнение правого предсердия во время его систолы происходит в условиях избыточного диастолического давления в нем. При этом регистрируется атипичная пресистолическая волна «а». Подобные волны могут возникать и при неизменном конечном диастолическом давлении в правом желудочке, например у больных со стенозом легочной артерии в сочетании с гипертрофией правого желудочка; механизм их появления связан с перерастяжением стенок желудочка в фазу диастолы.

4. Появление пресистолической волны «а» может быть связано со стенозом или атрезией

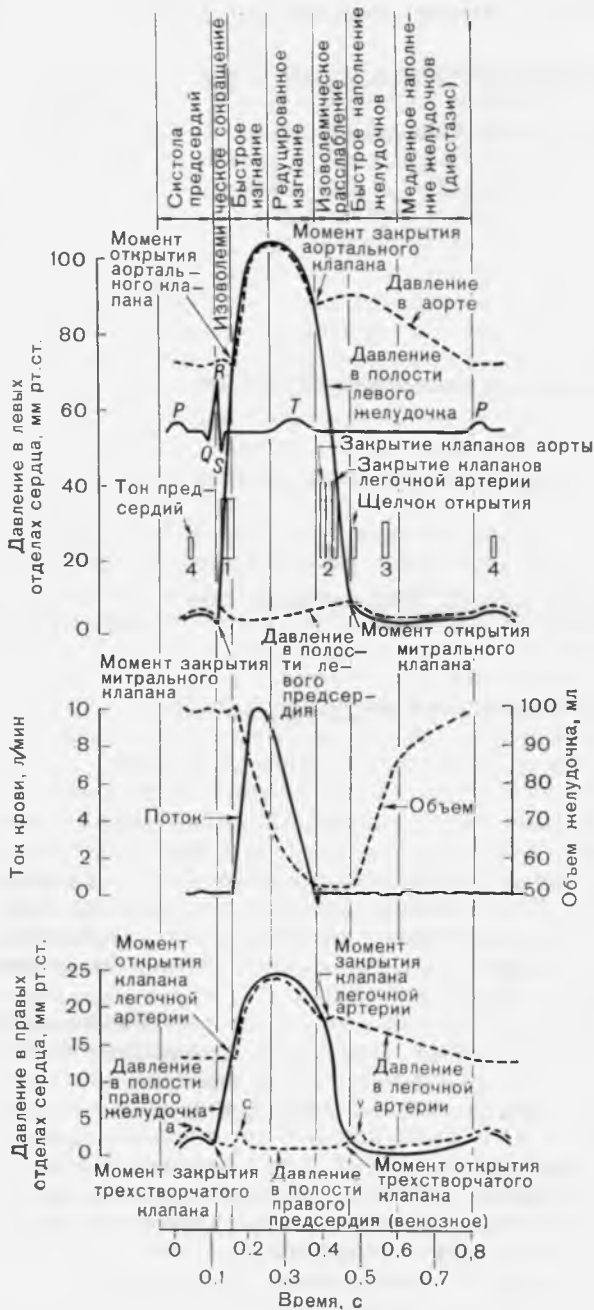


Рис. 11—3. Фазовый анализ сердечной деятельности.

ние давления в системе яремных вен, пульсации вен не отмечается.

Обследование ребенка с целью определения функции сердца. Определять функцию сердца следует по определенной схеме, обращая внимание на каждый симптом. Некоторые сведения можно получить еще при общем осмотре ребенка до аускультации. Выбухание в прекардиальной области слева от грудины, сопровождающееся усиленной пульсацией, может навести на мысль об увеличении размеров сердца. Загрудинный (сердечный) толчок свидетельствует об увеличении правого желудочка, при гипертрофии левого определяется высокий верхушечный толчок. Два эти признака могут сочетаться. Гипердинамический тип прекардиальной пульсации предполагает нагрузку объемом, например при выраженном шунте слева направо. В противоположность этому отсутствие прекардиальной пульсации, при едва определяемом верхушечном толчке, служит признаком перикардиального выпота или далекозашедшей кардиомиопатии. Локализация сердечного толчка по отношению к срединно-ключичной линии, определяемая у ребенка в положении сидя, также помогает при определении размеров сердца; при увеличении левого желудочка сердечный толчок определяется латеральнее. Дрожанием грудной клетки называют ощущаемые при пальпации шумы в сердце; их локализация всегда должна совпадать с участками наибольшей интенсивности аускультативно выявляемых шумов. Очень важно пропальпировать область надгрудинной ямки и шеи с целью выявления проводящихся на сосуды аортальных шумов, свидетельствующих об аортальном стенозе или, при меньшей выраженности их, о стенозе легочной артерии. Грубые систолические шумы в области нижнего края грудины или верхушки сердца свидетельствуют соответственно о дефекте межжелудочковой перегородки или митральной недостаточности. При стенозе предсердно-желудочкового клапана пальпаторно определяется диастолическое дрожание (симптом кошачьего мурлыканья). Необходимо четко фиксировать место локализации и фазу дрожания.

В искусстве аускультации многого можно достичь практикой и настойчивостью. Для наиболее адекватной аускультации высокотональных звуков мембрану стетоскопа плотно прижимают к грудной стенке, низкотональных — прижимают слегка. Каждый звуковой компонент выслушивают по отдельности, при этом вначале характеризуют сердечный тон, а затем — шумы. Следует выделять характерные признаки каждого тона и шума. Первый тон сердца обусловлен закрытием предсердно-желудочковых клапанов (митрального и трехстворчатого), II тон — закрытием полулунных клапанов. Во время вдоха увеличивается кровенаполнение правых отделов сердца, удлиняется время опорожнения правого желудочка и замедляется время закрытия клапанов легочной артерии. Появляющееся при этом в норме некоторое расщепление тонов связано с фазой дыхания (рис. 11—4). Аускуль-

Рис. 11—4. Физиологическое расщепление II тона сердца у ребенка в возрасте 5 лет с невинным систолическим шумом.

Фонокардиограмма, записанная на легочной артерии (А), верхушке сердца (Б), кривая пульса на сонной артерии (В), электрокардиограмма (Г). Одно деление шкалы соответствует 0,04 с.

Цифрами отмечены тоны сердца.

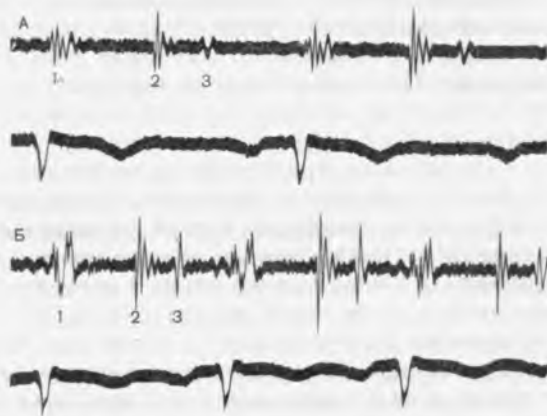
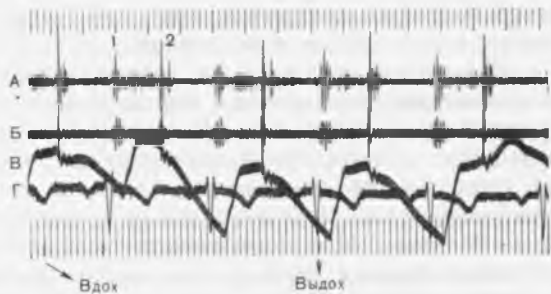


Рис. 11—5. Фонокардиограмма, записанная на легочной артерии (А), и верхушке сердца (Б).

Цифрами отмечены тоны сердца.

тировать I тон сердца предпочтительнее на верхушке, II тон — у левого верхнего края грудины. Ребенок при этом должен находиться в спокойном состоянии лежа на спине. В норме расщепление II тона появляется сразу на высоте вдоха, II тон заканчивается с окончанием выдоха. В диагностике более важен сам факт расщепления тона, нежели его интенсивность. Последняя варьирует в зависимости от возраста больного, толщины грудной стенки и сердечного выброса. Физиологическое расщепление II тона свидетельствует об отсутствии дефекта межпредсердной перегородки, пороков, сопровождающихся развитием легочной гипертензии, выраженного стеноза клапанов легочной артерии и ряда других заболеваний.

Третий тон сердца предпочтительнее определять в мезодиастоле, поместив воронку стетоскопа на область верхушки сердца (рис. 11—5). В пресистоле, непосредственно перед I тоном, иногда определяется IV тон, совпадающий с систолой предсердий. У подростка с относительной брадикардией III тон может быть проявлением нормы, однако у больного с клиническими признаками застойной сердечной недостаточности и тахикардией он сопровождается ритмом галопа; у него возможно слияние III и IV тонов. Ритм галопа объясняют недостаточной растяжи-

мостью стенок желудочка, при этом III тон усиливается, что связано с наполнением желудочков.

Щелчки изгнания, выслушиваемые в раннюю систолу, обусловлены расширением аорты и легочной артерии или повышением давления в них. Момент их появления настолько близок к моменту окончания I тона, что их ошибочно можно принять за расщепление последнего. Аортальные систолические щелчки наиболее четко определяются по нижнему левому краю грудины и постоянны. Они сопровождают патологические состояния, сопровождающиеся расширением аорты (например, при аортальном стенозе, тетраде Фалло, общем артериальном стволе). Щелчки открытия легочной артерии, связанные с ее стенозом, более четко слышны в средней трети грудины по левому краю. Они изменяются по интенсивности в течение дыхательного цикла, исчезая на вдохе. При выявлении на верхушке мезосистолического щелчка, за которым следует протодиастолический шум, можно заподозрить пролапс митрального клапана.

Шумы характеризуются по интенсивности, высоте, отношению к фазе сердечной деятельности (систолический или диастолический), месту наиболее четкой локализации и проведению. По времени их появления по отношению к I и II тонам сердца различают шумы изгнания. Систолический шум изгнания появляется после четко прослушиваемого I тона, постепенно увеличивается до максимума, а затем уменьшается. Однако он исчезает до начала II тона, однако у больных с выраженной степенью стеноза устья аорты или клапанов легочной артерии длительный шум может накладываться на 1-й компонент II тона, тем самым затушевывая его. Пансистолические шумы начинаются почти одновременно с I тоном и продолжаются в течение всей систолы, иногда постепенно уменьшаясь. В целом можно сказать, что появление выраженного шума изгнания, как правило, связано с увеличением кровотока в области полулунных клапанов аорты или их стенозом, в то время как пансистолический шум характерен для больных с дефектами межжелудочковой перегородки или недостаточностью предсердно-желудочковых клапанов (митрального или трехстворчатого). Длительным называют систолический шум, продолжающийся до диастолы или «вливающийся» в нее. Его следует отличать от двухкомпонентного шума, при котором систолический компонент заканчивается к моменту появления II тона или до него, а после закрытия полулунных клапанов возникает диастолический шум. Позднесистолическим называют шум, начинающийся сразу после первого шума и продолжающийся до конца систолы. При пролапсе митрального клапана они определяются вслед за щелчком в середине систолы.

Выделяют несколько типов диастолических шумов: 1) высокотональный дующий, определяемый по левому краю грудины, начиная со второго межреберья, обусловлен аортальной недостаточностью или, при высоком давлении в малом круге кровообращения, недостаточностью клапанов легочной артерии;

2) ранний низкотональный протодиастолический в средней части левого края грудины и по верхнему ее краю связан с недостаточностью клапанов легочной артерии (как правило, он появляется после хирургического восстановления выходного тракта легочной артерии, например после операции по поводу тетрады Фалло); 3) ранний диастолический, локализующийся в средней части грудины по левому ее краю и под мечевидным отростком, обусловлен увеличением кровотока в правом предсердно-желудочковом отверстии или (реже) стенозом трехстворчатого клапана; 4) скребущий мезодиастолический на верхушке, определяемый вслед за III тоном, связан с увеличенным кровенаполнением левого желудочка при заболеваниях, сопровождающихся развитием массивных шунтов справа налево; 5) длительный скребущий на верхушке, нарастающий к концу диастолы (с усилением в пресистоле), свидетельствует об анатомическом стенозе митрального клапана.

Многие шумы не обусловлены выраженными нарушениями гемодинамики. Их называют функциональными, случайными, не существенными или невинными (последнее название более предпочтительно). При периодической аускультации в свободной выборке невинный шум выявляют более чем у 30% детей; процент их увеличивается, если детей обследуют в необычных условиях (увеличение сердечного выброса при высокой температуре тела, инфекционном процессе, волнении и др.). Из невинных шумов чаще всего определяется среднетональный, вибрирующий, сравнительно короткий систолический шум изгнания, четче выслушиваемый в средней и нижней частях левого края грудины, без существенной иррадиации на верхушку, основание сердца или в межлопаточную область. К другим часто встречающимся, но несущественным шумам, относятся короткие систолические шумы изгнания, локализованные у основания сердца, и постоянный венный шум. У детей в возрасте преимущественно 3—7 лет нередко появляется в момент изгнания музыкального характера шум Грэма Стилла, напоминающий подчас вибрацию камертона. Он непродолжителен, обычно усиливается в положении ребенка сидя, более интенсивен при высокой температуре тела, возбуждении или физической нагрузке. У детей и подростков часто встречается невинный шум над легочной артерией. Он обусловлен турбулентным движением крови при изгнании ее в легочную артерию, что не представляет собой отклонения от нормы. Это высокотональный, дующий шум, возникающий в раннюю систолу, интенсивностью 1—3/6 степени, определяемый во втором межреберье слева в положении ребенка лежа. Другим примером невинного шума у детей служит венный. Он обусловлен турбулентным током крови в системе яремных вен, не относится к патологическим и чаще локализуется в области шеи или верхнем отделе передней поверхности грудной клетки. В виде мягкого шума волчка он выслушивается во время как систолы, так и диастолы. При изменении положения головы или легком

сдавлении области яремных вен на шее он может усиливаться или, наоборот, исчезнуть. Подобным нехитрым способом можно отличить венный шум от шумов, возникающих при органических поражениях сердечно-сосудистой системы, в частности при незаращении артериального протока.

Родителям следует объяснить значение невинного шума. Важно успокоить их, ибо остающиеся у них сомнения влияют на воспитание ребенка, обычно выражаясь в гиперопеке. Подсознательная тревога родителей может оказать отрицательное воздействие на развитие самосознания ребенка и некоторым образом на становление его личности. В связи с этим в разговоре с родителями врач должен подчеркнуть, что невинный шум не означает какой-либо серьезной аномалии. Для того чтобы в этом окончательно удостовериться, необходимо периодически проводить повторные консультации.

11.2 РЕНТГЕНОЛОГИЧЕСКОЕ ОБСЛЕДОВАНИЕ

Рентгенограмма грудной клетки дает возможность получить информацию о размере и форме сердца, равно как и о других показателях, отражающих состояние сердечно-сосудистой системы. Вариабельность этих параметров обусловлена разным телосложением больных, фазой дыхательного или сердечного цикла, в которую произведена рентгенография, аномалиями строения грудной клетки, положением диафрагмы или легочным заболеванием.

Для характеристики размеров сердца чаще всего определяют максимальную ширину его тени на снимке в передней проекции в середине вдоха. При этом по середине тени грудины проводят вертикальную линию вниз, от нее восстанавливают перпендикуляры до крайних точек правой и левой границ сердца. Сумма длин полученных отрезков перпендикуляров принимают за максимальную ширину сердца. За максимальную ширину грудной клетки принимают величину отрезка горизонтальной линии, проведенной по верхнему краю правого купола диафрагмы. Отрезок этот ограничивается правой и левой внутренними границами костного скелета грудной клетки. Ширина сердца более половины максимальной ширины грудной клетки, как правило, свидетельствует об увеличении его размеров. Соотношение это, называемое кардиоторакальным индексом, менее информативно у детей грудного возраста, чем в последующие годы, так как при горизонтальном положении сердца может выглядеть увеличенным более чем вдвое без истинного увеличения размеров. У детей с вертикальным положением сердца низкий кардиоторакальный индекс может служить источником ошибочной информации о его размерах.

У детей грудного возраста основание сердца может быть скрыто за тенью вилочковой железы. В передней прямой проекции левую границу его составляют три вогнутые тени, образован-

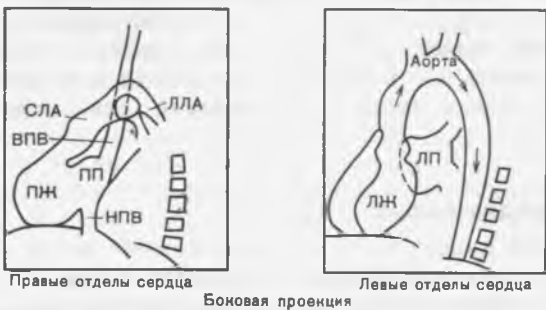
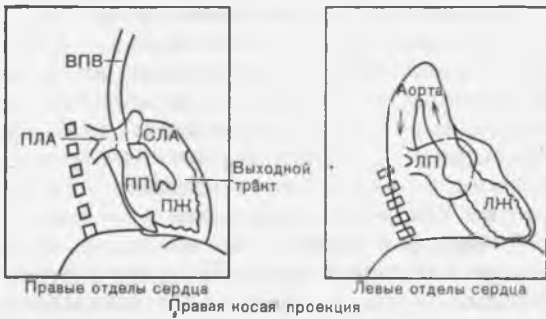
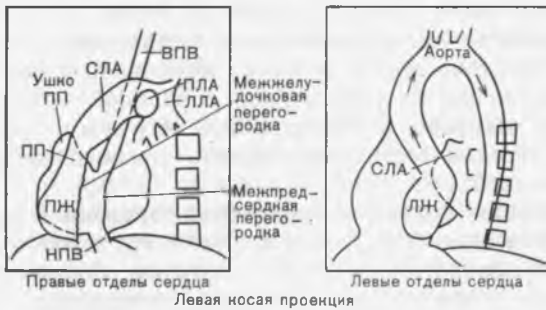
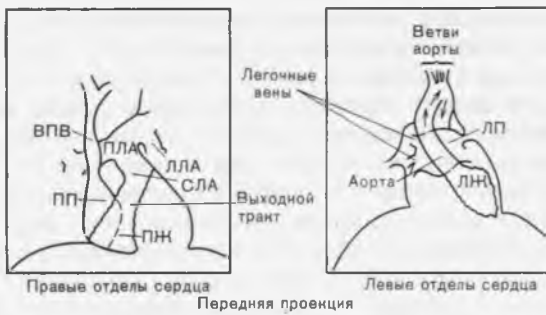
Рис. 11—6. Схематическое изображение расположения полостей сердца и крупных сосудов в норме.

ВПВ — верхняя полая вена; ПП — правое предсердие; ПЖ — правый желудочек; СЛА — ствол легочной артерии; ПЛА — правая легочная артерия; ЛЛА — левая легочная артерия; ЛП — левое предсердие; ЛЖ — левый желудочек; НПВ — нижняя полая вена (из: Dotter and Steinberg Radiology, 1949, 53:513).

ные (сверху вниз) соответственно луковицей аорты, дугой легочной артерии и левым желудочком (рис. 11—6). При умеренном или значительном увеличении левого предсердия его тень может проецироваться между легочной артерией и левым желудочком. В тени, формирующие левую границу сердца, не входят ни выходной тракт правого желудочка, ни конус легочной артерии. У детей грудного и более старшего возраста луковица аорты на рентгенограммах менее заметна, чем у взрослых. Правая граница тени также представлена тремя составляющими, представленными (сверху вниз) верхней полой веной, восходящим отделом аорты и правым предсердием. Важным показателем служит степень васкуляризации легких, о которой судят по легочному рисунку. Результаты ангиографического исследования свидетельствуют о том, что тень корня легкого образована в основном сосудами. Переполнение их кровью, как правило, встречается при шунтах слева направо, а обедненность легочного рисунка — при стенозе или атрезии выходного тракта правого желудочка или клапанов легочной артерии.

Интерпретация рентгенографических признаков при увеличении предсердия или желудочка у детей грудного и более старшего возраста представляет собой большие трудности. Оттеснение нормально развитого отдела сердца гипертрофированным желудочком может создать ложное впечатление об увеличении контралатерального желудочка. Так, оттеснение назад нормально развитого левого желудочка гипертрофированным правым рентгенологически напоминает картину, определяемую при увеличении обоих желудочков. Рентгенологические данные поэтому должны быть подтверждены результатами электрокардиографического исследования, более точного и надежного метода.

Пищевод тесно прилегает к крупным сосудам и при контрастировании его бариевой взвесью можно видеть изменения контуров сосудов при некоторых патологических состояниях, например при коарктации аорты и сосудистом кольце. Однако, поскольку к наиболее адекватным диагностическим методам при увеличении полостей сердца относится эхокардиография, в большинстве случаев при болезнях сердца необходимости в эзофагографии или флюорографии не возникает, даже если есть электронно-оптические преобразователи или приставки для видео- и киносъемки.

11.3 ЭЛЕКТРОКАРДИОГРАФИЯ

Характер гемодинамической нагрузки на сердце у доношенного младенца обычно четко прослеживается по данным электрокардиограммы (ЭКГ). Поскольку у плода к моменту рождения сосудистое сопротивление в большом и малом кругах кровообращения почти одинаково, работа сердца у него обуславливает практически одинаковое развитие правого и левого желудочков.

После рождения ребенка и прекращения плацентарного кровообращения сопротивление сосудов большого круга кровообращения повышается, а растяжение легких при переходе к самостоятельному дыханию сопровождается уменьшением сопротивления сосудов малого круга. Подобные изменения происходят в течение нескольких часов или дней. На ЭКГ эти анатомические и гемодинамические особенности выражаются преимущественно в изменении формы и величины комплексов *QRS* и зубца *T*. В первые дни жизни в правых грудных (прекардиальные) отведениях (V_3R или V_4R и V_1) электрическая ось сердца отклонена вправо, зубцы *R* высокие и приподняты зубцы *T* (рис. 11—7). По мере снижения сопротивления сосудов малого круга и нормализации давления в правом желудочке происходит инверсия зубца *T* в правых грудных отведениях. В большинстве случаев это происходит в течение первых 48 ч жизни.

Определяемая по отведениям фронтальной плоскости электрическая ось сердца обычно лежит в пределах $+110^\circ$ — $+180^\circ$. В отведениях от правой половины грудной клетки положительный зубец *R* по величине превышает отрицательный зубец *S*. Это соотношение может определяться в течение многих месяцев и даже лет, поскольку вольтаж зубцов в правых грудных отведениях зависит преимущественно от деполяризации правого желудочка. В период новорожденности преобладание потенциалов правого желудочка прослеживается и в левых грудных отведениях (V_5 и V_6), при этом соотношение зубцов *R/S* может составлять менее 1. Однако, поскольку при регистрации ЭКГ в левых грудных отведениях электрод располагают над левым желудочком, то уже в течение нескольких первых дней жизни зубец *R* в этих отведениях повышается и становится преобладающим (рис. 11—8). По мере роста ребенка ось *QRS* постепенно отклоняется влево, и электрическая активность правого желудочка постепенно уменьшается. Поскольку вектор левого желудочка с течением времени все более доминирует, ЭКГ приобретает вид, характерный для детей старшего возраста (рис. 11—9), а затем и взрослых (рис. 11—10).

По мере роста ребенка постепенно исчезают признаки доминирования правого желудочка и усиливаются потенциалы действия левого желудочка. У ребенка в возрасте 6 мес — 8 лет в отведениях V_1 и V_4R выражен зубец *R*. К 4-му году жизни соотношение *R/S* в отведении V_4R становится менее 1. У детей грудного возраста определяют инверсию зубца *T* в отведениях V_4R , V_1 , V_2 и V_3 , сохраняющуюся до середины второго 10-летия жизни и дольше. Процессы уменьшения толщины стенки правого и утолщения стенки левого желудочков наиболее полно проявляются морфологией комплекса *QRS* и зубца *T* в правых грудных отведениях. При гипертрофии правого или левого желудочка следует иметь в виду, что в норме анатомические, физиологические и ЭКГ показатели состояния этих отделов претерпевают возрастные изменения.

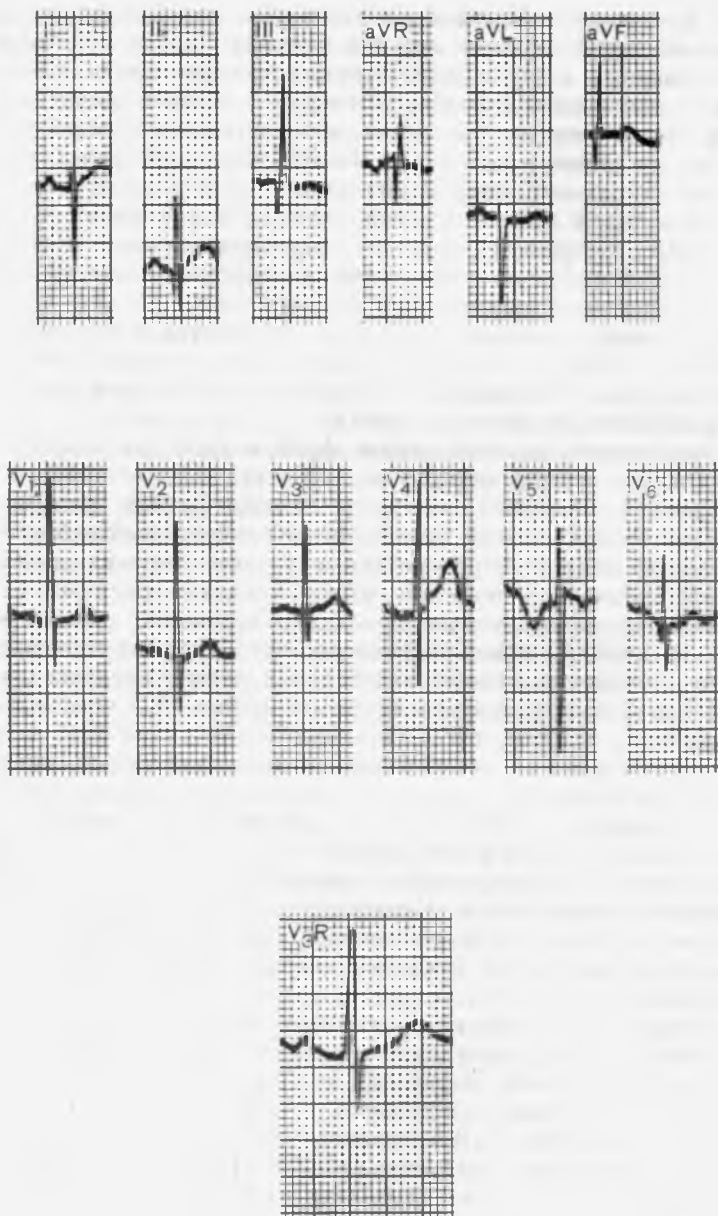


Рис. 11—7. Электрокардиограмма здорового новорожденного в возрасте менее суток.
 В отведениях V_3R и V_1 отмечаются высокий зубец R и куполообразный T (скорость движения бумажной ленты в отведении V_3R составляет 50 мм/с).

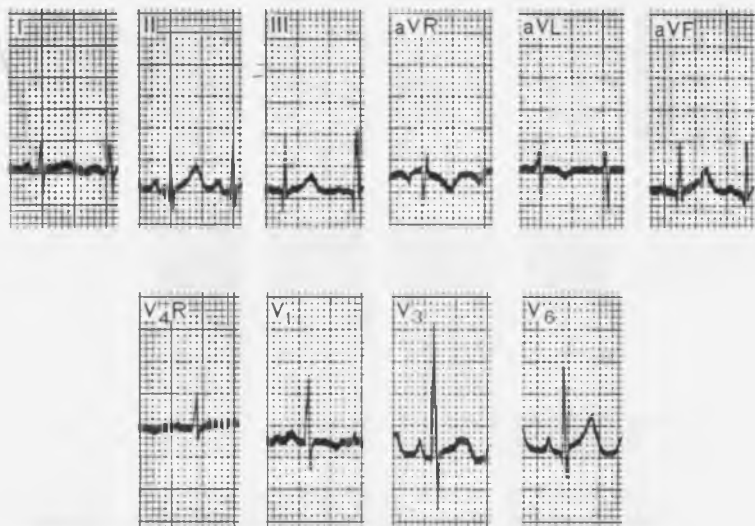


Рис. 11—8. Электрокардиограмма здорового грудного ребенка. Заметны относительно высокие зубцы *R*, неглубокие зубцы *S* и инвертированные зубцы *T* в отведениях V_4R и V_1 . Зубец *R* высокий в отведении V_6 .

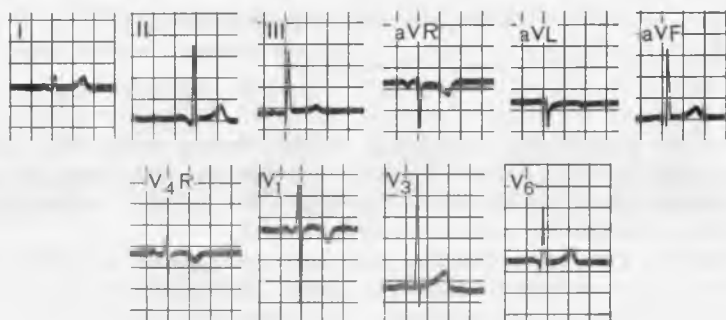


Рис. 11—9. Электрокардиограмма здорового ребенка.

Заметны относительно высокие зубцы *R* и инвертированные зубцы *T* в отведениях V_4R и V_1 .

Гипертрофия желудочков может обусловить увеличение вольтажа зубцов *R* и *S* в грудных отведениях. Однако выраженность изменений зависит от степени близости грудного электрода к поверхности сердца, последовательности распространения электрического возбуждения по желудочкам, определяющей направление вектора деполяризации, и степени гипертрофии миокарда.

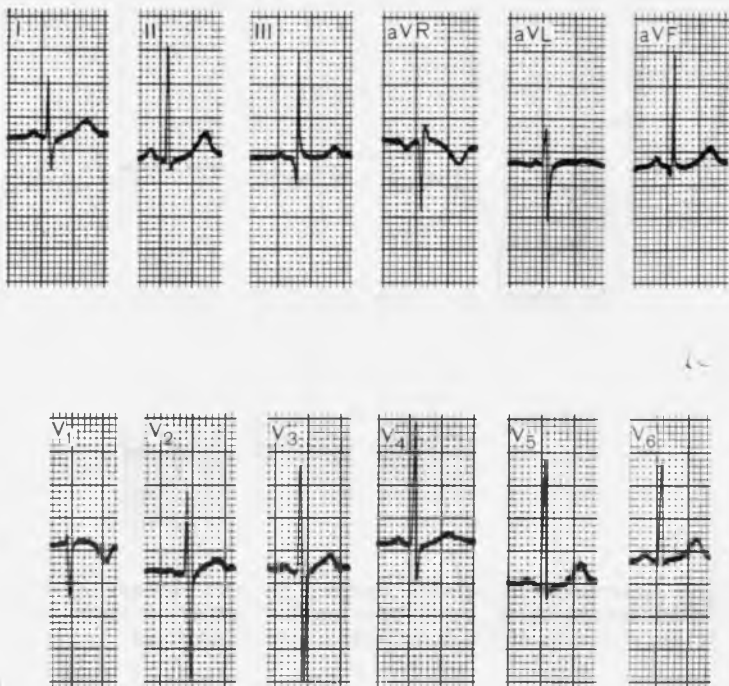


Рис. 11—10. Электрокардиограмма здорового взрослого.

Зубец S глубокий в отведении V₁; подобный признак у ребенка свидетельствует о гипертрофии левого желудочка.

Поскольку в грудном, детском и подростковом возрастах толщина грудной стенки может быть относительно невелика, то диагноз гипертрофии желудочков у ребенка не должен основываться лишь на изменениях вольтажа зубцов ЭКГ.

Диагностика гипертрофии правого желудочка у ребенка 1-й недели жизни значительно затруднена. Для выявления длительно сохраняющихся отклонения электрической оси сердца вправо, преобладания вектора правого желудочка или атипичного зубца T, которые могут встречаться по отдельности или в сочетании, иногда требуется сравнение серии последовательно зарегистрированных ЭКГ (рис. 11—11). Взрослый тип ЭКГ у ребенка может свидетельствовать об увеличении левого желудочка (см. рис. 11—10). У недоношенных грудных детей она может иметь более взрослый тип по сравнению с доношенными (рис. 11—12), что объясняется более низким сопротивлением у первых сосудов малого круга, обусловленным недоразвитием среднего мышечного слоя легочных артериол. Таким образом, ЭКГ недоношенного грудного ребенка может напоминать ЭКГ более старшего ребенка, у которого преобладают потенциалы левого желудочка, что

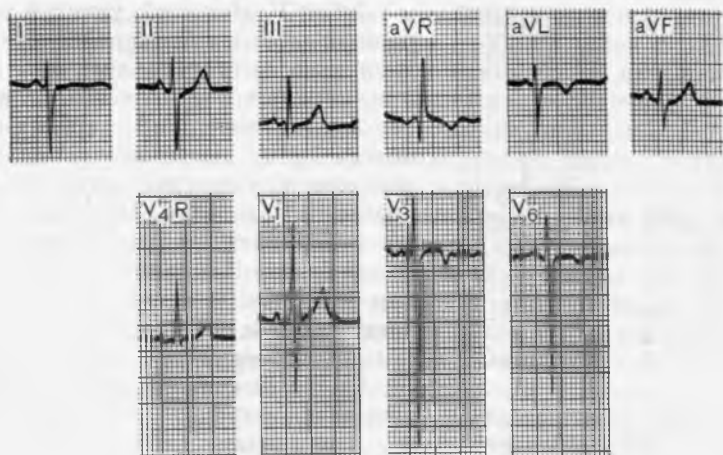


Рис. 11—11. Электрокардиограмма и векторкардиограмма у ребенка с гипертрофией правого желудочка (тетрада Фалло).

В правых грудных отведениях высокие зубцы *R*, в отведении *V*₆ — глубокий зубец *S*. Положительные зубцы *T* в отведениях *V*₄*R* и *V*₁ подтверждают диагноз.

проявляется более «взрослой» динамикой повышения зубца *R* в грудных отведениях (зубец *qR* в *V*₆ и соотношение *R/S* в *V*₄*R* и *V*₁, составляющее 1 или менее). У некоторых новорожденных вольтаж зубцов снижен во всех грудных отведениях.

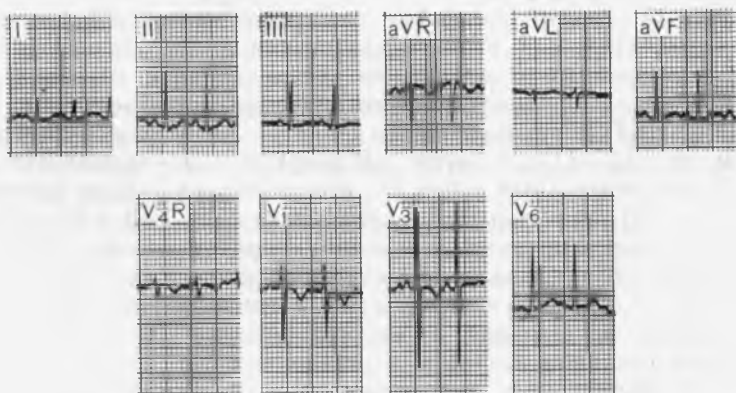


Рис. 11—12. Электрокардиограмма недоношенного ребенка в возрасте 5 нед с массой тела 2 кг.

Клинические признаки заболевания сердечно-сосудистой системы отсутствуют. О преобладании электрической активности левого желудочка свидетельствует динамика повышения зубца *R* в грудных отведениях, в норме характерная для детей более старшего возраста. Для сравнения приведена электрокардиограмма здорового грудного ребенка (см. рис. 13—8).

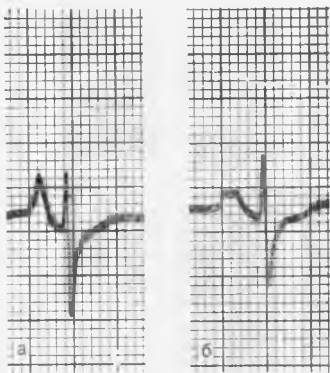


Рис. 11—13. Электрокардиограмма при увеличении предсердий.

Узкий заостренный и высокий зубец *P* свидетельствует об увеличении правого предсердия (а), широкий, двугорбый, М-образный зубец *P* — об увеличении левого предсердия (б).

Зубец *P*. Высокий, узкий и заостренный зубец *P* характерен для врожденного стеноза легочной артерии, порока трехстворчатого клапана (аномалия Эбштейна), атрезии его и иногда для легочного сердца. Он обусловлен, вероятно, гипертрофией правого предсердия. Обычно высота его превышает 2,5 мм, он наиболее выражен во II стандартном отведении и в отведениях V_4R , V_3R и V_1 (рис. 11—13а). Подобные зубцы появляются иногда при тиреотоксикозе. Расширенный и, как правило, двугорбый зубец *P* свидетельствует об увеличении левого предсердия (рис. 11—13б). Он встречается у больных с большими дефектами межжелудочковой перегородки, анастомозом между аортой и сосудами малого круга кровообращения, выраженным митральным стенозом.

Для гиперкалиемии характерен уплощенный зубец *P*. Инверсия его наблюдается при атриовентрикулярном ритме и инверсии предсердий, например при декстрокардии в сочетании с *situs inversus*.

Гипертрофия правого желудочка. Картина ЭКГ (правожелудочковые отведения) у детей грудного и более старшего возраста отличается от таковой у взрослых. У детей младшего возраста поэтому значительный интерес представляет ЭКГ, зарегистрированная в отведениях от правой половины грудной клетки (V_4R и V_3R). У детей грудного возраста с гипертрофией правого желудочка на ЭКГ могут появляться по отдельности или в комбинации (см. рис. 11—11): 1) зубец *qR* в правожелудочковых отведениях; 2) положительный зубец *T* в отведениях от V_4R до V_3 через 48 ч жизни; 3) однофазный *R* в отведениях V_4R , V_3R и V_1 ; 4) зубец *rsR'* в правых грудных отведениях, причем высота второго зубца *R* обычно превышает 10 мм (появление этого комплекса часто связано с перегрузкой объемом и гипертрофией выходного тракта правого желудочка); 5) вольтаж в норме характерный для детей более старшего возраста; в отведениях V_3R и $V_1(R)$ и/или $V_{6-7}(S)$; 6) выраженное отклонение электрической оси сердца вправо (более 120°); 7) динамика комплекса *RS* в грудных отведениях, прямо противоположная наблюдаемой в норме у взрослых; 8) признаки увеличения правого предсердия. При гипертрофии правого желудочка обязательно сочетание не менее двух из перечисленных признаков. В целом ЭКГ у новорожденных и детей раннего грудного возраста имеет вид, характерный для таковой при гипертрофии правого желудочка. Ее следует пред-

положить, если характер ЭКГ не меняется к раннему детскому возрасту. В противоположность этому грудной ребенок, ЭКГ которого соответствует ЭКГ здорового ребенка более старшего возраста, может страдать гипертрофией левого желудочка.

Нарушения гемодинамики могут отражаться на ЭКГ. При препятствии оттоку крови из правого желудочка в легочную артерию (стеноз последней) на ней появляются признаки систолической перегрузки, характеризующиеся повышением зубца R в правых грудных отведениях. В этих отведениях зубец T высокий и заостренный, а позднее становится инвертированным. В противоположность этому ЭКГ при перегрузке правого желудочка во время диастолы (в частности, при дефекте межпредсердной перегородки) характеризуется появлением комплекса rsR' в правых грудных отведениях и снижением правожелудочковой проводимости (рис. 11—14). Однако нередко наблюдают противоположную картину. Так, у больных с малой или умеренной степенью стеноза легочной артерии (систолическая перегрузка правого желудочка) комплекс rsR' появляется в правых прекардиальных отведениях. При повышении кровенаполнения правого желудочка на ЭКГ могут быть признаки перегрузки его во время систолы.

Гипертрофия левого желудочка. Характерными признаками служат (рис. 11—15): 1) сегмент ST ниже изоэлектрической линии и инверсии зубца T в левых грудных отведениях (V_5 , V_6 и V_7) — перегрузка желудочка; 2) отклонение исходного вектора вправо, т. е. появление глубокого зубца Q в левых грудных отведениях; 3) изменение вольтажа в отведениях V_3R и V_1 .

Необходимо подчеркнуть, что оценка степени гипертрофии желудочков не должна основываться лишь на изменениях вольтажа зубцов. Знание признаков перегрузки левого желудочка во время систолы и диастолы помогает в диагностике гипертрофии его, хотя они и непостоянны. О перегрузке во время систолы свидетельствуют сегмент ST ниже изоэлектрической линии и инверсия зубца T в левых грудных отведениях, во время диастолы — высокий зубец R , глубокий Q и неизменный T в левых грудных отведениях.

Блокада ножки предсердно-желудочкового пучка. Полная блокада правой ножки пучка может быть врожденной или следствием операции на открытом сердце, особенно при вскрытии полости правого желудочка. Врожденная блокада левой ножки пучка относится к редкой патологии. Обычно она связана с кардиомиопатией.

Интервал $Q—T$. Продолжительность интервала $Q—T$ зависит от ЧСС. Поправку вносят при делении величины интервала на квадратный корень, извлеченный из значения продолжительности сердечного цикла (расстояния между двумя соседними зубцами R). В норме интервал $Q—TC$ не должен превышать 0,45 с. У детей он часто удлиняется при гипокали- и гипокальциемии. В первом случае в конце зубца T появляется зубец U (рис. 11—16, 11—17). Удлинение интервала $Q—T$ (рис. 11—18) может встре-

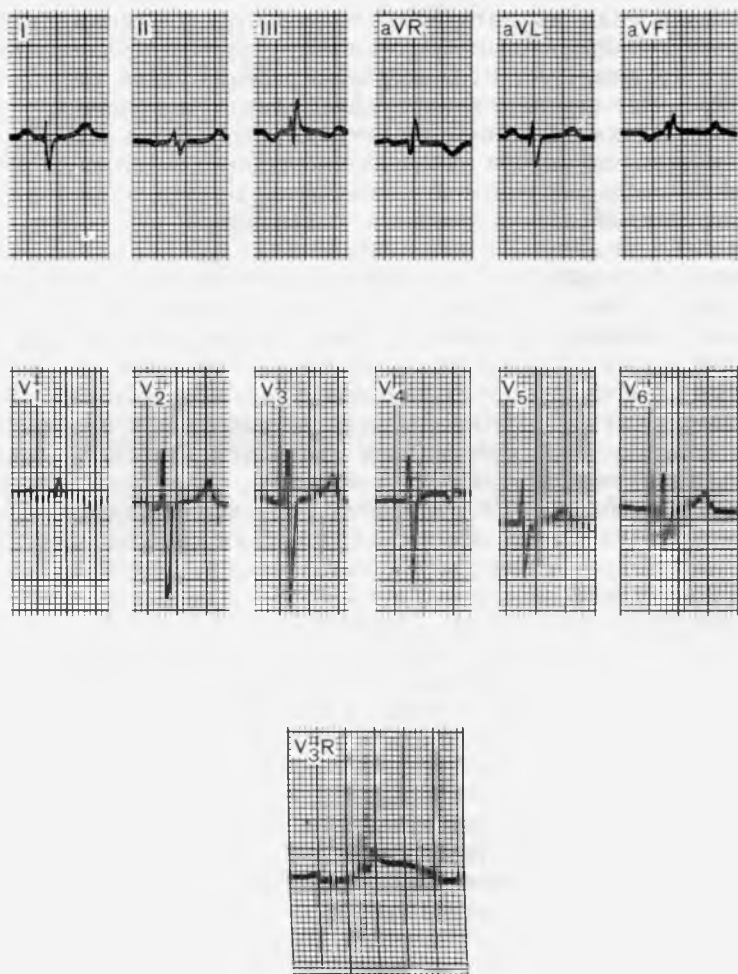


Рис. 11—14. Нарушение проведения импульса по правому желудочку, характеризующееся проявлением комплекса VSR¹ в отведении V₁ и глубоким зубцом S в отведении V₆ (с отведения V₃R запись произведена при скорости движения ленты 50 мм/с).

чаться у детей из группы риска по развитию желудочковых аритмий и внезапной смерти (синдром Джеруэлла — Ланге-Нильсена, сопровождающийся потерей слуха, или синдром Романо — Уорда).

Изменения сегмента S—T и зубца T. Сегмент S—T, который находится выше изолинии, что наблюдают у здоровых подростков, обусловлен ранней реполяризацией сердца. При диффузном перикардите он может повышаться, если в процесс вовлекается апикард. По мере выздоровления зубец T становится инвертированным. Лечение сердечными гликозидами может привести к то-

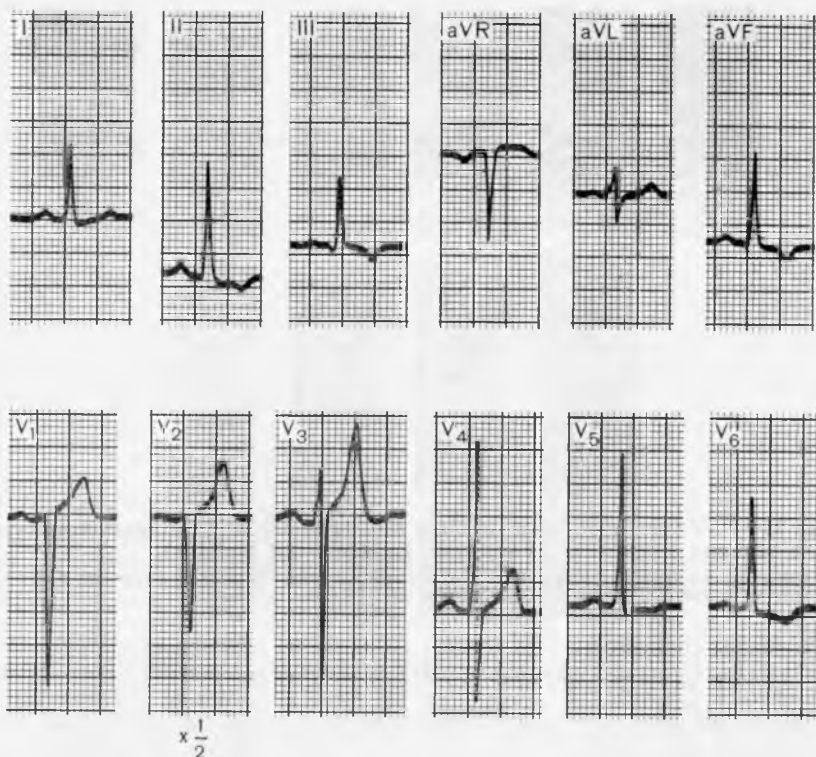


Рис. 11—15. Электрокардиографические признаки гипертрофии левого желудочка у ребенка в возрасте 12 лет со стенозом аорты.

Видны глубокий зубец *S* в отведениях V_1 — V_3 , высокий зубец *R* в отведении V_5 и инверсия зубца *T* в отведениях II, III, aVF и V_6 .

му, что на ЭКГ появляются корытообразный прогиб сегмента *S*—*T* и атипично инвертированный зубец *T*. Сегмент ниже изоэлектрической линии встречается при состояниях, приводящих к повреждению миокарда, например при анемии, отравлении угарным газом, эндокардиальном фиброзе, атипичном отхождении левой коронарной артерии от легочного ствола, гликогенозе сердца (болезнь накопления), опухолях миокарда и гаргоилизме. Изменения на ЭКГ, наблюдаемые при отхождении левой коронарной артерии от легочного ствола, могут не отличаться от таковых при остром инфаркте миокарда у взрослых. Сходный характер ЭКГ может наблюдаться и при других редко встречающихся аномалиях коронарных артерий, при кардиомиопатии, но сопровождающейся анатомическими дефектами развития.

Любая форма кардита может сопровождаться простой инверсией зубца *T*. При гипотиреозе он нередко уплощается или инвертируется, что сопровождается общим снижением вольтажа во всех отведениях. Для гиперкалиемии обычно характерен высокоамплитудный, узкий, заостренный зубец *T* (рис. 11—19).

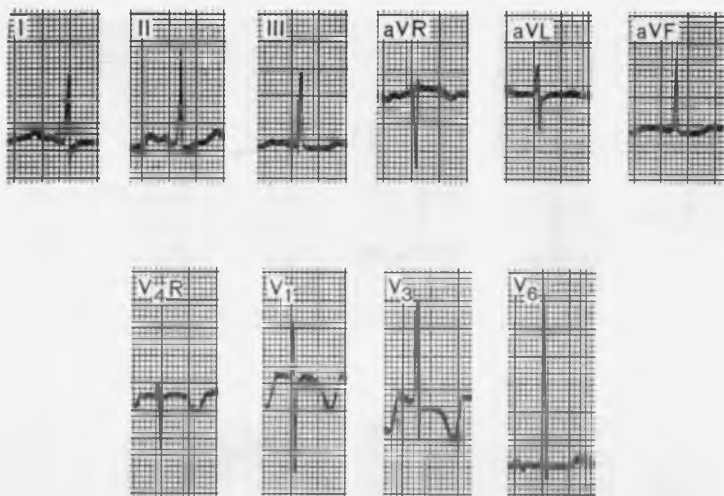


Рис. 11—16. Электрокардиограмма при гипокальциемии и гипокалиемии (уровень кальция в плазме — 0,9 ммоль/л, а калия — 2,2 ммоль/л).

Характерно удлинение электрической систолы за счет удлинения сегмента *STU*; отмечаются и признаки гипертрофии левого желудочка.

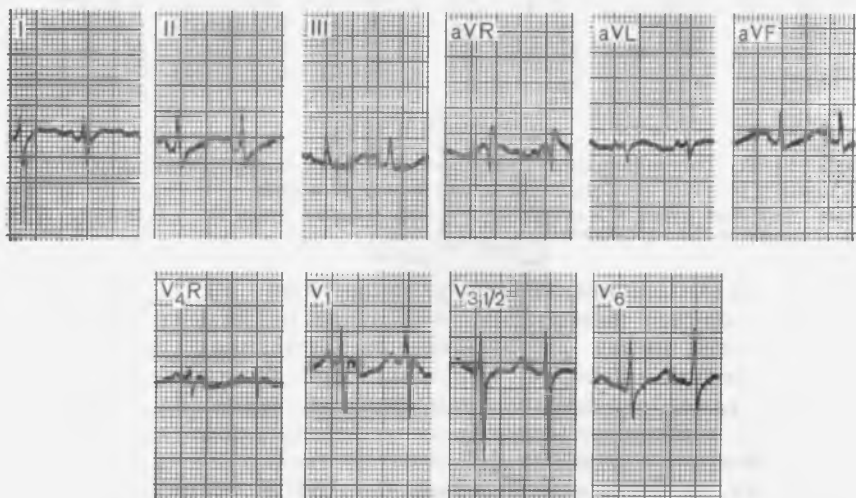


Рис. 11—17. Электрокардиограмма при гипокалиемии (уровень калия в плазме — 2,7 ммоль/л, кальция — 2,4 ммоль/л).

Электрическая систола удлинена, о чем свидетельствует уширение зубца *TU*; снижен сегмент *ST* в отведениях *V4R*, *V1* и *V6*.

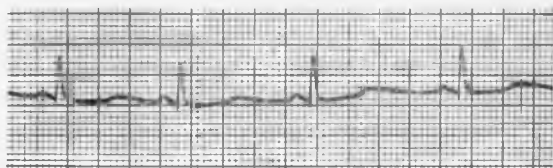


Рис. 11—18. Удлинение интервала *QT*.

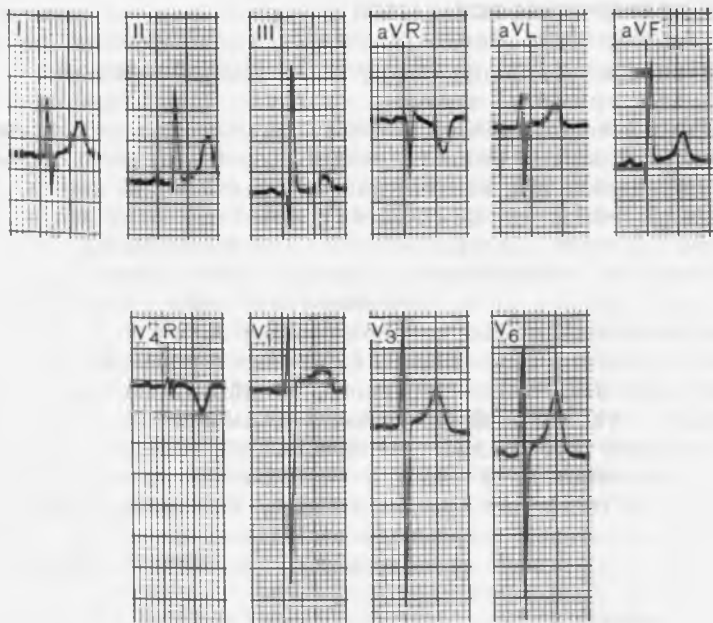


Рис. 11—19. Электрокардиограмма при гиперкалиемии (уровень калия в плазме 6,5 ммоль/л, кальция — 2,55 ммоль/л).

Высокие остроконечные зубцы *T* особенно выражены в отведениях I, II и *V*₆.

11.4 ВЕКТОРКАРДИОГРАФИЯ

Распространение волн де- и реполяризации по сердечной мышце представляет собой последовательность очень большого числа мгновенных электрических сил. Суммарная составляющая их определяет направление электрической деполяризации, начинающейся в межжелудочковой перегородке и распространяющейся по внутренней поверхности миокарда на оба желудочка. При регистрации колебаний интегрального вектора желудочков и отдельных составляющих его векторов получается кривая, называемая векторкардиографической петлей. Подобным образом записываются пространственные петли зубцов *P* и *T*. Разработана система отведений для регистрации векторкардиограммы в трех плоскостях: горизонтальной, сагиттальной и фронтальной. Кроме того, используемые в настоящее время отведения позволяют скорректировать искажающие факторы, определяемые близостью электродов к поверхности сердца, резистентностью подлежащих тканей и вариабельностью размеров грудной клетки. Анализ векторкардиограммы обеспечивает дополнительные критерии для оценки и интерпретации данных плоскостной ЭКГ.

При оценке состояния сердечно-сосудистой системы оценивать гематологические параметры у грудного ребенка следует с учетом свойственных этому возрасту физиологических различий. Так, стойкая полицитемия у детей в возрасте старше 1 мес нередко встречается при шунтах справа налево и цианозе. У больных с выраженной полицитемией отмечается склонность как к внутрисосудистому свертыванию, так и к геморрагическим диатезам. Подобные нарушения гемостаза следует иметь в виду при выполнении любого вида хирургического вмешательства, проводить в предоперационный период соответствующие диагностические исследования и принимать меры к их коррекции. При нарушении гемостаза, сопровождающим полицитемию, чаще всего встречаются ускоренный фибринолиз, тромбоцитопения, нарушения ретракции кровяного сгустка, гипофибриногенемия, удлиненные протромбинового и частично тромбопластинового времени, или времени генерации тромбопластина. Изменяться может как один из показателей свертываемости, так и несколько одновременно. Тяжесть подобных нарушений зависит от выраженности полицитемии. Изменения свертываемости связаны с патологическим воздействием гипоксии и полицитемии на образование и распад тромбоцитов, а также с влиянием хронической печеночной недостаточности на синтез прокоагулянтов и фибринолиз. В настоящее время в связи с разработкой радикальных или паллиативных методов хирургической коррекции большинства пороков синего типа дети с выраженным цианозом и полицитемией встречаются значительно реже, чем в прошлом.

Подготовка таких больных к проведению малой операции, например к удалению зуба, требует оценки состояния свертывающей системы крови, а при ее нарушениях принятия соответствующих методов коррекции. Ускоренный фибринолиз подавляется с помощью эпислон-аминокапроновой кислоты. При тромбоцитопении может быть полезно кровопускание. Повторно его производят и с целью симптоматического лечения больных с осложнениями длительно текущей полицитемии, например при головных болях, быстрой утомляемости и выраженной одышке. Однако эта процедура сопряжена с определенным риском, особенно у больных с полицитемией и чрезвычайно высоким сопротивлением сосудов малого круга. Поскольку резкие колебания объема циркулирующей крови с трудом переносятся этими больными, кровопускание следует проводить по принципу обменного переливания крови. При этом объем удаленной крови восполняется адекватным объемом свежемороженой плазмы или альбумина. Как правило, наиболее приемлемый в этом случае уровень гематокрита трудно определить теоретически, поэтому частота кровопусканий определяется регрессом симптоматики и субъективным улучшением самочувствия больного. Необходимость в них возникает при гематокрите, превышающем 65%. Обычно больно-

му в начале лечения требуются частые повторные (нередко еженедельно) кровопускания до относительной стабилизации гематокрита на уровне $\pm 60\%$. В дальнейшем их можно повторять через 3—5 нед.

Необходимо отметить, что больные с цианозом и массивными шунтами справа налево, особенно дети грудного и раннего возрастов, плохо переносят железодефицитную анемию. У них чаще возникают приступы острой гипоксии, тяжелее одышка и более увеличены размеры сердца. Состояние их улучшается при лечении препаратами железа, однако часто возникает необходимость в хирургической коррекции аномалии.

Вследствие повышенной вязкости крови при полицитемии у грудных детей с врожденными пороками сердца синего типа повышен риск развития тромбозов, особенно мозговых вен. Он еще более велик у грудных детей, у которых полицитемия сопровождается дефицитом железа. Возможно, что наблюдаемые при этом уменьшение скорости кровотока и усиленное разрушение эритроцитов служат факторами, провоцирующими развитие тромбоза.

11.6 ЭХОКАРДИОГРАФИЯ

В последнее время эхокардиография (ультразвуковое сканирование сердца) приобрела исключительное значение в диагностике врожденных и приобретенных пороков сердца у детей. Кроме этого, она позволяет охарактеризовать функцию сердца при вторичном поражении миокарда, например при передозировке лекарственных препаратов.

При эхокардиографии используют свойства импульсного ультразвука с частотой колебаний, превышающей воспринимаемую ухом человека. Эти волны распространяются в жидкости по прямой линии, отражаясь от границы раздела веществ, имеющих разную плотность. Они возвращаются в виде эхо-сигналов от поверхности отражения (граница раздела) сред с различным акустическим импедансом (разная эхогенность), причем время их прохождения при этом постоянно. Можно измерить расстояние между датчиком, расположенным на коже, и границей раздела, от которой отражаются эхо-сигналы. Поскольку неблагоприятного воздействия ультразвукового сканирования до сих пор отмечено не было, метод можно применять для повторного обследования больных.

Отраженные ультразвуковые волны появляются на экране осциллоскопа в виде точек. Горизонтальная ось его соответствует времени прохождения сигнала, а вертикальная — глубине тканей. Картина может быть представлена в режиме движения (М-режим): точки, движущиеся по вертикальной оси вследствие сердечных сокращений, продвигаются по экрану осциллоскопа и в горизонтальном направлении. Метод используется для выявления определенных анатомических структур и их расположения одна относительно другой или отсутствия их (рис. 11—20 и 11—21) и

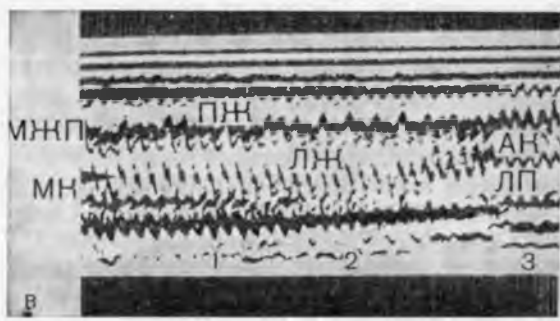
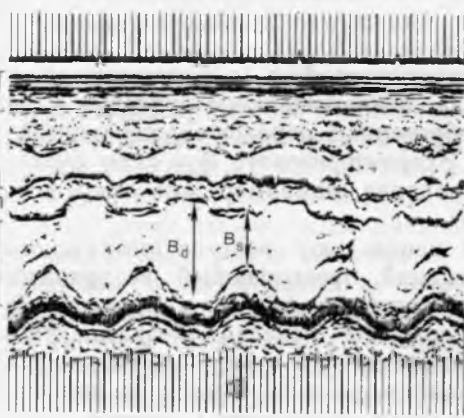
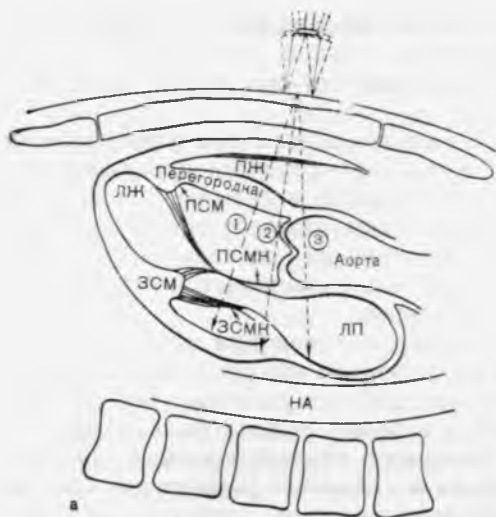


Рис. 11—20. Эхокардиограмма здорового человека.

На сагитальном разрезе сердца (а) видны структуры, через которые проходит ультразвуковой пучок в положениях датчика (1), (2) и (3). Положение датчика (1) (б) позволяет четко локализовать межжелудочковую перегородку (МЖП) и наиболее точно определить размеры полости правого и левого желудочков (соответственно ППЖ и ПЛЖ) в конце диастолы (V_d) и систолы (V_s). Для определения взаиморасположения МЖП и аорты, а также аортального и митрального клапанов (в) датчик передвигают из положения (1) в положение (3). Виден фиброзный контакт между передней створкой митрального клапана (ПСМК) и задней стенкой аорты, а также между МЖП и передней стенкой аорты.

ПСМ — передняя сосочковая мышца; НА — нисходящая аорта; ЛП — левое предсердие; ЛЖ — левый желудочек; ЗСМК — задняя створка митрального клапана; ЗСМ — задняя сосочковая мышца; ПЖ — правый желудочек; ГС — грудная стенка; АК — аортальный клапан; МК — митральный клапан; КДРПЖ — конечный диастолический размер правого желудочка; КДРЛЖ — конечный диастолический размер левого желудочка.

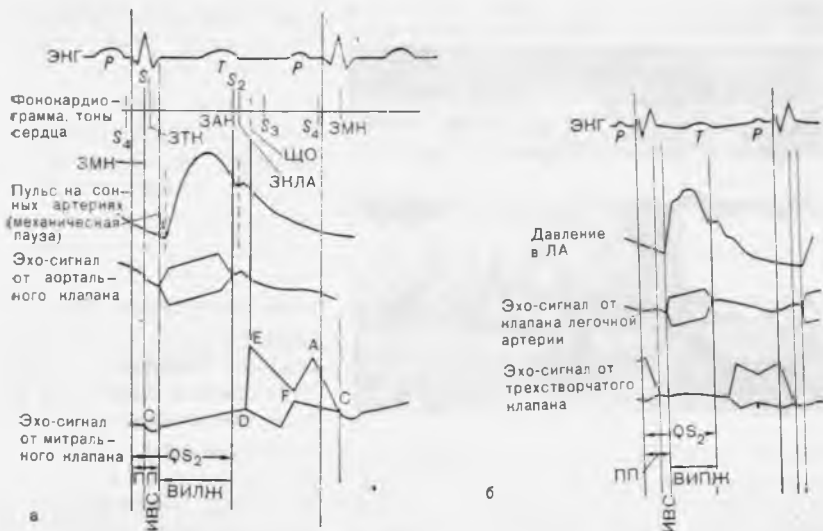


Рис. 11—21. Соотношение фаз сердечной деятельности по данным эхокардиографии: левые (а) и правые (б) отделы сердца.

ЗАК — закрытие аортального клапана; ВИЛЖ — время изгнания крови из левого желудочка; ЗМК — закрытие митрального клапана; ЩО — щелчок открытия; ЗКЛА — закрытие клапанов легочной артерии; ПП — период предызгнания; ЗТК — закрытие трехстворчатого клапана; QS_2 — полная электромеханическая систола; ВИПЖ — время изгнания крови из правого желудочка; S_1, S_2, S_3 и S_4 — I, II, III и IV тоны сердца; ЛА — легочная артерия; ИВС — изоволевическое сокращение.

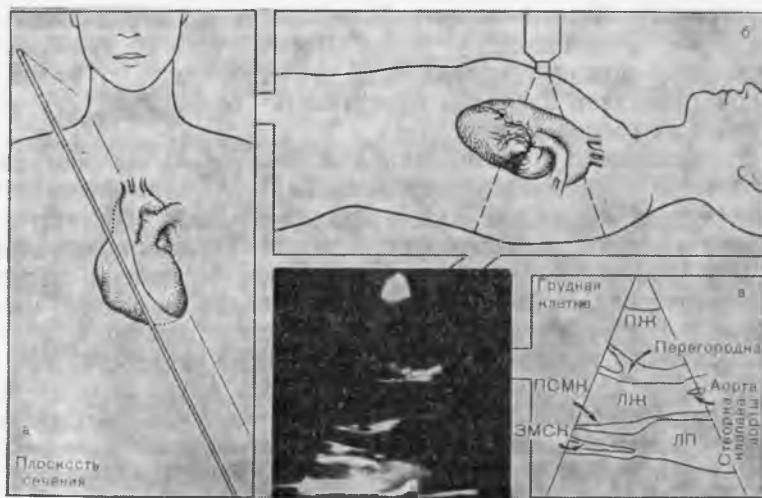


Рис. 11—22. Сканирование сердца по длинной оси (а) в положении датчика на грудной клетке (б); эхокардиограмма в масштабе реального времени (в) (рядом приведена схема получаемого изображения).

ПСМК — передняя створка митрального клапана; ЛЖ — левый желудочек; ЗСМК — задняя створка митрального клапана; ПЖ — правый желудочек.




Рис. 11—23. Контрастная эхокардиограмма, полученная при введении собственной крови больного (ребенок в возрасте 3 дней жизни, страдающий атрезией аорты) в нижнюю полую вену.

Стрелкой показан момент введения крови. В положении датчика в надгрудной ямке можно увидеть узкую поперечную дугу аорты (ПДА), широкую правую легочную артерию (ПЛА), в которой вскоре после введения крови лоцируется эхо-облако и небольших размеров левое предсердие (ЛП). Одно деление шкалы соответствует 40 мс.

рис. 11—22). Исследования в М-режиме и двухмерная эхокардиография дополняют друг друга. Первый из них наиболее информативен при оценке сердечной деятельности, в то время как второй позволяет наглядно представить отдельные структуры сердца и их расположение.

В комплексе с другими клиническими и/или лабораторными методами обследования эхокардиография облегчает сложный процесс отбора больных для катетеризации сердца и помогает точнее определить моменты, благоприятные для изучения гемодинамики. Она нашла применение в диагностике застойной сердечной недостаточности, выпота в полость перикарда, дефектов межжелудочковой и межпредсердной перегородок, клапанных заболеваний разной этиологии, разрастания ткани (вегетации) при инфекционном эндокардите, внутрисердечной опухоли или гематомы, болезней сердца, обусловленных токсическим воздействием лекарственных средств, и открытого артериального протока у недоношенных детей. С ее помощью можно контролировать эффективность хирургического или медикаментозного лечения.

Контрастная эхокардиография. При быстром внутривенном введении больному жидкости (например, его собственной крови, изотонического раствора натрия хлорида или других веществ) в месте инъекции образуются микропузырьки. Безобидные для больного, они в виде болюса переносятся от места инъекции (вена

для оценки сердечной деятельности (табл. 11—2). Внедрение в практику секторальной, или двухмерной, эхокардиографии позволило значительно расширить наши возможности наглядно представить структурные компоненты сердца (рис. 11—22). При этом получение на экране двухмерного изображения сокращающегося сердца достигается благодаря разным положениям датчика, позволяющим лоцировать определенные структуры: клапаны, перегородку, гипертрофированный миокард и др. С помощью этого метода изучают те же структуры, что и при ангиографии. Интерпретация данных, получаемых при проведении этих методов, во многом сходна (см.

или правое предсердие) к полостям сердца. При их движении образуется облако эхо-сигналов, которое можно лоцировать как в М-режиме, так и при двухмерном сканировании. Метод имеет большую диагностическую ценность при определении кровотока в разных анатомических структурах и выявлении межсосудистых сообщений в предоперационном и ближайшем послеоперационном периодах (рис. 11—23).

Таблица 11-2. Функция сердечно-сосудистой системы по данным эхокардиографии.

1. Процент укорочения = $\frac{\text{КДРЛЖ} - \text{КСРЛЖ}}{\text{ЛДРЛЖ}} \times 100$ (см. рис. 13—20а)
(степень укорочения переднезаднего размера левого желудочка во время систолы), где КДРЛЖ — конечный диастолический размер левого желудочка; КСРЛЖ — конечный систолический размер левого желудочка (в норме процент укорочения составляет 28—38).
 2. Средняя СКУЛЖ = $\frac{\text{КДРЛЖ} - \text{КСРЛЖ}}{\text{КДРЛЖ} \times \text{ВИ}}$, где СКУЛЖ — скорость кругового укорочения мышечных волокон левого желудочка, выраженная длиной окружности (ДЛО) за 1 с; КДРЛЖ и КСРЛЖ см. в п. 1; ВИ — время изгнания [в норме: у новорожденных $1,51 \pm 0,04$ (SE) ДЛО за 1 с, у детей в возрасте 5—15 лет $1,34 \pm 0,03$ (SE) ДЛО за 1 с].
 3. Объем левого желудочка в конце диастолы (ОЛЖКД) и систолы (ОЛЖКС) можно рассчитать по следующим уравнениям регрессии: $\text{ОЛЖКД} = 19,2 \pm 14,58 \text{ Др} + 0,62 \text{ Др}^3$ или $\text{ОЛЖКС} = 19,2 + 14,58 \text{ Ср} + 0,62 \text{ Ср}^3$, где соответственно Др — диастолический размер левого желудочка; Ср — систолический размер левого желудочка.
 4. Фракция выброса (ФВ) / $\frac{\text{КСР}}{\text{КДЛ}} = \sqrt{1 - \text{ФВ}} / \sqrt{A_{\text{КС}} / A_{\text{КД}}}$, где КСД — конечный систолический размер; КДЛ — конечный диастолический размер; $A_{\text{КС}}$, $A_{\text{КД}}$ — размер левого желудочка по длинной оси во время соответственно систолы и диастолы; разница их принимается за 10%.
 5. Ударный объем (УО) = ОЛЖКД — ОЛЖКС или $\text{УО} = \text{ОЛЖКД} \times \text{ФВ}$ (ФВ — фракция выброса).
 6. Соотношение периодов систолы:
 - а) левого желудочка $\frac{\text{ППЛЖ}}{\text{ВИЛЖ}}$ (в норме составляет 0,3—0,39; в среднем 0,35), где: ППЛЖ — период предызгнания (период напряжения) левого желудочка; ВИЛЖ — время изгнания крови из левого желудочка;
 - б) правого желудочка $\frac{\text{ПППЖ}}{\text{ВИПЖ}}$ (в норме составляет 0,16—0,30; в среднем — 0,24), где: ПППЖ — период предызгнания (напряжения) правого желудочка; ВИПЖ — время изгнания крови из правого желудочка.
- Эти соотношения увеличиваются при увеличении постнагрузки и уменьшении преднагрузки и при снижении сократимости миокарда и удлинении электромеханической систолы. Соотношения уменьшаются при снижении постнагрузки, увеличении преднагрузки и сократимости миокарда.

7. Продолжительность фазы изоволемиического сокращения (ИВС) (см. рис. 13—21) можно рассчитать по следующему уравнению регрессии: $\text{ИВС} = 53 - 0,22 \times \text{ЧСС}$ (SE $\pm 7,3$).

ИВС увеличивается при поражении миокарда левого желудочка и уменьшается при сбросе крови из аорты (например, при открытом артериальном протоке).

Адаптация сердечной и дыхательной систем к повышенным требованиям, предъявляемым к ним при физической нагрузке, происходит в норме в результате увеличения в несколько раз потребления кислорода и сердечного выброса. Поскольку резерв нагрузочной мощности систем велик, выраженная несостоятельность функции сердечно-сосудистой системы может не проявляться в состоянии покоя или при обычной деятельности больного. Обследуемый, как правило, находится в состоянии покоя. При этом существенные изменения функции сердца могут быть не замечены или будучи замечены останутся недооцененными в плане влияния их на качество жизни больного. Решение вопроса о допустимости разных форм физической нагрузки на детей с сердечно-сосудистыми заболеваниями зачастую основывается на субъективном мнении врача. Пробы с нагрузкой играют большую роль в интерпретации симптомов заболевания, оценке тяжести поражения сердца и выработке тактики лечения.

По мере роста ребенка его выносливость увеличивается пропорционально поверхности тела и массе скелетной мускулатуры. Однако показатели сердечно-легочной функции повышаются не в равной мере (рис. 11—24). В ответ на нагрузку более всего увеличивается сердечный выброс, что происходит в основном за счет повышения ЧСС, однако ударный объем, венозный возврат к правому предсердию и пульсовое давление также увеличиваются. Значительно снижается сопротивление сосудов большого круга, что обусловлено мгновенно наступающей вазодилатацией. По мере роста и развития ребенка реакция ЧСС на нагрузку остается выраженной, но увеличивается сердечный выброс за счет минутного объема сердца (МОС). Ударный объем также зависит от величины поверхности тела и пола больного (чем крупнее ребенок, тем ударный объем у него больше). При равной величине поверхности тела у мальчиков он больше, чем у девочек. У человека, находящегося в вертикальном положении и спокойном состоянии, кровь под влиянием гравитационных сил скапливается в венах ног. При нагрузке венозный возврат увеличивается, что сопровождается увеличением и ударного объема.

У здорового ребенка в ответ на нагрузку интервал $R-R$ на ЭКГ укорачивается пропорционально ее степени в основном за счет укорочения интервалов $T-P$ и $Q-T$. Положение сегмента ST ниже изоэлектрической линии может быть обусловлено изменением кровоснабжения миокарда, поэтому при гипертрофии левого желудочка у ребенка нередко выявляют признаки субэндокардиальной ишемии при нагрузке. Изменения ЭКГ при физической нагрузке считают патологическими, если снижение сегмента ST составляет 1 мм или более, а продолжительность его, начиная от точки J (начало сегмента ST) составляет не менее 0,06 с, причем дуга сегмента обращена выпуклостью кверху, книзу или он имеет горизонтальную форму. Примерно у 10% здоровых детей

(чаще у девочек, чем у мальчиков) выявляется снижение сегмента *ST* при нагрузке. Передко подобные изменения встречаются лишь в одном отведении (обычно V_5). Значение этого признака не установлено. В норме аритмия во время пробы физической нагрузкой или в течение 20 мин после нее возникает редко.

К установленным показателям для проведения проб с физической нагрузкой относятся: 1) обструкция выходного тракта левого желудочка, обусловленная, в частности, клапанным, надклапанным и подклапанным аортальным стенозом, гипертрофической кардиомиопатией и коарктацией аорты; 2) хроническая перегрузка правого или левого желудочка объемом, например при недостаточности митрального, трехстворчатого или полулунных клапанов; 3) аритмии; 4) гипертензия.

Пробу проводят под контролем врача. Показаниями к прерыванию ее служат: 1) неадекватный ЭКГ-мониторинг или невозможность его проведения; 2) появление угрожающих аритмий типа желудочковой или наджелудочковой тахикардии; 3) аритмии (превышающие 25% от числа сердечных

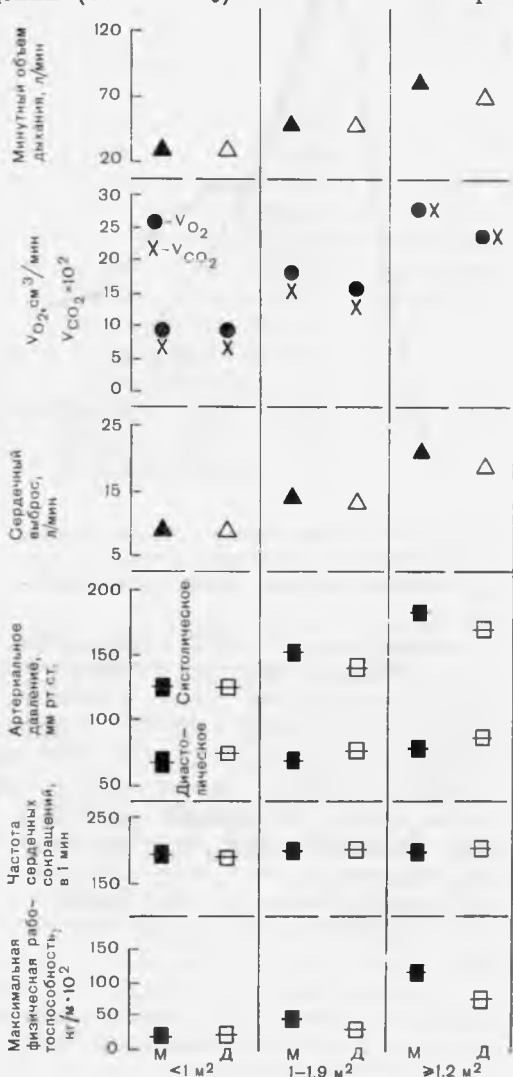


Рис. 11—24. Изменения параметров дыхательной и сердечно-сосудистой системы при максимальной физической нагрузке у здоровых детей.

Три вертикальные колонки соответствуют площадям поверхности тела $<1\text{ м}^2$, $1-1,19\text{ м}^2$ и $>1,2\text{ м}^2$. Максимальная физическая работоспособность, частота сердечных сокращений и АД представлены как $M \pm 2Sd$.

V_{O_2} — потребление кислорода; V_{CO_2} — продукция углекислоты, М — мальчики; Д — девочки.

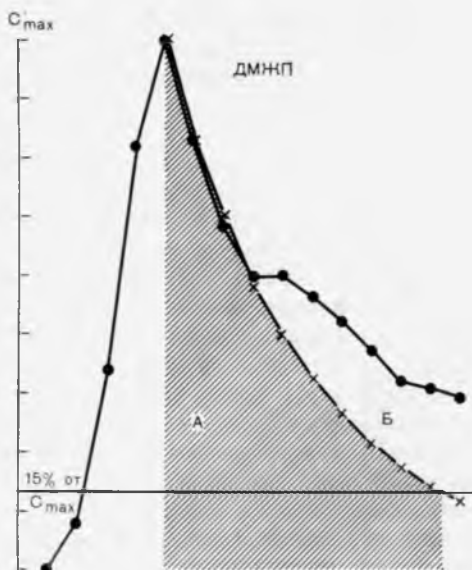


Рис. 11—25. Определение объема шунта слева направо по динамике изменения концентрации в легких введенного струйно ^{99}Tc .

Для экстраполяции нисходящей части кривой использован метод Стюарта — Хамилтона. На вертикальной оси представлено изменение концентрации изотопа в конкретном участке легкого, на горизонтальной — время в секундах. Кривая с точками означает динамику концентрации изотопа в легком у больного с дефектом межжелудочковой перегородки (ДМЖП). При шунте слева направо плавный спуск нисходящей части кривой внезапно прерывается. Это объясняется ранним повторным появлением изотопа в легких в результате сброса части крови из большого круга кровообращения в малый. Линия с крестиками представляет собой идеальную кривую в отсутствие шунта. Время спада кривой определяется по отрезку горизонтали, заключенному между максимальной концентрацией изотопа и концентрацией, составляющей 15% от максимальной (G_{max}). Таким образом, при шунте площадь под нисходящей частью кривой делится на области А и Б. Примерный объем шунта оценивают по величине соотношения Б/А. В качестве альтернативного метода определения объема шунта используют регистрацию концентрации ^{99}Tc в легких с помощью гамма-камеры.

циклов), которые провоцируются или усиливаются при нагрузке; 4) развитие блокады сердца; 5) появление болей в области сердца, головной боли, головокружения или обморочное состояние; 6) снижение или повышение сегмента ST на 3 мм и более; 7) чрезмерное повышение АД (систолическое давление превышает 230 мм рт. ст. или диастолическое превышает 120 мм рт. ст.); 8) чрезмерное снижение АД; 9) усиление бледности кожных покровов.

11.8 РАДИОИЗОТОПНЫЕ МЕТОДЫ

Новые радиоизотопные методы, используемые в детской кардиологии, включают в себя: 1) использование радиоуклидной ангиографии для выявления и оценки объема шунтов (рис. 11—25); 2) измерение сердечного выброса, ударного объема, левожелудочковой фракции выброса и конечного диастолического объема (как в покое, так и при нагрузке); 3) определение степени перфузии миокарда с целью, во-первых, выявления утолщения межжелудочковой перегородки, например при гипер-

трофической кардиомиопатии, или ее отсутствия (общий желудочек), во-вторых, проведения дифференциальной диагностики между отхождением левой коронарной артерии от легочного ствола и застойной кардиомиопатией, в-третьих, распознавания несостоятельности миокарда у новорожденных, находящихся в стрессовом состоянии; и в-четвертых, выявления очагов ишемии в миокарде; 4) определение кровотока в разных отделах легкого и выявление

его изменений, что помогает дифференцировать сочетанную артериально-венозную гипертензию в сосудах малого круга (при которой наблюдается относительное увеличение кровоснабжения верхушек легких) от изолированной артериальной гипертензии, а также проанализировать кровоснабжение разных отделов каждого легкого.

Новые достижения в области радионуклидной диагностики стали возможны благодаря разработке компьютеризованных гамма-счетчиков, применению короткоживущих изотопов и созданию портативного оборудования, позволяющего обследовать нетранспортабельных больных. Эти методы хорошо переносятся больными, а общие дозы облучения крайне низки, особенно по сравнению с получаемыми при ангиографии. Последнее обстоятельство позволяет при необходимости проводить повторное обследование. Следует отметить, что при радиоангиографии не получают точного изображения мелких анатомических структур, знание строения которых необходимо для разработки тактики предстоящих внутрисердечных вмешательств.

11.9 КАТЕТЕРИЗАЦИЯ СЕРДЦА

Основным методом обследования с целью диагностики врожденных пороков сердца остается катетеризация его полостей. Она позволяет проникнуть в камеры сердца, магистральные сосуды и вены, осуществить забор проб крови из них для определения насыщения ее кислородом. С помощью этого метода можно измерять давление в отделах сердечно-сосудистой системы и при необходимости вводить контрастные вещества и индикаторы. Катетеризация сердца по существу представляет собой метод предоперационной диагностики и должна проводиться лишь в том случае, если есть основания предполагать необходимость хирургического вмешательства. Не следует прибегать к ней для того, чтобы окончательно удостовериться в отсутствии порока при убедительных и четких клинических данных. Несмотря на то что риск при ее проведении невелик, следует помнить о том, что катетеризация сердца относится к инвазивным методам обследования. При необходимости тщательного контроля за состоянием гемодинамики вместо повторной катетеризации можно использовать эхокардиографические и радионуклидные методы.

Катетеризацию полостей сердца проводят у больного, находящегося в состоянии полного покоя, которого очень трудно добиться у детей. В связи с этим им обычно перед исследованием назначают седативные средства. Следует, однако, избегать применения анестетиков, так как депрессивное действие их на сердечно-сосудистую систему может способствовать искажению получаемых результатов, в том числе показателей сердечного выброса, сопротивления сосудов большого и малого кругов кровообращения, а также объемов шунтов.

При катетеризации сердца у грудного ребенка с врожденным пороком, находящегося в критическом состоянии, членам хирургической бригады следует подготовиться к экстренной операции сразу по окончании обследования. Наиболее высока частота осложнений при проведении катетеризации сердца и ангиографии у грудных детей, находящихся в критическом состоянии. Обследовать их необходимо в условиях нейтральной в отношении температуры окружающей среды (оптимальная температура помещения). Следует обеспечить возможность быстро корректировать осложнения, сопровождающие катетеризацию, в том числе развившиеся гипертермию, ацидоз или значительную кровопотерю. Введение в практику мягких «плавающих» катетеров с баллончиком на конце позволило значительно снизить частоту таких осложнений, как выраженная аритмия, ранение сердца и попадание контрастного вещества в толщу миокарда.

В большинстве случаев катетеризируют как правые, так и левые отделы сердца. Через кожный разрез катетер вводят в бедренную вену и далее (под контролем рентгеноскопии) в полость сердца. В левые отделы он проводится обычно через участок перегородки, в котором ранее находилось овальное отверстие. Далее из левого предсердия катетер проникает в левый желудочек. Провести в левые отделы сердца его можно и ретроградным путем, т. е. через бедренную артерию, аорту и ее клапаны. Катетер можно провести через большие дефекты внутрисердечных структур или же ввести его в атипично расположенные магистральные сосуды. По полученным данным рассчитывают основные показатели гемодинамики: сердечный выброс, объем внутрисердечных шунтов, сопротивление сосудов большого и малого кругов кровообращения (табл. 11—3).

Таблица 11-3. Показатели в норме, измеряемые при катетеризации сердца, и формулы расчета гемодинамических параметров.

1. Сердечный индекс $3,1 \pm 0,4$ л/(мин·м²)
2. Артериевенозная разница по кислороду 45 ± 7 мл/л
3. Потребление кислорода $140—160$ мл/(м²·мин)
4. Насыщение кислородом артериальной крови $94—100\%$
5. Различия в уровне кислорода в крови из правой вены и правого предсердия $< 1,9$ об. %
6. Различия в уровне кислорода в крови из правого предсердия и правого желудочка $< 0,9$ об. %
7. Различия в уровне кислорода в крови из правого желудочка и легочной артерии $< 0,5$ об. %
8. Среднее давление в левом предсердии в норме $4—8$ мм рт. ст.
9. Сопротивление легочных артериол $50—150$ дин/(с·см⁻⁵)—(1 единица = 80 дин)
10. Сердечный выброс,
$$= \frac{\text{Потребление } O_2 \text{ мл/мин}}{\frac{\text{Уровень } O_2 \text{ в артериальной крови (об. \%)} - \text{уровень } O_2 \text{ в смешанной крови (об. \%)}}{100}} \times 100$$
11. Сердечный индекс = сердечный выброс [л/мин·м²]
12. Кровоток в легочной артерии =

Потребление O_2 , мл/мин $\times 100$

Уровень O_2 в крови из легочной вены (об.%) —

уровень O_2 в крови из легочной артерии (об.%)

Если пробу крови из легочной вены получить невозможно, насыщение ее кислородом принимают за 95% от максимального

13. Системный кровоток =

Потребление O_2 мл/мин $\times 100$

Уровень O_2 в артериальной крови большого круга (об.%) —

(об.%) уровень O_2 в венозной крови (об.%)

4. Эффективный кровоток в легочной артерии =

$$\frac{\text{Потребление } O_2, \text{ мл/мин}}{\times 100}$$

Уровень O_2 в крови из легочных вен

(об.%) — уровень O_2 в смешанной венозной крови (об.%)

15. Полный объем шунта слева направо = кровотоку в легочной артерии —
— эффективный кровоток в легочной артерии

16. Полный объем шунта справа налево = кровотоку в сосудах большого круга —
— эффективный кровоток в легочной артерии

$$17. R = \frac{PA - PC}{PF},$$

где R — сопротивление легочных артериол (единицы сопротивления)

PA — среднее давление в легочной артерии, мм рт. ст.

PC — среднее давление в капиллярах легких, мм рт. ст.

PF — легочный кровоток, л/(мин \cdot м²)

Методы разведения индикаторов и определение времени их появления. После введения контрастного вещества внутривенно или в правые отделы сердца он проходит по сосудам малого круга кровообращения, левым отделам сердца и попадает в артерии большого круга. В этот момент можно измерить уровень его в артериальной крови. При непрерывной регистрации этого уровня в определенной точке артериального русла получают кривую, на которой в норме определяется два пика (рис. 11—26). Время, прошедшее с момента введения вещества до появления его в артериальной крови, называют временем появления. Оно служит показателем времени циркуляции. Первый пик индикаторной кривой появляется при прохождении индикатора через артериальные датчики, а второй — при повторном появлении в артериальной крови индикатора, прошедшего через артерии и вены большого круга кровообращения в малый и вновь попавшего в артерии большого круга. При известной концентрации циркулирующего вещества рассчитывают сердечный выброс.

Методы разведения индикаторов значительно упрощают определение внутри- и внесердечных шунтов. На кривых, полученных при введении вещества в область шунта справа налево или выше по току крови, определяют укороченное время появления, поскольку часть его сбрасывается непосредственно через дефект (см. рис. 11—26). Вслед за этим на кривой появляется второй пик, обусловленный поступлением в артериальную кровь той порции, которая прошла более длинный нормальный путь через легкие. При введении индикатора ниже шунта время его появления не изменяется.

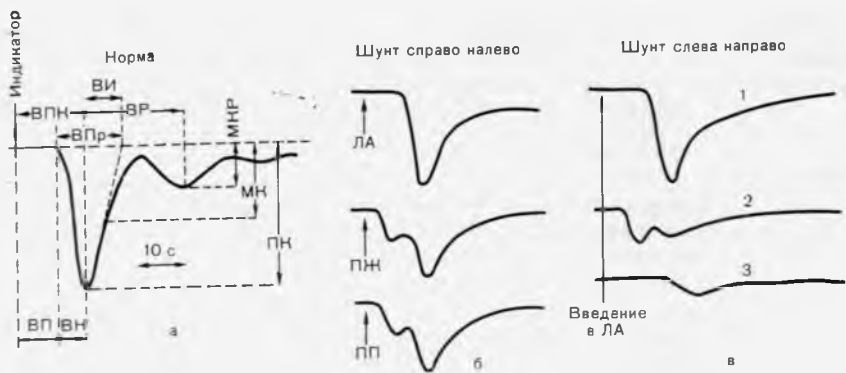


Рис. 11—26. Схематическое изображение кривых разведения индикатора.
 а — Кривая зависимости концентрации от времени в норме. Стрелкой в левой верхней части рисунка указан момент введения индикатора в правые отделы сердца. Запись произведена при расположении датчика в одной из артерий большого круга. Экстраполяция нисходящей части кривой производится легче, если кривая представлена в логарифмическом масштабе.
 б — Локализация шунта справа налево на уровне желудочков. Момент введения индикатора указан стрелкой, датчик расположен в одной из артерий большого круга. При введении индикатора в легочную артерию (ЛА), т. е. ниже шунта по току крови, время его появления не изменено, при введении его в ПЖ и ПП (соответственно на уровне шунта и выше) оно укорачивается. в — Локализация шунта слева направо на уровне желудочков. Индикатор введен в дистальный участок ЛА. На кривой 1, регистрируемой в положении датчика в артерии большого круга, время исчезновения индикатора замедлено; кривая 2 получена при положении датчика в правом желудочке (ПЖ) — время появления индикатора укорочено вследствие сброса крови через дефект в межжелудочковой перегородке; кривая 3 при положении датчика в правом предсердии (ПП) — время появления индикатора не изменено. ВПК — время достижения пиковой концентрации; ВПр — время рециркуляции; ВИ — время прохождения; МКР — максимальная концентрация при рециркуляции индикатора; МК — минимальная концентрация; ПК — пиковая концентрация; ПН — время появления; ПН — время накопления; ВМ — время достижения определенного максимума.

При шунтах слева направо время прохождения части индикатора не изменено, тогда как оставшаяся порция его рециркулирует в сосудах малого круга и отличается удлиненным временем прохождения. На кривых, полученных при определении уровня индикатора в сосудах большого круга, можно видеть, что время его появления не изменено, пик концентрации снижен, а время исчезновения удлинено (см. рис. 11—26). Сходные кривые могут быть получены при клапанной регургитации. Локализацию шунта можно установить с помощью следующих методов.

1. Индикатор вводят выше или ниже шунта и с помощью артериального датчика записывают кривые концентрации в сосудах большого круга кровообращения. При введении индикатора ниже шунта форма кривых не изменяется, непосредственно в область шунта или выше кривая приобретает описанную выше форму.

2. Используются два сердечных катетера. Через один из них, введенный в дистальный участок легочной артерии или левые отделы сердца, инъецируют индикатор, через второй, введенный в малый круг кровообращения, забирают порции крови, содержащей индикатор, из полых вен, правых предсердия и желудочка

или легочной артерии. После введения в дистальный отдел легочной артерии индикатор проходит через сосуды малого круга и появляется в левых отделах сердца и сосудах большого круга. При шунтах слева направо индикатор вновь попадает в правые отделы сердца и поступает в сосуды малого круга (см. рис. 11—26). При сравнении двух кривых можно определить локализацию шунта.

3. В основе метода лежит только что описанный принцип, однако в сердечный катетер встроен индикаторный датчик, вследствие чего необходимость введения второго катетера для забора порций крови исчезает (см. далее полярографию с аскорбиновой кислотой).

Как правило, метод разведения индикаторов позволяет с большей точностью нежели определение уровня кислорода в разных отделах сердечно-сосудистой системы локализовать небольшие внутрисосудистые шунты. Однако он не позволяет получить количественную характеристику шунта. Кривые разведения получают с помощью следующих методов.

1. Чаще всего в качестве индикатора используют индоцианиновый зеленый, детектором служит оксиметр либо денситометр. Для получения точных данных и построения кривой разведения обычно требуется постоянный забор проб крови.

2. Полярография с аскорбиновой кислотой осуществляется с помощью анодно-поляризованных платиновых электродов, при деполяризации которых легкоокисляемыми веществами, в частности аскорбиновой кислотой, возникает электрический ток. Метод особенно удобен при обследовании детей грудного и более старшего возрастов, поскольку платиновый детектор вводят внутрисосудисто и для построения кривой разведения нет необходимости в заборе крови. Платиновый электрод можно вводить интраартериально для определения локализации шунтов справа налево, а также в стенку катетера для определения шунтов слева направо.

3. Для уточнения локализации последнего типа шунтов применяют также радиоактивные индикаторы, в частности крпнтон-85. Метод построен по принципу, описанному далее.

4. В сосуд или одну из полостей сердца (чаще правое предсердие или правый желудочек) вводят катетер, на конце которого расположен платиновый электрод, применяемый для измерения концентрации ионов водорода. В основе выявления и определения локализации шунта слева направо лежит возникновение потенциала на электроде в том случае, если в крови присутствуют ионы водорода (предварительно больному дают возможность однократно вдохнуть его). Момент появления водорода в носовых ходах может быть определен с помощью второго электрода, смонтированного в гибкую трубку, соприкасающуюся со слизистой оболочкой полости носа (сигнал со стороны воздухопроводящих путей). Некоторые исследователи предпочитают с целью временной маркировки использовать артериальный водородный электрод.

трод. Это дает возможность точно отметить момент выдыхания водорода и зарегистрировать его появление в любом участке кровеносного русла. Например, у больных с дефектами межжелудочковой перегородки и шунтами слева направо время его появления в полых венах и правом предсердии не изменяется. Однако при регистрации кривых с правого желудочка и легочной артерии выявляют укорочение времени появления, так как содержащая водород кровь проходит через дефект в межжелудочковой перегородке.

5. Сердечный выброс измеряют методом термодилуции по скорости оттока крови из венозной системы. При этом в определенный участок кровотока (обычно правое предсердие или нижнюю полую вену) вводят раствор, температура которого отличается от температуры крови. Последнюю затем измеряют в определенном месте ниже по току крови (обычно в легочной артерии). С этой целью вводят изотонический раствор натрия хлорида — охлажденный или комнатной температуры. Метод помогает в определении тактики лечения непосредственно после операции при ведении находящихся в критическом состоянии детей грудного или более старшего возрастов, у которых предполагается снижение сердечного выброса (например, при септическом или травматическом шоке). Определенную ценность имеет определение сердечного выброса при катетеризации полостей сердца у больных без шунтов (например, при аортальном стенозе или коарктации аорты). В сочетании с методом разведения красителя его используют с целью измерения объема регургитации при недостаточности митрального или аортального клапана.

Ангиокардиография. Состояние магистральных сосудов и полостей сердца можно оценить при селективной ангиокардиографии, заключающейся в том, что контрастное вещество вводят в отдельную полость сердца или магистральные сосуды. Метод облегчает выявление специфических дефектов строения отдельных структур, так как при этом на них не накладываются тени от близко расположенных не измененных отделов сердца. При ангиокардиографии можно получить серию рентгенограмм в двух проекциях, зарегистрированных при скорости до 6—14 снимков в 1 с.

Флюорография. Введение в практику флюорографии с электронно-оптическим преобразователем предоставило возможность одновременно проводить катетеризацию сердца и селективную ангиокардиографию. Предпочтительна флюорография с одновременным выводом изображения на экран телевизора, что позволяет исследователю постоянно следить за изображением на флюорографе и наблюдать за движениями тени сердца и продвижением катетера в сердце. После попадания в изучаемую полость через него быстро вводят небольшое количество контрастного вещества и производят телесъемку со скоростью 60 кадров в 1 с. Киносъемка в двух плоскостях позволяет детально охарактеризовать анатомию полостей сердца и сосудов при однократном вве-

денип контрастного вещества. Проекция при съемке выбирают индивидуально в зависимости от анатомической локализации дефекта. Этот метод требует сложной рентгеновской аппаратуры, в том числе специальные столы и гибкие рентгеноустановки.

Быстрое введение контрастных веществ под давлением в сосуды сопряжено с определенным риском для больного, поэтому каждый раз перед этой процедурой требуется специальная подготовка. В состав вводимого вещества входят гипертонические растворы, содержащие органические йодиды, которые могут вызывать различные осложнения, в том числе тошноту, чувство жара, симптоматику со стороны ЦНС и аллергическую сыпь. Попадание в сердечную мышцу (осложнение, которого обычно можно избежать при внимательной проверке местонахождения катетера перед введением контрастного вещества) может вызвать кратковременные приступы тошноты, рвоту и чувство жара или местного жжения. Гипертоничность раствора может обусловить переходящие угнетение функции сердца, снижение АД, тахикардию, увеличение сердечного выброса, перераспределение жидкости в организме в пользу внутрисосудистого русла, что приводит к еще более выраженной сердечной недостаточности и обезвоживанию вследствие наступающего диуреза.

Идеализированные варианты ангиокардиограммы приведены на рис. 11—6. Показания к проведению этого метода уточняются индивидуально в зависимости от характера врожденного порока.

Список литературы

Общие вопросы

- Friedman W. F., Lesch M., Sonnenblick E. H.* Neonatal Heart Disease. — New York: Grune and Stratton, 1972, 1973.
- Keith J. D.* et al. Heart Disease in Infancy and Childhood. — Ed. 3. — New York: Macmillan, 1978.
- Kidd B. S., Keith J. D.* The Natural History and Progress in Treatment of Congenital Heart Defects. — Springfield, Ill.: Charles C. Thomas, 1971.
- Moss A. J., Adams F. H., Emmanouilides G. C.* Heart Disease in Infants, Children and Adolescents. — Ed. 2. — Baltimore: Williams and Wilkins, 1977.
- Nadas A. S., Fyler D. C.* Pediatric Cardiology. — Ed. 3. — Philadelphia: W. B. Saunders, 1972.
- Rudolph A. M.* Congenital Diseases of the Heart. — Chicago: Year Book Medical Publishers, 1974.

Аускультация сердца и фонокардиография

- Baragan J., Fernandez F., Thiron J. M. et al.* (eds.) Dynamic Auscultation and Phonocardiography. — Bowie, Md: Charles Press Publishers, 1979.
- Caceres C. A., Perry L. W.* The Innocent Murmur: A Problem in Clinical Practice. — Boston: Little, Brown, 1966.
- Leatham A.* Systolic Murmurs. — Circulation, 1958, 17:601.
- Mills P., Craige E.* Echophonocardiography. — Prog. Cardiovasc. Dis., 1978, 20: 337.

Электрокардиография и векторкардиография

- Ellison R. C., Restieaux N. J.* Vectorcardiography in Congenital Heart Disease. — Philadelphia: W. B. Saunders, 1972.
- Guntheroth W. G.* Pediatric Echocardiography. — Philadelphia: W. B. Saunders, 1965.

Эхокардиография

- Baker M. L., Dalrymple G. V.* Biologic effects of diagnostic ultrasound: A review. — Radiology, 1978, 126:479.
- Fiegenbaum H.* Echocardiography. — Ed. 3. — Philadelphia: Lea and Febigen, 1981.
- Goldberg S. J., Allen H. D., Sahn D. J.* Pediatric and Adolescent Echocardiography. — Chicago: Year Book Medical Publishers, 1975.
- Henry W. L., Maron B. J., Griffith J. M.* Cross-sectional echocardiography in the diagnosis of congenital heart disease. — Circulation, 1977, 56:267.
- Kisslo J. A., von Ramm O. T., Thurstone F. L.* Dynamic cardiac imaging using a focused, phased-array ultrasound system. — Am. J. Med., 1977, 63:61.
- Meyer R. A.* Pediatric Echocardiography. — Philadelphia: Lea and Febiger, 1977.
- Sahn D. J., Allen H. D., Goldberg S. J. et al.* Mitral valve prolapse in children. A problem defined by real-time cross-sectional echocardiography. — Circulation, 1976, 53:651.
- Silverman N. H.* Newer noninvasive methods in pediatric cardiology: Echocardiography, isotope angiography. — In: Advances in Pediatrics/Ed. L. A. Barnes. — Vol. 23. — Chicago: Year Book Medical Publishers, 1976, p. 357.
- Williams R. G.* Echocardiographic Diagnosis of Congenital Heart Disease. — Boston: Little, Brown, 1977.

Пробы с физической нагрузкой

- Astrand P., Rodahl K.* Textbook of Work Physiology. — New York: McGraw-Hill, 1970.
- Cumming G. R., Everatt D., Hastman L.* Bruce treadmill test in children: Normal values in a clinical population. — Am. J. Cardiol., 1978, 41:69.
- Epstein S. E., Beiser G. D., Goldstein R. E. et al.* Hemodynamic abnormalities in response to mild and intense upright exercise following operative correction of an atrial septal defect or tetralogy of Fallot. — Circulation, 1973, 47:1065.
- Fortuin N. J., Weiss J. L.* Exercise stress testing. — Circulation, 1977, 56:700.
- Godfrey S.* Exercise Testing in Children. — Philadelphia: W. B. Saunders, 1974.
- James F. W., Glueck C. J., Fallat R. W. et al.* Maximal exercise stress testing in normal and hyperlipidemic children. — Atherosclerosis, 1976, 25:85.
- Rozanski J. J., Dimich I., Steinfeld L. et al.* Maximal exercise stress testing in evaluation of arrhythmias in children: results and reproducibility. — Am. J. Cardiol., 1978, 42:951.
- Truccone N. J., Steeg C. N., Dell R. et al.* Comparison of the cardiocirculatory effects of exercise and isoproterenol in children with pulmonary or aortic valve stenosis. — Circulation, 1977, 56:79.
- Willerson J. T.* Nuclear cardiology. — In: Brest A. N. (ed.): Cardiovascular Clinics/Ed. A. N. Brest. — Philadelphia: F. A. Davis, 1979.

Радиоизотопные исследования

- Friedman W. F., Sahn D. J., Hircklau M. S.* A review: Newer, noninvasive cardiac diagnostic methods. — Pediatr. Res., 1977, 11:190.
- Gates G. F.* Radionuclide Scanning in Cyanotic Heart Disease. — Springfield, Ill.: Charles C. Thomas, 1974.
- Serafini A. N., Gilson A. J., Smoak W. M.* Nuclear Cardiology, Principles and Methods. — New York: Plenum Medical Books, 1977.

Treves S., Fogl R., Lang P. Radionuclide angiography in congenital heart disease. — Am. J. Cardiol., 1980, 46:1247.
Willerson J. T. (ed.) Nuclear Cardiology. — Philadelphia: F. A. Davis, 1979.

Катетеризация сердца

- Bargeron L. M., Elliot L. P., Soto B. et al. Axial cineangiography in congenital heart disease. — Circulation, 1977, 56:1075.
Braunwald E., Swan H. J. C. Cooperative Study on Cardiac Catheterization. — Am. Heart. Assoc. Monograph, No 20. — New York, 1968.
Elliott L. P., Bargeron L. M., Bream P. R. et al. Axial cineangiography in congenital heart disease. — Circulation, 1977, 56:1048.
Freed M. D., Keane J. F. Cardiac output measured by thermodilution in infants and children. — J. Pediatr., 1978, 92:39.
Martin E. C., Olson A. P., Steeg C. N. et al. Radiation exposure to the pediatric patient during cardiac catheterization and angiography. — Circulation, 1981, 64:153.
Rushmer R. F. Cardiovascular Dynamics. — Ed. 4. — Philadelphia: W. B. Saunders, 1976.
Schwartz D. C., Kaplan S. Cardiac catheterization and selective angiography in infants with a new flow-directed catheter. — Cath. Cardiovasc. Diag., 1975, 1:59.
Stanger P., Heymann M. A., Tarnoff H. et al. Complications of cardiac catheterization of neonates, infants and children: A three year study. — Circulation, 1974, 50:595.
Wood E. H. Diagnostic applications of indicator dilution technics in congenital heart disease. — Circ. Res., 1962, 10:531.
Yang S. S., Bentivoglio L. G., Maranhao V. et al. From Cardiac Catheterization Data to Hemodynamic Parametres. — Ed. 2. — Philadelphia: F. A. Davis, 1978.

КРОВООБРАЩЕНИЕ ПЛОДА И НОВОРОЖДЕННОГО

Кровообращение плода. Большая часть информации о кровообращении плода получена в экспериментах на телятах и обезьянах. Несмотря на существование определенных видовых различий, можно предположить, что развитие системы кровообращения у плода человека и ее изменения после рождения ребенка аналогичны таковым, выявляемым в эксперименте. Оксигенированная кровь поступает из плаценты в организм плода по пупочной вене со средней скоростью 175 мл/кг при давлении около 12 мм рт. ст. и P_{O_2} — около 30 мм рт. ст. Примерно 50% от всей крови пупочной вены проходит через печень и через венозный проток попадает в нижнюю полую вену, в которой смешивается с остальной кровью, оттекающей от каудальной части тела. Далее через нижнюю полую вену кровь поступает в правое предсердие. Большая ее часть затем проходит через овальное окно в левое предсердие, далее — в левый желудочек и в аорту. Кровь, поступающая к коронарным и мозговым артериям и артериям верхних конечностей, отличается более высоким уровнем P_{O_2} , нежели кровь, притекающая к остальным частям тела, кроме печени. Значительно менее оксигенированная кровь из верхней полой вены поступает через трехстворчатый клапан в правый желудочек, а из него — в ствол легочной артерии. Основная порция этой крови с P_{O_2} 19—

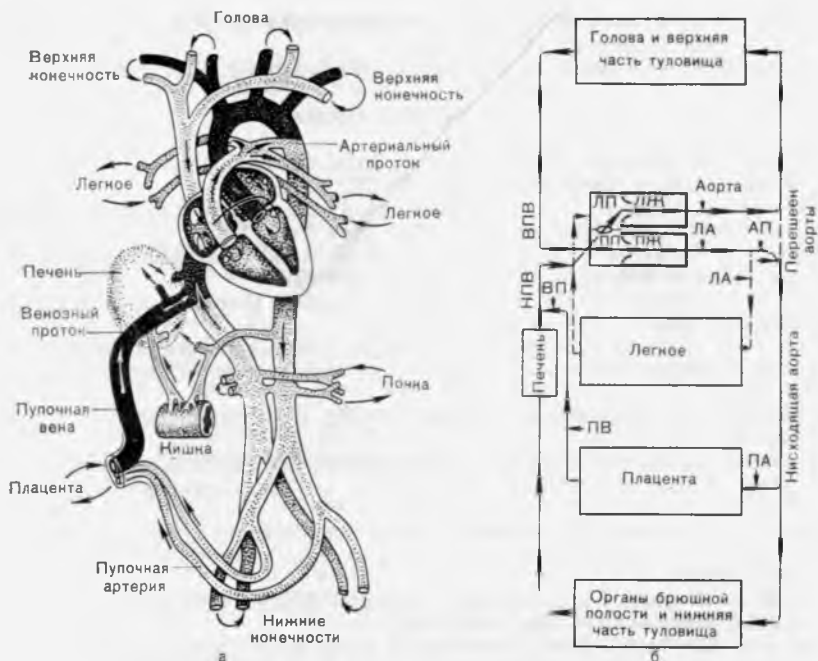


Рис. 11—27. Схематическое изображение системы кровообращения плода перед его рождением (а) (частично приводится по Dawes).

Тонем разной интенсивности представлено изменение насыщения крови кислородом. Стрелками указано направление движения крови (Агеу). Большая часть крови пупочной вены (ПВ) попадает в венозный проток (ВП) и проходит через печень (б). Эта относительно высокоокисигенированная кровь через овальное отверстие поступает в левые отделы сердца, из них — в сосуды головы и верхней половины туловища. Из верхней полой вены (ВПВ) кровь через правые отделы сердца поступает в легочную артерию (ЛА) и артериальный проток (АП), а затем — в плаценту, органы брюшной полости и сосуды нижней половины туловища. Пунктирными линиями обозначен кровоток в легких. Поступление крови из восходящей аорты в ее перешийек также ограничено.

НПВ — нижняя полая вена; ЛП — левое предсердие; ЛЖ — левый желудочек; ПП — правое предсердие; ПЖ — правый желудочек; ПА — пупочная артерия (из: *Kaplan S., Assaf N. S. Pathophysiology of Gestation, 1972*).

22 мм рт. ст., пройдя через легкие, поступает через артериальный проток в нисходящую аорту, откуда распределяется между каудальным концом и плацентой (попадая в последнюю через пупочные артерии). Эффективный сердечный выброс плода, представляющий собой сумму левожелудочкового выброса и минутного объема крови, протекающего через артериальный проток, достигает 220 мл/(кг·мин). Около 65% этой крови возвращается к плаценте, а 35% оставшейся перфузирует органы и ткани новорожденного (рис. 11—27; см. также разделы 7.4 и 7.7).

Поскольку желудочки новорожденного сокращаются синхронно, а не последовательно, распределение выталкиваемой ими крови определяется общим кровотоком и сопротивлением соответствующих сосудов, которое в свою очередь зависит от существования широкого артериального протока, уравнивающего давление

в аорте и легочной артерии. Вследствие высокого сопротивления сосудов малого круга кровь из легочной артерии поступает не в легкие, а в артериальный проток и далее в нисходящую аорту. Механизмы, приводящие к спазму легочных артерий, до настоящего времени изучены недостаточно. Как альвеолы, заполненные жидким содержимым, так и сжатые и извилистые сосуды микроциркуляторного русла нерасправленных легких плода представляют собой существенное препятствие для кровотока. Общепризнано, что сопротивление сосудов малого круга зависит в основном от P_{O_2} крови, перфузирующей легкие. Если давление его в артериальной крови малого круга превышает 35 мм рт. ст., то сопротивление сосудов малого круга уменьшается и увеличивается легочный кровоток.

Кровообращение новорожденного. По мере адаптации к внеутробным условиям жизни и перехода от плацентарного типа газообмена к легочному в физиологии кровообращения плода происходят существенные изменения. Они носят не мгновенный характер, а продолжаются в течение нескольких часов или дней. Вслед за первоначальным снижением давления в сосудах большого круга повышается при одновременном урежении ЧСС, что обусловлено увеличением сосудистого сопротивления после прекращения плацентарного кровообращения. Давление в аорте у новорожденных составляет в среднем 75/50 мм рт. ст. При переходе к самостоятельному дыханию значительно увеличивается кровоток в легких, так как воздействие кислорода приводит к расширению в них суженных сосудов. При этом увеличивается венозный возврат к левым отделам сердца и, соответственно, повышается левожелудочковый выброс. У здорового новорожденного закрытие артериального протока и уменьшение сопротивления сосудов малого круга сопровождается снижением давления в легочной артерии и правом желудочке. Снижение его от значительного у плода до низкого характерного для взрослых у грудного ребенка, находящегося на высоте уровня моря, происходит обычно в течение первых 2—3 дней жизни, однако может затянуться до 7 дней и более.

Значительные различия между кровообращением новорожденного и грудного ребенка более старшего возраста можно объяснить следующим: 1) через открытое овальное окно может быть шунт справа налево; 2) при открытом артериальном протоке возможны шунты слева направо, справа налево или в том и другом направлении; 3) легочные сосуды новорожденных сохраняют способность резко суживаться в ответ на гипоксемию, гиперкапнию или ацидоз; 4) мышечная масса правого и левого желудочков у новорожденных почти одинакова; 5) давление в сосудах большого круга у новорожденного значительно выше, чем у ребенка более старшего возраста; кроме того, новорожденные на удивление толерантны к гипоксии; 6) потребление кислорода в состоянии покоя у новорожденных относительно высоко, что объясняют сравнительно высоким сердечным выбросом. Значительная часть гемо-

глубина у них представлена фетальным, что может отрицательно влиять на доставку кислорода к тканям, поскольку гемоглобин плода обладает пониженным сродством к 2,3-дифосфоглицерату. В этих условиях адекватная доставка кислорода обеспечивается за счет увеличения сердечного выброса (см. раздел 7.31).

После рождения ребенка необходимость в овальном окне, артериальном и венозном протоках исчезает, однако они закрываются постепенно. Функциональное закрытие овального окна происходит обычно к возрасту 3 мес, однако у 25% взрослых лиц при катетеризации сердца зонд можно провести через закрывающиеся его ткани. Функциональное закрытие артериального протока у здорового новорожденного обычно завершается к 10—15-му часу жизни. В период адаптации к новым, внеутробным условиям жизни, физикальные признаки незаращения этих структур наблюдаются редко. Однако у недоношенных новорожденных при аускультации можно определить непродолжительный систолический шум с усилением в конце или постоянный. При синдроме шокового легкого незарядный артериальный проток может играть существенную роль.

По морфологическим признакам артериальный проток отличается от прилежащих анатомических структур (аорты и легочной артерии) большим количеством циркулярно расположенных мышечных волокон в среднем медиальном слое. Поддержание артериального протока у плода в открытом состоянии обеспечивается, вероятно, за счет активных механизмов, связанных с выработкой циркулирующих в крови или местных простагландинов. Основным фактором, обуславливающим его закрытие у новорожденного, служит воздействие кислорода. Если P_{O_2} крови, проходящей через проток, достигает примерно 50 мм рт. ст., он суживается. Механизм активации его сужения при этом выяснен не до конца. Кислород может воздействовать как непосредственно, так и опосредованно через вазоактивные субстанции, в частности ацетилхолин или брадикинин. Возраст плода к моменту рождения также играет важную роль. Так, стенки артериального протока недоношенных менее чувствительны к воздействию кислорода даже при развитом мышечном слое.

КРИТИЧЕСКИЕ СОСТОЯНИЯ У НОВОРОЖДЕННЫХ С ЦИАНОЗОМ И РЕСПИРАТОРНЫМ ДИСТРЕСС-СИНДРОМОМ

Диагностика у тяжелобольного грудного ребенка с кардиореспираторным дистресс-синдромом и цианозом представляет собой значительные трудности. Огромную роль при этом может сыграть систематически проводимая оценка механизмов нарушения оксигенации. Цианоз вторичен при шунтах справа налево, обусловленных дефектом межпредсердной или межжелудочковой перегородки или открытым артериальным протоком. При первичной легочной патологии он связан с вентиляционно-перфузионны-

ми нарушениями или гиповентиляцией. Следует отметить, что цианоз у ребенка с тяжелым заболеванием ЦНС или обструкцией верхних дыхательных путей обусловлен гипервентиляцией.

Порок сердца. Цианоз при врожденном пороке сердца появляется в том случае, если из-за препятствия оттоку крови из правого желудочка возникает внутрисердечный шунт справа налево или при комбинации анатомических дефектов, не сопровождающихся стенозом легочной артерии, происходит смешивание венозной крови большого круга с оттекающей от легких. Необходимо отметить, что шунтирование справа налево через овальное окно и артериальный проток при высоком сопротивлении легочных сосудов также часто встречается у новорожденных.

Центральная нервная система. Неритмичное поверхностное дыхание при угнетении функции ЦНС сопровождается снижением альвеолярной вентиляции и резким снижением P_{O_2} в альвеолярном воздухе. При этом повышается P_{CO_2} артериальной крови. В большинстве случаев цианоз подобного типа характерен для внутричерепных кровоизлияний.

Болезни легких. Цианоз при обструкции верхних дыхательных путей развивается по тем же механизмам, что и при заболеваниях ЦНС, т. е. за счет альвеолярной гиповентиляции, обусловленной снижением вентиляции легких. Обструкция верхних дыхательных путей может произойти на любом уровне: от носовых ходов до бифуркации трахеи. При диагностике врожденных пороков развития в этой области необходимо исключить атрезию хоан, сосудистое кольцо, соединительнотканый тяж или кисту гортани, гипоплазию нижней челюсти с опущением языка (синдром Робена) и трахеомалиацию. Из приобретенной патологии нередко парез голосовых связок, родовая травма перстневидного хряща гортани и инородное тело в просвете дыхательных путей.

Заболевания собственно легких, например болезнь гиалиновых мембран, ателектаз и пневмония, сопровождаются воспалением, колабированием участков органа и скоплением жидкости в альвеолах, что приводит к недонасыщению кислородом крови сосудов большого круга.

В редких случаях недонасыщение артериальной крови кислородом у детей с цианозом обусловлено метгемоглобинемией. Эта патология может быть как врожденной, так и приобретенной в результате попадания в организм с пищей или через кожные покровы производных анилина или нитратов.

Залогом правильной исходной оценки состояния грудного ребенка с цианозом служит тщательное наблюдение за характером дыхания. Поверхностное и неритмичное дыхание нередко сопровождается слабым сосательным рефлексом и нарушением тех или иных функций ЦНС. Судороги и вялость ребенка весьма подозрительны на ее патологию. С другой стороны, у ребенка с первичной легочной или сердечной патологией дыхание усиленное или затрудненное сопровождается тахипноэ. Отдифференцировать легочный цианоз от сердечного подчас бывает

трудно, особенно в первые дни жизни ребенка. У детей с врожденными пороками сердца вдыхание 100% кислорода (гипероксическая проба) не сопровождается значительным повышением артериального P_{O_2} , в то время как при болезнях легких результаты этой пробы положительны из-за уменьшения вентиляционно-перфузионных нарушений за счет гипероксигенации. У грудного ребенка с изолированной патологией ЦНС переход на искусственную вентиляцию легких приводит к полной нормализации артериального P_{O_2} . Повышение его уровня более 150 мм рт. ст. при дыхании 100% кислородом, как правило, исключает диагноз анатомического шунта.

Выраженные шумы в сердце позволяют предположить цианоз сердечного происхождения. Однако следует отметить, что при некоторых тяжелых пороках сердца шумы отсутствуют. Данные рентгенологического обследования помогают дифференцировать цианоз, обусловленный болезнью легких, от цианоза при болезнях сердца; при выявлении патологии со стороны сердца можно видеть увеличенный, нормальный или сниженный кровоток в легких. Определение последнего важно для дифференцирования разных пороков, вызывающих цианоз у новорожденных.

Эхокардиография — ценный диагностический метод, помогающий в решении вопроса о врожденном пороке у больного при сочетании признаков как сердечной, так и легочной патологии. Получаемая при этом информация позволяет не подвергать больного не нужной в данном случае катетеризации сердца и ангиографии.

11.10 ЛЕГОЧНАЯ ГИПЕРТЕНЗИЯ У НОВОРОЖДЕННОГО

Стойкая легочная гипертензия у новорожденного может быть обусловлена разными причинами и развивается по разным механизмам. Вызванный гипоксемией спазм легочных сосудов и гипертензия могут привести к шунтированию крови справа налево через незарощенное овальное окно и открытый артериальный проток, например при так называемом первичном синдроме (сохранение фетального кровообращения). Легочная гипертензия может быть вторичной, обусловленной разнообразными болезнями сердца и легких. Уменьшенное число артерий в легких грудных детей с врожденной или приобретенной гипоплазией их проявляется сходным симптомокомплексом, а именно высоким сопротивлением легочных сосудов и шунтированием крови справа налево через незакрытые анатомические структуры, соединяющие сосуды малого круга кровообращения с сосудами большого круга.

При классификации заболеваний, приводящих к развитию легочной гипертензии, следует придерживаться анатомо-физиологического принципа, что дает возможность рационально подходить к диагностике и лечению больных. Легочная гипертензия может быть вызвана: 1) гипертензией в венозной системе легких; 2) функциональной обструкцией их сосудов; 3) спазмом их сосу-

дов, сопровождающимся гипертрофией гладкомышечного слоя их или не сопровождающимся таковой; 4) уменьшением числа функционирующих легочных сосудов; 5) пороком сердца (отхождение аорты от правого желудочка или единственный желудочек без стеноза легочной артерии) (табл. 11—4). Под термином «стойкая легочная гипертензия» понимают сочетание перечисленных факторов, однако это не представляет собой самостоятельного диагноза.

Таблица 11—4. Клиническая классификация стойкой легочной гипертензии у новорожденных

Венозная гипертензия
Закупорка легочных вен, сопротивление току крови в левых предсердии и атриовентрикулярном отверстии
Левожелудочковая недостаточность при болезни сердца
Преходящая левожелудочковая дисфункция (гипоксия)
Функциональная обструкция легочных сосудов
Синдром повышенной вязкости крови (гипоксия)
Спазм легочных сосудов (при гиперплазии гладкомышечного слоя их или без нее)
Синдром фетального кровообращения (гипоксия)
Вторичный по отношению к легочному заболеванию (гипоксия)
Преждевременное закрытие артериального протока
Уменьшение объема сосудистого русла легких
Врожденная гипоплазия легкого
Вторичная гипоплазия легкого
Отхождение аорты от правого желудочка или единственный желудочек без стеноза легочной артерии
Пороки сердца

Легочная венозная гипертензия может встречаться у грудных детей при разнообразных врожденных пороках развития, вызывающих закупорку легочных вен в 1—2-й день жизни. К ним относятся стеноз легочных вен, трехпредсердное сердце, врожденный стеноз левого атриовентрикулярного отверстия и надклапанные стенозирующие соединительнотканые образования. Грудные дети с левожелудочковой недостаточностью вследствие обширного анатомического дефекта в сердце страдают и артериальной гипертензией. К этой группе больных относятся и дети с коарктацией аорты, пороками аортальных клапанов и кардиомиопатией (например, эндокардиальный фиброэластоз). У детей с преходящей левожелудочковой недостаточностью, обусловливаемой гипоксией, развиваются также застойная сердечная недостаточность и артериальная легочная гипертензия.

Синдром повышенной вязкости крови характерен для больных с полицитемией, обусловленной переливаниями крови матери новорожденному или одного новорожденного другому, или перинатальной гипоксемией.

При отсутствии заболеваний легочной паренхимы или сердца у больного с сужением сосудов легкого (при гиперплазии гладкомышечного слоя их или без нее) диагностируют фетальное

кровообращение. В то же время сочетание сужения сосудов и болезни паренхимы, несмотря на нарушение оксигенации, частично обусловленное гипоксемией, диагноз основывается на первичной патологии, например аспирацией мекониевыми массами в сочетании с сужением легочных сосудов и шунтом справа налево.

Уменьшение объема сосудистого русла в легких приводит к увеличению легочного сопротивления стойкой легочной гипоксии у новорожденного. Это может встретиться при врожденной гипоплазии легкого, диафрагмальной грыже, больших образованиях в полости грудной клетки и других заболеваниях. Гипоксия в этом случае сопровождается спазмом легочных сосудов, что приводит к еще большему увеличению легочного сопротивления и усугублению цианоза.

Легочная гипертензия развивается у детей с отхождением аорты от правого желудочка или единственным желудочком. В этом случае она представляет собой результат сочетания пороков сердца без стеноза легочной артерии. У грудных детей при этом развивается гипертрофия медиального мышечного слоя мелких сосудов легких.

Перинатальная гипоксемия, связанная с анатомо-физиологическими аномалиями, приводит к стойкой легочной гипертензии смешанной этиологии. К примеру, ребенок с диафрагмальной грыжей страдает как гомолатеральной гипоплазией легкого, так и гетеролатеральной легочной гипертензией. Оба фактора обуславливают значительное повышение сосудистого сопротивления, легочную гипертензию и шунтирование крови справа налево. Цианоз у детей с респираторным дистресс-синдромом может быть результатом сужения легочных сосудов, гипертензии и шунтирования крови справа налево через артериальный проток и овальное окно в 1—2-й день жизни. Позднее в развитии цианоза у новорожденного обычно принимают участие вентиляционно-перфузионные нарушения, и при снижении легочного сопротивления может возникнуть большой шунт слева направо через открытый артериальный проток.

11.11 СИНДРОМ ФЕТАЛЬНОГО КРОВООБРАЩЕНИЯ

При этой патологии у ребенка после рождения частично сохраняется плодный тип кровообращения. Сосуды малого круга кровообращения остаются суженными, и поступающая в правые отделы сердца кровь попадает, минуя легкие, в сосуды большого круга через овальное окно и артериальный проток. Этиологию стойкого сужения легочных сосудов установить порой трудно, однако во многих случаях клинические признаки свидетельствуют в пользу перинатальной гипоксемии.

Патофизиология. В табл. 11—5 представлены основные последствия перинатальной гипоксемии у новорожденных, в результате чего появляются признаки синдрома фетального кровообра-

Таблица 11—5. Влияние перинатальной гипоксемии на функцию сердца и легких¹

Проявление	Физиологические проявления	Легочная артериальная гипертензия (ЛАГ)	Заболевание
Спазм артериол в легких (пренатальная гипертрофия мышечного слоя легочных артериол)	ЛАГ ↓PaO ₂ Шунт справа на лево ↑ Гематокрит ↓ Уровень глюкозы ↓ Ca ²⁺	+	Синдром СФК
Дисфункция левого желудочка	Левожелудочковая недостаточность	+	Синдром переходящей ишемии миокарда левого желудочка
Дисфункция правого желудочка	Правожелудочковая недостаточность	—	Преходящая дисфункция правого желудочка (недостаточность трехстворчатого клапана)
Комбинация перечисленных проявлений	Все перечисленные симптомы поражения ЦНС, почек, желудочно-кишечного тракта	—	Асфиксия новорожденного

¹ Любое проявление (или все) может сочетаться с болезнями паренхимы легких или сердца.

щения (СФК). Гипоксемия и ацидемия приводят к спазму легочных артериол и легочной гипертензии, что, возможно, сопровождается гипертрофией гладкомышечного слоя сосудов. Однако в результате гипоксемии может снизиться функция правого или левого желудочка и развиваться преходящая сердечная недостаточность. Эти проявления могут сочетаться по-разному, что обуславливает разнообразие клинической картины. У некоторых больных с СФК на эхокардиограмме определяется снижение насосной функции левого желудочка, что сопровождается расширением полостей сердца и застоем в сосудах малого круга кровообращения, у других при отсутствии застоя в сосудах малого круга — увеличение размеров правого желудочка и клинические признаки недостаточности трехстворчатого клапана. При выраженной гипоксии наряду с многочисленными признаками из перечисленных появляются симптомы асфиктического повреждения ЦНС, почек и желудочно-кишечного тракта. Любой из них (или все) может сочетаться с пороком сердца или паренхиматозным поражением легких.

Клинические проявления. К типичным проявлениям относится цианоз у доношенного новорожденного, сопровождаемый респи-

раторным дистресс-синдромом разной степени. Примерно у 80% больных анамнестические данные свидетельствуют о перинатальной гипоксемии. Оценка ребенка по шкале Апгар обычно низкая, и порой состояние новорожденного требует проведения неотложных реанимационных мероприятий. При физикальном обследовании нередко выявляют шум по левому краю грудины и регургитацию трехстворчатого клапана. Необычно большое гематокритное число свидетельствует о повышенной вязкости крови, что приводит к повышению легочного сопротивления. Как и при врожденных пороках сердца у больных с СФК на ЭКГ определяются признаки гипертрофии правого желудочка, что представляет собой физиологическую норму для детей этого возраста. Размер сердца и характер легочной васкуляризации, определяемые на рентгенограмме, не относятся к диагностическим признакам. Соотношение периодов предызгнания и изгнания из правого желудочка на эхокардиограмме свидетельствует о гипертензии в системе легочной артерии, однако, это не специфично для СФК. Вдыхание кислорода в большинстве случаев не способствует существенному повышению кислородного насыщения артериальной крови. Неэффективность кислородотерапии свидетельствует в данном случае об истинном шунте справа налево, что не исключает порока сердца синего типа.

Клиническая картина при СФК отличается большим разнообразием. Уровень смертности достаточно высок и составляет 10—30%. Состояние большинства выживших детей прогрессивно улучшается в течение нескольких дней и к концу 1-й недели жизни нормализуется.

Дифференциальный диагноз. Поскольку синдром приводит к возникновению истинного шунта справа налево, гемодинамика при нем сходна с таковой при пороках сердца синего типа. Синдром дифференцируют от: 1) выраженной сердечной недостаточности; 2) препятствия току крови на уровне митрального клапана, левого предсердия или легочных вен; 3) выраженного сужения легочных сосудов, вторичного по отношению к основному патологическому процессу. Из всей группы врожденных пороков сердца дифференциальную диагностику следует проводить в основном транспозицией магистральных сосудов. Последняя, как и СФК, чаще всего встречается у доношенных детей с выраженным цианозом, без четко определяемых шумов в сердце и с малоинформативными рентгено- и ЭКГ-признаками. В диагностике важную роль играют данные эхокардиографии.

Нарушения оксигенации у больных с легочной патологией или заболеванием ЦНС обусловлены гиповентиляцией или вентиляционно-перфузионным несоответствием. Подобные состояния дифференцируют от первичной СФК по характерной клинической картине и реакции газового состава артериальной крови на вдыхание кислорода. Следует, однако, отметить, что при целом ряде заболеваний цианотический компонент может быть обусловлен СФК.

Лечение. Основная задача состоит в обеспечении адекватной оксигенации ребенка до тех пор, пока процесс естественного развития его не приведет к спонтанному улучшению состояния. Потребность в кислородотерапии и искусственной вентиляции легких определяется по показателям газового состава крови. В ряде медицинских центров рекомендуется проведение гипервентиляции. У больного необходимо контролировать уровень гемоглобина в крови. При выраженной полицитемии прибегают к обменному переливанию адекватных количеств крови или плазмы. Метаболический ацидоз корригируют введением гидробикарбоната натрия. У многих грудных детей может развиться тяжелая гипогликемия или гипокальциемия, что также требует проведения корригирующих мероприятий.

Лечение толазолином сопровождалось благоприятными, однако, недостаточно убедительными результатами; он оказывает минимальное действие на сосуды легких у тяжелобольных детей. При введении его резко увеличивается легочный кровоток и повышается уровень артериального P_{O_2} . Нередко на первых этапах после введения давление в легочной артерии не изменяется, однако по мере усиления оксигенации оно нормализуется. Толазолин, введенный даже непосредственно в легочную артерию, оказывает выраженное системное действие. Снижение сопротивления сосудов большого круга кровообращения может привести к снижению АД и развитию шока. Препарат следует вводить осторожно вначале струйно (0,5—1,0 мг/кг) в течение примерно 1 мин, а затем капельно из расчета 2—5 мг/(кг·ч). Необходимо осуществлять мониторинг за уровнем АД и внимательно следить за ребенком с целью не пропустить желудочно-кишечного кровотечения, наблюдаемого при лечении толазолином.

ВРОЖДЕННЫЕ ПОРОКИ СЕРДЦА

Частота заболевания. Число детей с врожденными пороками сердца составляет примерно 8 на 1000 живорожденных, причем по тяжести течения они широко варьируют. Из 8 новорожденных с пороком сердца у 2—3 клиническая симптоматика развивается в течение 1-го года жизни. После введения в практику радикальных и паллиативных хирургических методов лечения значительно повысился уровень выживаемости этих детей, поэтому к настоящему времени все чаще встречаются больные с тяжелыми комбинированными пороками сердца. Так, например, продолжительность жизни детей с транспозицией магистральных сосудов ранее редко составляла более 1 года, однако после разработки методов хирургической коррекции больные с этим пороком встречаются относительно часто. В табл. 11—6 приведена частота некоторых пороков в разных возрастных группах.

В большинстве случаев врожденный порок у плода компенсирован и лишь при установлении самостоятельного кровообра-

Таблица 11—6. Распределение пороков сердца по частоте (%) в трех возрастных группах за исключением новорожденных

Вид порока	Дети грудного возраста	Дети более старшего возраста	Дети старших возрастных групп и взрослые
Дефект межжелудочковой перегородки	28,3	24	15
Открытый артериальный проток	12,5	15	15,5
Дефект межпредсердной перегородки	9,7	12	16
Коарктация аорты	8,8	4,5	8
Транспозиция магистральных сосудов	8	4,5	2
Тетрада Фалло	7	11	15,5
Стеноз легочной артерии	6	11	15
Стеноз аорты	3,5	6,5	5
Общий артериальный ствол	2,7	0,5	—
Атрезия правого предсердно-желудочкового клапана	1	1,5	1
Другие	12,5	9,5	7
Всего...	100,0	100,0	100,0

Адаптировано из: Campbell M. — In: Paediatric Cardiology/Ed. H. Watson. — London: Lloyd-Luke, Ltd, 1968, Chap. 5.

ния и независимой деятельности сердечно-сосудистой системы проявляются анатомо-гемодинамические нарушения. После рождения в кровеносной системе ребенка происходят новые изменения, усугубляющие нарушения гемодинамики. Так, в течение 1-й недели жизни по мере снижения сопротивления легочных сосудов увеличивается объем шунта слева направо. Относительное значение того или иного дефекта также меняется с возрастом: например по мере развития ребенка обширный дефект в межжелудочковой перегородке может стать относительно небольшим. Напротив, относительно небольшой клапанный стеноз аорты или легочной артерии может усугубиться, если клапанное кольцо не расширяется по мере роста ребенка. Врач должен знать как вариабельность проявлений пороков, так и их возрастную эволюцию, т. е. увеличение или уменьшение их выраженности в зависимости от условий.

Этиология. Причину порока в каждом конкретном случае установить трудно. В большинстве случаев они обусловлены многочисленными генетическими факторами. Синдромы, контролируемые одним геном, встречаются редко (см. раздел 6.1). Известна связь некоторых пороков с хромосомными аномалиями, однако они составляют менее 5% от общего числа. В большинстве случаев налицо сочетанное воздействие генетических и факторов внешней среды. Частота заболевания среди sibсов и пробандов приблизительно вдвое превышает среднюю частоту, иногда дости-

гая 5%. По сообщениям ряда авторов, для сибсов характерен один и тот же дефект или вариант порока.

За редкими исключениями не установлена четкая связь между воздействием факторов внешней среды на беременную и рождением у нее ребенка с пороком сердца. Вероятность рождения больного ребенка, в том числе с открытым артериальным протоком, стенозом ветвей легочной артерии и несколько реже с другими дефектами, повышена, если женщина в первые 2 мес беременности перенесла коревую краснуху. Предполагается связь между инфицированием беременных цитомегаловирусами, вирусами Коксаки типа В и герпеса типа В и рождением у них детей с пороками сердца. Дети, рожденные в условиях высокогорья, чаще страдают незаращением артериального протока; сообщалось и о зависимости частоты врожденных пороков сердца от времени года, в которое родился ребенок.

Отмечается ряд синдромов, при которых врожденные пороки сердца сочетаются с аномалиями развития других органов и систем (табл. 11—7). Например, при синдроме Тернера, болезни Нунана, синдромах Марфана, Эллиса—Ван-Кревельда и др., менее известных, порок сердца в качестве основного или второстепенного проявления сочетается с другими врожденными аномалиями. Нередко порок сердца сочетается с почечной патологией, расщеплением мягкого неба и аномалиями развития руки и кисти. В 10% случаев дети с пороками сердца рождались от женщин, употреблявших во время беременности в качестве снотворного талидомид. Антагонисты фолиевой кислоты также оказывают тератогенное действие на сердечно-сосудистую систему. Относительно высока частота пороков сердца у детей, матери которых принимали противосудорожные препараты, особенно дифенилгидантоин и триметацион (триметин). По всей вероятности декстроамфетамин, хлорид лития, алкоголь, прогестеронэстроген и варфарин относятся к тератогенным средствам. Радиация в дозах, превышающих фоновые, на беременных оказывает также тератогенное действие, в результате чего у них могут родиться дети с пороком сердца. Несмотря на то что результаты экспериментов на животных позволяют предположить существование других тератогенных факторов, прямой связи между ними и врожденными пороками сердца у человека в большинстве случаев не выявлено.

Генетическое консультирование. Родителей ребенка с пороком сердца следует проинформировать о том, что вероятность рождения у них второго больного ребенка относительно низкая (2—5%), хотя превышает средний уровень. В целом их желание иметь еще одного ребенка не должно встречать возражений со стороны врача. Однако, если в семье уже родились два больных сибса, вероятность рождения третьего достигает 20—25%.

У родителей, имеющих ребенка с дефектом межпредсердной или межжелудочковой перегородки, вероятность рождения детей с этим пороком составляет 1—4%. У сибсов встречаются откры-

Хромосомные aberrации

Аутосомные aberrации

Трисомии		Делеции
По 21-й паре хромосом	ДМЖП, ДРЭВ, ДМПП	4 p — АС, ОАП, ДМЖП
По 18-й паре хромосом	ДМЖП, ОАП, СЛА	5 p — (синдром кошачьего крика)
По 13-й паре хромосом	ДМЖП, УВОПЖ, ОАП, ДМПП	13 q ДМЖП 18 q ДМЖП

Аберрации половых хромосом

XXXXV	ОАП, ДМПП	Синдром Тернера, ХО	КА, СА, ДМПП
-------	-----------	---------------------	--------------

Наследуемые и предположительно наследуемые синдромы и заболевания

Синдром Апера	ДМЖП
Акроцефалополисиндактилия типа II (синдром Карпентера)	ОАП
Синдром Коккейна	
Врожденный гипертрофический субаортальный стеноз	Атеросклероз
Хондродистрофия кальцифицирующая (синдром Конради)	Обструктивная кардиомиопатия
Дизостоз челюстно-лицевой (синдром Крузона)	ДМЖП, ОАП
Cutis laxa	
Синдром Эллиса — ван-Кревельда	ОАП, КА
Глухота семейная	Легочная гипертензия, СЛА
Семейная карликовость и невусы	Единственное предсердие (другие пороки в 30% случаев)
Семейный лепречаунизм, отсталость умственного развития, гиперкальциемия новорожденных	Частые приступы аритмий, синдром внезапной смерти
Синдром Форни	Кардиомиопатия
Синдром Холта—Орама	Надклапанный СА, стеноз ветвей ЛА
Синдром Джеруэлла — Ланге-Нильсена	НМК
Картагенера триада	ДМПП (нередки другие пороки)
Синдром Лоренса — Муна — Бидля	Удлинение интервала Q—T, внезапная смерть
Лентигиноз	Декстрокардия
Муколипидоз III	Разное, в том числе ТФ, СЛА, удлинение интервала Q—T
Нейрофиброматоз	Порок аортального клапана
Болезни нервной системы и мышц	СЛА, феохромоцитомы, КА
Атаксия Фридрейха	
Мышечная дистрофия	Кардиомиопатия
Синдром Рефсума	
Синдром Райли — Дея	То же
Синдром Нуан	Аритмии, внезапная смерть
	Эпизодическая гипотензия, постуральная гипотензия
	СЛА, ДМПП, кардиомиопатия

Синдром Проджерна	Ранний атеросклероз
Синдром Рандю — Ослера — Вебера	Артериовенозные аневризмы в легких, печени, слизистых оболочках
Аномалия Романо — Уорда	Удлинение интервала Q—T, внезапная смерть
Синдром Рубинштейна — Тейби	ОАП
Синдром турецкой сабли	Гипоплазия правого желудочка, аномальный дренаж ЛВ и НПВ
Синдром Зекела	ДМЖП, ОАП
Симптомокомплекс Смита — Лемли — Опитца	ДМЖП, ОАП
Тромбоцитопения в сочетании с отсутствием лучевой кости	ДМПП, ТФ
Синдром Тричера Коллинза	ДМЖП, ДМПП, ОАП
Туберозный склероз	Рабдомиома миокарда
Синдром Гиппеля — Линдау	Гемангиомы, феохромоцитомы ОАП
Синдром Вейля — Маргезани	Склерозирование сосудов, кардиомиопатия
Синдром Вернера	

Врожденные нарушения обмена

Алкаптонурия	Атеросклероз, клапанные пороки сердца
Гомоцистеинурия	Расширение легочной артерии и аорты, внутрисосудистый тромбоз, гиперемия кожных покровов
Болезнь Помпе	Гликогеноз сердца

Заболевания соединительной ткани

Кальциноз артерий у грудного ребенка	Кальциноз коронарных артерий
Синдром Элерса — Данлоса	Расширение артерий
Болезнь Гурлера — Гунтера	Множественные клапанные пороки и аномалия коронарных артерий
Синдром Марфана	Расширение аорты с недостаточностью аортального и митрального клапанов, расширение ЛА
Болезнь Моркио — Ульриха	Недостаточность аортального клапана
Несовершенный остеогенез	То же
Псевдоксантома эластическая	Аномалии периферических артерий
Синдром Шейе	Недостаточность аортального клапана

ДМЖП	— дефект межжелудочковой перегородки
ДМПП	— дефект межпредсердной перегородки
ДРЭВ	— дефект развития эндокардиальных валиков
КА	— коарктация аорты
ЛА	— легочная артерия
ЛВ	— легочная вена
НМК	— недостаточность митрального клапана
НПВ	— нижняя полая вена
ОАП	— открытый артериальный проток
СА	— аортальный стеноз
СЛА	— стеноз легочной артерии
ТФ	— тетрада Фалло
УВОПЖ	— удвоение выходного отдела правого желудочка

тый артериальный проток, общий артериальный ствол, первичная легочная гипертензия и аортальный стеноз. Вероятность рождения их с коарктацией аорты низка, однако у них наиболее высок риск стеноза легочной артерии. Дети с *situs viscerum inversus* относительно часто рождаются от родителей, состоящих в кровном родстве.

В связи с успехами, достигнутыми в области хирургической коррекции при врожденных пороках сердца, повысилась вероятность того, что женщины с таким пороком могут рожать: частота врожденных пороков сердца у их потомства составляет 2—5%. При решении вопроса о прерывании беременности или сохранении плода, как правило, ориентируются на состояние сердечно-сосудистой системы беременной. Существует определенный риск того, что у женщин, находящихся на пределе компенсаторных возможностей, в III триместре беременности наступает декомпенсация функции сердца. Особенно при цианозе у них высока частота выкидышей. С женщинами молодого возраста необходимо обсудить возможные методы контрацепции.

11.12 ТЕТРАДА ФАЛЛО

К основным составляющим порока относятся: 1) стеноз легочной артерии, затрудняющий отток крови из правого желудочка; 2) дефект межжелудочковой перегородки; 3) декстрапозиция аорты и 4) гипертрофия правого желудочка. Затруднение поступления крови в легочную артерию обычно регистрируется на уровне воронкообразного отдела и клапанного кольца легочной артерии. Ствол легочной артерии и ее ветви при этом обычно сужены.

Патология. Клапанное кольцо легочной артерии сужено, клапан часто бывает двустворчатый, иногда эта локализация стеноза бывает единственной. Гипертрофия наджелудочкового гребешка усугубляет подклапанный стеноз и обуславливает разнообразие размеров и формы воронкообразной камеры. В ряде случаев выходной тракт правого желудочка полностью обтурируется (атрезия легочной артерии), степень выраженности анатомических изменений в легочной артерии при этом широко варьирует. Как правило, наблюдается большой дефект межжелудочковой перегородки непосредственно под аортальными клапанами. Верхний край его обычно образован задним и правым клапанами аорты. Митрально-аортальное продолжение¹ сохраняется в норме. Примерно в 20% случаев дуга аорты изгибается вправо. Устье ее расширено и расположено над дефектом межжелудочковой перегородки (как бы сидит верхом на нем), так что определенная часть аорты отходит от правого желудочка.

Патофизиология. Венозный возврат крови к правым предсердию и желудочку не изменен. Вследствие стеноза легочной арте-

¹ Фиброзный контакт между митральным и полулунным клапанами. — *Примеч. пер.*

рии при сокращении правого желудочка часть крови через дефект межжелудочковой перегородки поступает в аорту. Это приводит к хроническому недонасыщению артериальной крови кислородом и развитию цианоза. При выраженной обструкции выходного тракта правого желудочка кровь в систему легочной артерии может поступать по коллатералям от бронхиальных сосудов и в ряде случаев через открытый артериальный проток. Обычно максимальные значения систолического давления в правом и левом желудочках одинаковы. Та же закономерность характерна и для максимальных значений диастолического давления в обоих желудочках и средних значений давления в правом и левом предсердиях. Вследствие стеноза ствола легочной артерии между ею и правым желудочком создается значительный градиент давления. В ряде случаев обструкция выходного тракта правого желудочка и дефект межжелудочковой перегородки не сопровождаются сбросом крови справа налево. Такой тип нарушения гемодинамики называют бледной формой тетрады Фалло.

Клинические проявления. К одним из наиболее характерных проявлений тетрады относится цианоз, однако у новорожденных он иногда отсутствует. Это происходит в результате того, что при незначительном препятствии оттоку крови из правого желудочка она в значительном количестве шунтируется слева направо, что может привести к развитию застойной сердечной недостаточности. Однако с течением времени гипертрофия воронкообразного отдела прогрессирует и по мере роста ребенка степень стеноза выходного отверстия правого желудочка увеличивается. У ребенка появляется в течение 1-го года жизни цианоз, наиболее заметный на слизистых оболочках губ и полости рта, ногтевом ложе пальцев рук и ног. При выраженном пороке он появляется в период новорожденности. Кожа приобретает характерную сипюшную окраску, склеры становятся серого цвета, сосуды их инъецированы, появляются признаки конъюнктивита (см. раздел 11—1). К возрасту 1—2 лет пальцы рук и ног приобретают вид барабанных палочек.

При физической нагрузке появляется одышка. Активность грудных и начавших ходить детей обычно непродолжительна, они быстро утомляются, садятся или ложатся. Дети более старшего возраста способны лишь на то, чтобы пройти не останавливаясь несколько десятков метров. Цианоз, как правило, отражает тяжесть порока сердца. Характерным признаком служит поза ребенка на корточках, что облегчает одышку, вызванную физической нагрузкой. Обычно через несколько минут отдыха силы ребенка восстанавливаются.

Значительную проблему у детей 1—2-го года жизни представляют пароксизмальные приступы одышки (аноксические «синие» приступы). Дети становятся беспокойными, у них усиливается цианоз, а затем и одышка и может наступить обморочное состояние. Чаще всего приступы развиваются утром. При этом, как правило, временно исчезает систолический шум

или уменьшается его интенсивность. Приступ продолжается от нескольких минут до нескольких часов и нередко заканчивается смертью. После непродолжительного эпизода больные испытывают общую слабость, а затем погружаются в сон. Тяжелые приступы нередко сопровождаются утратой сознания, в ряде случаев — судорогами или гемипарезом. Развиваются они, как правило, спонтанно и непредсказуемо. При этом еще более снижается кровоток в легких, что приводит к гипоксии и метаболическому ацидозу. Уменьшение интенсивности систолического шума или его исчезновение, снижение насыщения артериальной крови кислородом и давления в легочной артерии позволяет предположить, что эти приступы связаны с внезапным дополнительным увеличением сопротивления в правом желудочке и с преходящим снижением сопротивления в сосудах большого круга кровообращения или с тем и другим фактором. Учащенное дыхание может спровоцировать приступ за счет увеличения возврата венозной крови к правым отделам сердца. При ограниченной возможности изменения кровотока в системе легочной артерии или резком его снижении усиливается шунтирование крови справа налево. Развивающиеся вследствие этого артериальная гипоксия, метаболический ацидоз и увеличивающееся P_{CO_2} обуславливают дальнейшую активацию дыхательных механизмов, направленных на поддержание гиперпноэ. В зависимости от частоты и тяжести приступов прибегают к одной или нескольким процедурам, если необходимо, в следующей последовательности: 1) предварительно убедившись, что одежда не стесняет движений ребенка, положить его на живот с приведенными к грудной клетке ногами, согнутыми в коленных суставах; 2) наладить подачу кислорода; 3) ввести подкожно морфин в дозе, не превышающей 0,1 мг/кг. Поскольку при уровне артериального P_{O_2} ниже 40 мм рт. ст. обычно развивается метаболический ацидоз, быстрая (в течение нескольких минут) коррекция его необходима, если проводимое лечение не сопровождается эффектом. С этой целью внутривенно вводят раствор гидрокарбоната натрия. При нормализации рН крови приступ быстро купируется. Поскольку ацидотическое состояние часто рецидивирует, рН крови измеряют неоднократно. Блокада бета-адренергических рецепторов путем внутривенного введения анаприлина в дозе 0,1 мг/кг (но не более 0,2) сопровождалась успехом у ряда больных с развившимся тяжелым приступом, особенно при тахикардии. Определенное улучшение состояния достигается при внутривенном введении препаратов, увеличивающих сопротивление в сосудах большого круга кровообращения, например, метоксамин и фенилэфрин (мезатон), уменьшающих шунтирование крови справа налево. Однако применение их с терапевтическими целями до настоящего времени ограничено.

У нелеченых детей могут задерживаться рост и развитие. Их телосложение и состояние питания обычно снижены по сравнению с возрастной нормой, мышцы и подкожный жировой слой слабые и дряблые. Задерживается и половое созревание.

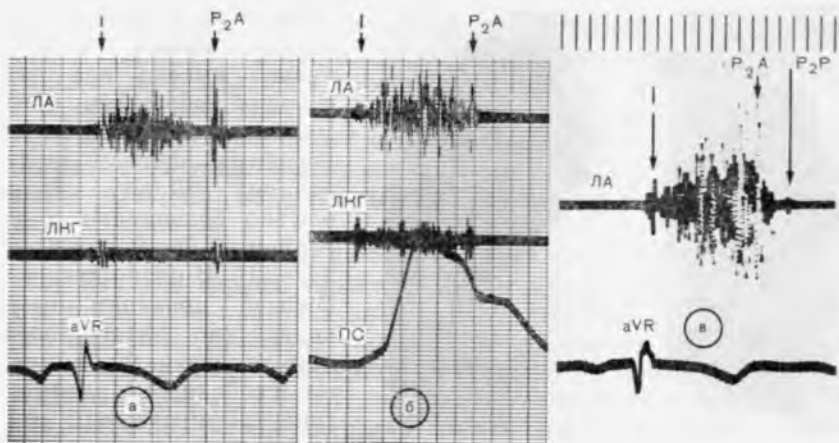


Рис. 11—28. Фонограммы больного с тетрадой Фалло.

Выслушиваемый систолический шум может быть ранним (а), длительным (б) или с акцентуацией в позднюю систолу (в); в последних двух случаях он заканчивается к моменту появления P_2A ; II тон сердца может быть одиночным, обусловленным закрытием аортального клапана (а, б) или сопровождаться вторым, мягким и дующим, легочным компонентом, появляющимся через определенное время после первого (в). Одно деление шкалы соответствует 0,04 с.

aVR — отведение электрокардиограммы; ПС — пульс на сонных артериях; ЛКГ — левый край грудины; ЛА — легочная артерия; P_2A — аортальный компонент II тона сердца; P_2P — легочный компонент II тона сердца; I — I тон сердца.

Пульс, венозное и артериальное давление обычно не изменяются. Может отмечаться выбухание левой половины грудной клетки. Размеры сердца, как правило, остаются в пределах нормы, заметен усиленный верхушечный толчок. У 50% больных по левому краю грудины в третьем—четвертом межреберьях пальпаторно определяется систолическое дрожание.

Систолический шум обычно громкий и грубый. Он проводится во все участки грудной клетки, однако наиболее интенсивен в области левого края грудины. По времени появления различают шумы изгнания и пансистолический (рис. 11—28). Иногда ему предшествует щелчок. Систолический шум обусловлен турбулентным движением крови над выходным трактом правого желудочка. При выраженной обструкции и больших шунтах справа налево интенсивность его снижается. Второй тон сердца не раздвоен, он возникает при закрытии аортального клапана. Иногда за систолическим шумом следует диастолический. Этот постоянный по характеру шум выслушивается в любой части грудной клетки спереди или сзади. Он возникает при движении крови по коллатералям бронхиальных сосудов или реже по открытому артериальному протоку. Часто он сочетается с атрезией легочной артерии.

Диагноз. На рентгенограмме во фронтальной проекции типичная для порока конфигурация сердца характеризуется узким основанием, вогнутостью контура левого края в области обычной проекции легочной артерии и нормальным размером. Закруг-

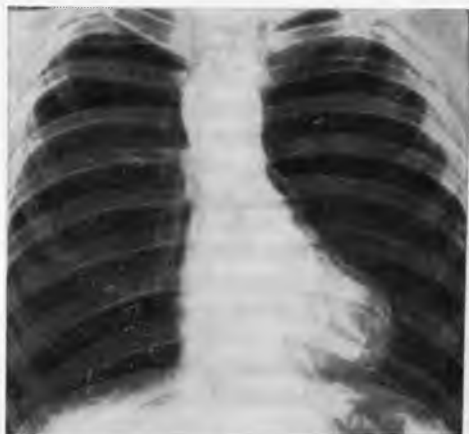

Рис. 11—29. Рентгенограмма грудной клетки мальчика в возрасте 8 лет с тетрадой Фалло.

Размеры сердца в пределах нормы, верхушка его несколько приподнята. В области проекции ствола легочной артерии видна вогнутость контура тени сердца. Дуга аорты изогнута вправо, легочный рисунок обеднен.

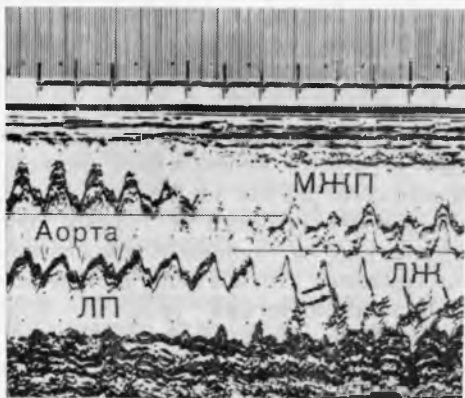


Рис. 11—30. Эхокардиографическая локация левого желудочка и аорты у больного с тетрадой Фалло.

Аорта «сидит верхом» на дефекте межжелудочковой перегородки (МЖП). Стрелками указана передняя створка митрального клапана, контактирующая с задней стенкой аорты. Фиброзный контакт между МЖП и передней стенкой аорты отсутствует, поскольку аорта смещена вперед и расположена над дефектом МЖП. Это подтверждается разрывом между эхо-сигналами от аорты и межжелудочковой перегородки (две горизонтальные линии), тогда как в норме они располагаются на одной линии. ЛЖ — левый желудочек; ЛП — левое предсердие.

ленный контур верхушки, расположенный относительно высоко над диафрагмой, образован преимущественно гипертрофированным правым желудочком. Форму сердца обычно сравнивают с деревянным башмаком (рис. 11—29). В ряде случаев в боковой проекции можно видеть, что область переднего пространства, в норме свободного, занимает гипертрофированный правый желудочек.

Аорта обычно расширена и отличается характерным расположением. Примерно в 20% случаев ее дуга изогнута вправо, а не влево, как бывает в норме. Вследствие этого в переднезадней позиции левая граница корня легкого оказывается вдавленной. Атипичное расположение дуги аорты подтверждается также смещением влево заполненного барием пищевода. В левой косой проекции можно наблюдать сдавление тени пищевода за счет изгиба дуги вправо. Легочный рисунок в области ворот и легочных полей относительно обеднен, что, вероятно, связано с уменьшением кровотока и служит важным диагностическим признаком.

Из реже встречающихся рентгенологических признаков можно отметить постстенотическое расширение легочной артерии, свидетельствующее о стенозе ее клапанного кольца. В ряде случаев ле-

точный рисунок усиливается за счет коллатералей бронхиальных артерий, разветвляющихся из ворот легкого. При локальном проксимальном воронкообразном стенозе с образованием воронкообразной камеры во фронтальной проекции можно видеть тень от выбухания верхней части левого края сердца, которую отличают от тени стенозированной легочной артерии благодаря тому, что она остается выраженной и в правой косой проекции.

На электрокардиограмме появляются признаки отклонения оси сердца вправо и гипертрофии правого желудочка. Без последнего признака диагноз тетрады Фалло всегда ставится под сомнение. Признаки гипертрофии желудочка регистрируются в правых грудных отведениях, в которых комплекс *QRS* приобретает вид *Rs*, *R*, *qR*, *qRs*, *rsR'* или *RS*. Зубец *T* в этих отведениях обычно положительный, что также свидетельствует о гипертрофии правого желудочка. Зубец *P* высокий, заостренный, в ряде случаев — двугорбый (см. рис. 11—13).

На эхокардиограмме при М-сканировании определяют «сидящую» на дефекте межжелудочковой перегородки расширенную аорту (рис. 11—30) и утолщение передней стенки правого желудочка. Иногда трудно бывает установить стеноз клапана легочной артерии. Фиброзный контакт между митральным и полулунным клапаном относится к признаку, по которому тетраду Фалло отличают от удвоения выходного тракта правого желудочка, субаортального конуса и изолированного стеноза легочной артерии. В отличие от общего артериального ствола, при котором увеличиваются размеры левого предсердия, при тетраде Фалло размеры его не изменяются. При двухмерной эхокардиографии выявляют смещение аорты вперед и вправо. Эти признаки также подтверждают расположение аорты «верхом» на дефекте межжелудочковой перегородки.

К важным диагностическим процедурам относятся катетеризация сердца и ангиография, позволяющие уточнить характер анатомических нарушений и исключить другие дефекты, клинически проявляющиеся сходно с тетрадой, в частности пороки сердца, связанные с удвоением выходного тракта правого желудочка в сочетании со стенозом легочной артерии, или транспозиция магистральных сосудов тоже в сочетании со стенозом легочной артерии.

При катетеризации сердца выявляют повышение систолического давления в правом желудочке и сосудах большого круга кровообращения. При проведении катетера в воронкообразную камеру или легочную артерию регистрируется заметное снижение давления. Последовательное измерение его на протяжении стенозированного участка выходного тракта правого желудочка позволяет отличить клапанный стеноз от подклапанного. В первом случае давление при продвижении катетера из легочной артерии в правый желудочек изменяется резко, тогда как во втором можно зарегистрировать два градиента давления: между легочной

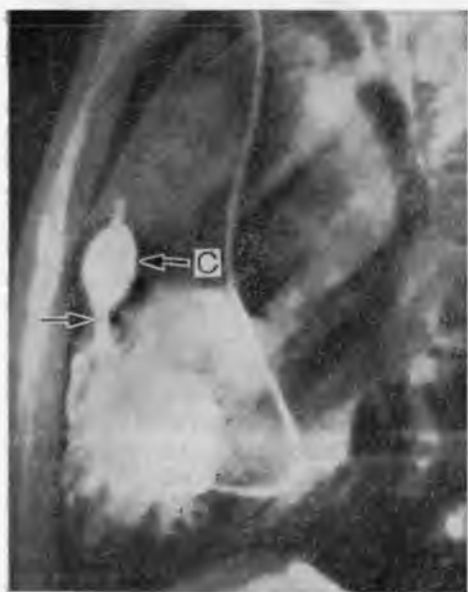

Рис. 11—31. Селективная правая вентрикулограмма больного с тетрадой Фалло (боковая проекция).

Стрелками указан подылапанный стеноз ниже инфундибулярной камеры (С).

многих больных выявляется шунт на уровне желудочков слева направо. Ангиография и/или анализ кривых разведения индикатора помогают локализовать место шунта на уровне желудочков справа налево и в том и другом направлении.

Большую диагностическую ценность имеет селективная правая вентрикулография. Введение контрастного вещества позволяет увидеть контуры правого желудочка с множественным трабекул. При этом выявляют вариабельность воронкообразного стеноза по длине, ширине, контурам и растяжимости стенок (рис. 11—31). Удаётся контрастировать и воронкообразную камеру. По форме клапан легочной артерии может быть не изменен, однако створки его нередко утолщены, имеют куполообразную форму, а клапанное кольцо сужено. Обычно одновременно контурируются аорта и легочная артерия. Размеры ее ствола значительно варьируют. При выраженном пороке он сужен или гипоплазирован, ветви артерии во многих участках стенозированы. Как правило, выявляется обширный подаортальный дефект в межжелудочковой перегородке и четко — контрастируемая аорта.

Анатомические характеристики легочных сосудов у больных при высокой степени тетрады Фалло (с атрезией легочной артерии) чрезвычайно разнообразны. Центральное слияние правой и

артерией и воронкообразной камерой и между последней и правым желудочком.

Среднее давление в легочной артерии составляет обычно 5—10 мм рт. ст. В правом предсердии оно обычно находится в пределах нормы. Катетер удаётся провести из правого желудочка в аорту через дефект в межжелудочковой перегородке. Степень насыщения артериальной крови кислородом зависит от выраженности шунта справа налево и в покое составляет обычно 75—80%. Нередко уровень кислорода в крови полых вен, правого предсердия, правого желудочка и легочной артерии одинаков, что обычно свидетельствует об отсутствии шунта слева направо. Однако у

левой легочных артерий может сочетаться с сужением или полным отсутствием главной легочной артерии. В ряде случаев контрастируются лишь периферические артерии, в которые кровь поступает из открытого аортального протока, артерий грудных желез или коллатеральных сосудов, берущих свое начало вместе или по отдельности от нисходящей аорты. Нередко выявляются параллельные коллатеральные артерии, которые, подобно главной легочной, разветвляются в периферических отделах легких. Отходящие от нисходящей аорты сосуды могут быть стенозированы на большом протяжении. Полная и точная информация об анатомии легочных артерий очень важна при оценке прогноза оперированных детей.

При левой вентрикулографии определяют размер желудочка, локализацию дефекта в межжелудочковой перегородке в «сидящую верхом» на нем аорту. При этом удостоверяются в том, что митральный и аортальный клапан расположены в одной плоскости и исключена возможность удвоения выходного тракта правого желудочка. Аортография позволяет исключить сопутствующий аортальный проток и выявить анатомию коронарных артерий. В редких случаях удается фиксировать пересечение выходного тракта правого желудочка с крупной ветвью коронарной артерии. Во время операции на сердце необходимо соблюдать осторожность, чтобы не повредить ее.

Осложнения. Нередко происходит тромбоз сосудов мозга, обычно вен или синусов твердой мозговой оболочки и иногда артерий, особенно при выраженной полицитемии. Обезвоживание организма больного повышает риск их возникновения. Тромбозы чаще встречаются у детей в возрасте до 2 лет. Как правило, они страдают железодефицитной анемией, нередко на фоне неизменных уровня гемоглобина и гематокритного числа. Лечебная тактика заключается в обеспечении адекватной гидратации, особенно у больных, находящихся в коматозном состоянии. В редких случаях при выраженной полицитемии показано обменное переливание свежезамороженной плазмы. Введение гепарина нецелесообразно, поскольку он не влияет на вязкость крови, и, вероятно, не способствует предотвращению прогрессирования тромбоза вен. При развитии геморрагического инсульта он противопоказан. В максимально ранние сроки следует начать физиотерапевтическое лечение, направленное на нормализацию состояния сосудов конечностей.

Абсцессы мозга встречаются реже, чем тромбозы мозговых сосудов и, как правило, у больных в возрасте старше 2 лет. Развиваются они обычно исподволь, сопровождаясь субфебрильной температурой тела. У ребенка появляется локализованная болезненность костей черепа, повышается СОЭ и увеличивается число лейкоцитов. У некоторых больных развивается острая мозговая симптоматика, которой предшествуют приступы головной боли, тошноты и рвоты и иногда эпилептиформные судороги. Очаговая неврологическая симптоматика определяется локализа-

цией и размерами абсцесса, а также внутричерепной гипертензией. Введение в практику компьютерной аксиальной томографии и радиоизотопного сканирования мозга существенно облегчило диагностику этого заболевания. Массивная антибиотикотерапия может препятствовать генерализации процесса, однако хирургическое дренирование абсцесса необходимо почти всегда.

У неоперированных больных присоединяется бактериальный эндокардит, однако чаще он встречается у детей, перенесших паллиативную операцию шунтирования в грудном возрасте. Перед операцией этим больным необходимо провести профилактическое лечение антибиотиками (желательно пенициллином), поскольку у них высок риск развития бактериемии с последующим развитием эндокардита.

У детей грудного возраста, страдающих атрезией легочной артерии на фоне большого коллатерального кровотока, может наступить застойная сердечная недостаточность, которая почти всегда регрессирует в течение 1-го месяца жизни; по мере снижения легочного кровотока у ребенка развивается цианоз.

Сопутствующие сердечно-сосудистые аномалии. В период раннего детства у больных с тетрадой Фалло нередко не заращено овальное окно и открыт артериальный проток. Выявление добавочной левой верхней полой вены, впадающей в коронарный синус, представляет собой важный момент дооперационной диагностики, поскольку при операциях на открытом сердце иногда появляется необходимость временно перекрыть приток венозной крови к правому предсердию. Если дефект межпредсердной перегородки не удастся закрыть, может развиться цианоз в раннем послеоперационном периоде за счет шунта справа налево, обусловленного высоким венозным давлением. Отсутствие клапана легочной артерии при тетраде Фалло приводит обычно к формированию совершенно самостоятельного синдрома. Цианоз при этом выражен слабо или отсутствует, сердце увеличено в размерах и гипердинамично, выслушиваются громкие шумы. Аневризматическое расширение легочной артерии нередко вызывает явления бронхоспазма и рецидивирующей пневмонии из-за сдавления бронхов. У новорожденных заболевание может закончиться летально, однако у выживших детей клиническое состояние постепенно спонтанно улучшается. По данным некоторых исследователей, сочетание тетрады Фалло со стенозом ветвей легочной артерии встречается достаточно часто — в 25% случаев. При выраженном стенозе основных ветвей операцию по поводу тетрады дополняют хирургической коррекцией стеноза. При двустороннем изменении легочного рисунка следует заподозрить отсутствие легочной артерии; обычно из-за отсутствия левой артерии правое легкое кажется более васкуляризованным; отсутствие артерии может быть связано с гиперплазией левого легкого. Нередко бывает трудно дифференцировать отсутствие левой легочной артерии от выраженного стеноза ее в сочетании с окклюзией.

Важно диагностировать отсутствие ветви легочной артерии до операции наложения анастомоза между сосудами большого круга кровообращения и единственной ветвью легочной артерии, поскольку при окклюзии последней во время операции значительно снижается и без того сниженный кровоток в легких. Изгиб дуги аорты вправо встречается примерно у 20% детей с тетрадой Фалло, могут отмечаться и другие аномалии легочной артерии и дуги аорты. К важным сопутствующим аномалиям относятся и дефекты мышцы межжелудочковой перегородки.

Лечение. Несмотря на то, что клинические признаки тетрады Фалло в течение 1-го года жизни постепенно прогрессируют, проявляясь усилением цианоза, некоторым больным медикаментозное лечение и паллиативные хирургические вмешательства требуются в периоде новорожденности. Консервативное лечение имеет целью увеличение кровотока в легких для предотвращения развития выраженной гипоксии. Ребенка необходимо поместить в медицинский центр, оснащенный соответствующим оборудованием для диагностики и лечения новорожденных. Во время транспортировки ребенку обеспечивают адекватную оксигенацию и поддерживают температуру тела на уровне нормы. Длительная тяжелая гипоксия может привести к шоку, дыхательной недостаточности и трудно корригируемому ацидозу, в связи с чем шансы на выживание ребенка после катетеризации сердца и хирургического вмешательства даже при операбельных дефектах снижаются. При значительном снижении легочного кровотока состояние грудных детей быстро ухудшается, поскольку вскоре после рождения артериальный проток закрывается, в результате чего невозможен адекватный легочный кровоток. Простагландин E₁, мощный и специфический релаксант гладкой мускулатуры протока, вызывает его расширение. Это позволяет поддерживать легочный кровоток до того момента, когда новорожденному с тетрадой Фалло (или с другими пороками, более благополучно протекающими при открытом артериальном протоке) можно будет осуществить хирургическую коррекцию. При подтвержденном клиническом диагнозе простагландин вводят внутривенно и продолжают введение при катетеризации сердца и хирургическом вмешательстве. В послеоперационном периоде лечение им можно продолжать с целью улучшения функции наложенного анастомоза или увеличения объема крови, проходящей через оперированный клапан. Однако для длительного лечения простагландин обычно не используется.

Дети 1-го года жизни со стабильной формой тетрады Фалло, ожидающие операции, требуют тщательного наблюдения. Предупреждение или немедленная коррекция дегидратации позволяет избежать гемоконцентрации и возможных тромбозов. Приступы одышки у ребенка в возрасте до 1 года могут быть спровоцированы относительным дефицитом железа в организме. В таких случаях лечение препаратами железа может уменьшить их частоту, повысить толерантность детей к физической нагрузке и

способствовать общему улучшению их состояния. Гематокритное число следует поддерживать на уровне 55—65%. С целью уменьшения частоты приступов и тяжести одышки детей лечили анаприлином, внутрь в дозе 1 мг/кг через каждые 6 ч, но если приступы продолжаются, предпочтительно ускорить момент хирургического вмешательства.

Мнения специалистов в отношении выбора хирургической тактики и времени проведения операции расходятся. Как правило, у детей первых месяцев жизни при значительном цианозе и характерной клинической картине выражена обструкция выходного отдела правого желудочка или атрезия легочной артерии. В отношении этих детей требуется наложение шунта между аортой и легочной артерией с целью увеличения кровотока в последней. Операция на открытом сердце у детей грудного возраста бывает оправдана лишь в отдельных случаях. У ребенка 1-го года жизни она представляет собой разумную альтернативу при единичном, высоко расположенном дефекте межжелудочковой перегородки, а также при достаточном диаметре ветвей легочных артерий и отсутствии сопутствующих пороков развития магистральных сосудов. Общепринятая хирургическая тактика в отношении детей более старшего возраста заключается в проведении радикальной операции на открытом сердце независимо от того, проводилась им ранее паллиативная операция шунтирования или не проводилась.

Из операций по шунтированию наиболее эффективной оказалась по Блелоку—Тауссиг, заключающаяся в наложении анастомоза между подключичной артерией и гомолатеральной ветвью легочной артерии. Ранее ее не выполняли для лечения грудных детей из-за технических трудностей создания неокклюзирующегося анастомоза. В настоящее время успехи, достигнутые в области микрохирургии сосудов, обеспечили эффективность ее у детей грудного возраста. К числу реже применяемых методов относятся наложение анастомоза бок в бок между восходящей аортой и правой ветвью легочной артерии (операция Кули—Уотерстона), а также между верхней частью нисходящей аорты и левой ветвью легочной артерии (операция Поттса). После этих операций чаще развиваются осложнения в виде застойной сердечной недостаточности и поздней легочной гипертензии. Кроме того, после них труднее закрыть шунт при последующей радикальной операции. В последнее время в качестве ранней паллиативной коррекции создают небольшие анастомозы между аортой и легочной артерией.

Послеоперационный период у больных с удачно проведенной операцией протекает, как правило, относительно гладко. К возможным осложнениям, помимо обычных побочных эффектов торакотомии, относится развитие хилоторакса, паралича диафрагмы и синдрома Горнера. При хилотораксе может потребоваться повторное вскрытие грудной клетки и в ряде случаев проведение дополнительной операции по перевязке грудного лимфатического

протока. Паралич диафрагмы вследствие повреждения возвратного глоточного нерва существенно осложняет послеоперационное течение. Часто появляется необходимость в проведении более длительной искусственной вентиляции легких после операции и интенсивных физиотерапевтических процедур. Функция диафрагмы, как правило, восстанавливается через 1—2 мес, если, конечно, нерв не был полностью пересечен. Синдром Горнера, как правило, нивелируется спонтанно и не требует специального лечения. Сердечная недостаточность в послеоперационном периоде может быть обусловлена большими размерами анастомоза (лечение при этом осложнении см. далее). Нарушение кровоснабжения руки, сосуды которой получают кровь из подключичной артерии, которую используют для создания анастомоза, как правило, встречается редко.

После удачного создания шунта уменьшаются цианоз и выраженность «барабанных палочек». Шум, подобный создаваемому машиной, в послеоперационном периоде свидетельствует о том, что анастомоз функционирует. Шум, как правило, появляется через несколько дней после операции. Продолжительность периода симптоматического улучшения состояния бывает различной. По мере роста ребенка требуется все больший кровоток в системе легочной артерии, и с течением времени шунт может оказаться несостоятельным. Если анатомия порока позволяет проведение радикальной операции, ее необходимо произвести. Если она невозможна или если шунт, созданный у грудного ребенка, функционирует в течение короткого периода, оправдано наложение второго анастомоза на противоположной стороне. У больных с аортально-легочными шунтами следует иметь в виду высокий риск развития затяжного септического эндокардита, поэтому им проводят соответствующее профилактическое лечение (см. раздел 11.71).

Из радикальных мер коррекции более предпочтительна операция на сухом сердце с искусственным кровообращением, при которой уменьшается обструкция выходного тракта правого желудочка и ушивается дефект межжелудочковой перегородки. Предварительно наложенный аортально-легочный шунт должен быть закрыт до проведения операции. Хирургический риск при радикальной коррекции в настоящее время составляет менее 10%. К числу факторов, обеспечивающих успех операции у большинства больных, относятся искусственное кровообращение, адекватная защита миокарда от гипоксии при подключении искусственного кровообращения, проведение мероприятий, способствующих уменьшению обструкции выходного отдела правого желудочка и предотвращению воздушной эмболии, тщательное наблюдение за больным в послеоперационном периоде и лечение его. Наложенный ранее анастомоз по Блелоку—Тауссиг не способствует повышению риска операции. У больных с полицитемией в послеоперационный период часто повышается кровоточивость сосудов, обуславливающая, однако, неблагоприятный прогноз. У детей

грудного возраста риск более высок в связи с более сложными анатомическими взаимоотношениями у них.

Прогноз. После удачно проведенной радикальной операции признаки порока, как правило, исчезают, и больные могут вести полноценный образ жизни. Отдаленные последствия созданной вследствие хирургического вмешательства недостаточности клапанов легочной артерии неизвестны, однако частое развитие ее после наложения заплаты в области выходного тракта правого желудочка, как правило, хорошо переносится больным. У лиц со значительными послеоперационными шунтами слева направо или вновь развившейся обструкцией выходного тракта правого желудочка наблюдается умеренное или выраженное расширение сердца. Возможно также развитие аневризмы выходного отверстия правого желудочка на участке вентрикулотомии или в месте наложения заплаты на область выходного тракта. В этом случае требуется повторная операция, однако в настоящее время подобные осложнения встречаются редко.

Результаты наблюдения за больными в течение 5—15 лет после операции показали, что достигнутое в результате ее состояние в большинстве случаев стабильно. Однако нередко у лиц молодого возраста, ведущих активный образ жизни, реакции на физическую нагрузку отличаются от нормы. Толерантность к нагрузке, максимальная частота сердечных сокращений и сердечный выброс у них обычно ниже, чем у здоровых. Возможно, если больных будут оперировать в более раннем возрасте, эти состояния будут встречаться реже.

К достаточно частым послеоперационным осложнениям относятся и нарушение проводимости. Предсердно-желудочковые узел и пучок (Гиса) и его разветвления находятся в непосредственной близости от дефекта межжелудочковой перегородки, поэтому они могут быть повреждены во время операции. Развитие постоянной полной поперечной блокады сердца в настоящее время встречается редко. При возникновении ее необходим постоянный водитель ритма. Блокада двух ветвей предсердно-желудочкового пучка в результате повреждения передней ветви левой ножки (что проявляется на ЭКГ после операции отклонением оси сердца влево) и правой (проявляется полной блокадой ветви правой ножки) встречается примерно в 10% случаев. Отдаленные последствия ее неизвестны, однако в большинстве случаев она не сопровождается клиническими проявлениями. Вместе с тем больные, у которых в ближайшем послеоперационном периоде описанные осложнения сочетаются с эпизодами преходящей полной поперечной блокады сердца, относятся к группе повышенного риска развития в дальнейшем полной поперечной блокады и внезапной смерти. Внезапная остановка сердца через много лет после операции возможна и у больных, у которых отсутствуют блокада двух ветвей пучка или эпизоды полной поперечной блокады. Поскольку у некоторых из них отмечаются множественные преждевременные желудочковые экстрасистолы, возникающие в состоянии покоя, была выдвиг-

нута гипотеза, согласно которой считают, что внезапной остановке сердца предшествует эпизод желудочковой тахикардии. Последние могут быть подтверждены при постоянном амбулаторном мониторинге наблюдении (по Холтеру) или выявлены при нагрузочных пробах. Лечение в этом случае проводят хинидином, анаприлином, дифенином или их комбинацией.

11.13 АТРЕЗИЯ ЛЕГОЧНОЙ АРТЕРИИ В СОЧЕТАНИИ С ДЕФЕКТОМ МЕЖЖЕЛУДОЧКОВОЙ ПЕРЕГОРОДКИ

Этот вид порока представляет собой крайнюю форму тетрады Фалло. При нем клапан легочной артерии атретичен, рудиментарен или отсутствует, легочный ствол атретичен или гипоплазирован. Вся кровь из желудочков поступает лишь в аорту. Кровообращение в легких поддерживается исключительно за счет открытого артериального протока и/или коллатералей бронхиальных сосудов.

Клинические проявления. В целом клиническая картина сходна с наблюдаемой при тетраде Фалло, за исключением следующих моментов: 1) цианоз, как правило, появляется в первые дни после рождения, в то время как при тетраде Фалло он возникает позднее, в 1-й год жизни; 2) систолический шум очень мягок или вообще не слышен; 3) за I тоном сердца обычно следует щелчок выброса; 4) II тон на основании сердца умеренной громкости и не раздвоен; 5) за счет открытого артериального протока или бронхиальных коллатералей создаются постоянные шумы, которые можно слышать в любой точке задней или передней поверхности грудной клетки, однако наиболее интенсивны они в подключичной области.

В период новорожденности больные выглядят по-разному. У некоторых из них отмечаются признаки застойной сердечной недостаточности, вызванные увеличением легочного кровотока по коллатералям. Выраженный цианоз у других требует неотложного введения простагландина E₁ и хирургического вмешательства. У некоторых детей легочный кровоток адекватен, в связи с чем им не требуется дополнительных терапевтических мероприятий по сравнению с детьми с неосложненной, менее тяжелой, формой тетрады Фалло.

На рентгенограмме отмечают увеличение размеров сердца, вогнутость контура дуги легочной артерии и сетчатый рисунок легких за счет развития бронхиальных коллатералей. На ЭКГ имеются признаки гипертрофии правого желудочка, при эхокардиографии и выявляют «сидящую верхом» на дефекте аорты и утолщение стенки правого желудочка без утолщения клапана легочной артерии. К наиболее информативным методам относится правая вентрикулография. Из правого желудочка контрастное вещество сразу же поступает в полость левого желудочка через дефект межжелудочковой перегородки, в результате чего становится видна расширенная аорта. При этом

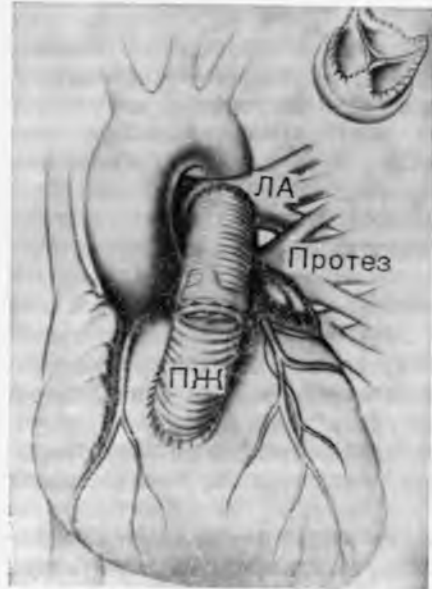

Рис. 11—32. Реконструктивная операция по поводу атрезии легочной артерии с использованием клапаносодержащего протеза; в верхней части рисунка изображен гетерологичный клапан (свиный).

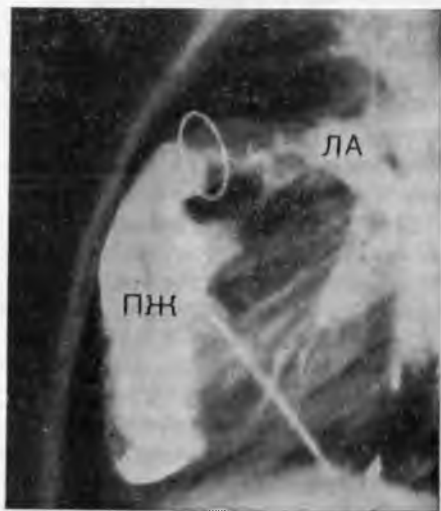

Рис. 11—33. Ангиограмма правого желудочка (боковая проекция) больного с атрезией легочной артерии (ЛА) и дефектом межжелудочковой перегородки после реконструктивной операции с вшиванием клапаносодержащего протеза. ПЖ — правый желудочек.

определяется поступление крови в сосуды малого круга кровообращения из аорты (см. катетеризацию сердца в разделе 11.13).

Лечение. Поскольку для этого вида порока характерны приступы одышки с цианозом и увеличение гематокритного числа у ребенка грудного возраста, при достаточной ширине легочной артерии целесообразным может быть наложение анастомоза между сосудами большого круга кровообращения и легочной артерией. Специалисты некоторых хирургических центров предлагают в качестве альтернативы операцию на открытом сердце по созданию непосредственного сообщения между правым желудочком и легочной артерией либо расширения выходного тракта или непрямого пути с помощью имплантации протеза. Создание такого типа анастомоза может стимулировать развитие легочных артерий, что в дальнейшем позволит провести большому операции на открытом сердце, включающую в себя закрытие дефекта межжелудочковой перегородки. Радикальная операция по устранению атрезии легочной артерии и дефекта межжелудочковой перегородки также подразумевает вшивание клапанного протеза, обеспечивающего сообщение между правым желудочком и легочной артерией, и устранение ранее наложенных анастомозов между сосудами большого и малого кругов кровообращения (рис. 11—32, 11—33).

К несчастью, у многих больных сочетаются разнообразные пороки развития сосудов малого круга, включающие в себя гипоплазию основных ветвей легочной артерии, множественный стеноз ее ветвей, отсутствие артерии и широкие коллатерали бронхиальных сосудов. Хирургическое лечение при этом даже путем наложения анастомоза малоэффективно.

Приобретенная полная обструкция (стеноз выходного тракта правого желудочка) относится к осложнениям операции наложения анастомоза между сосудами большого и малого кругов кровообращения при тетраде Фалло. В таких случаях симптомы порока вновь появляются через некоторое время после операции, что обусловлено развитием полной обструкции на подклапанном или клапанном уровне. При этом уменьшается или исчезает систолический шум, вызванный стенозом клапанов легочной артерии. Полная обструкция выходного тракта правого желудочка подтверждается данными правой венгерулографии. Методы оперативного лечения те же, что и при тетраде Фалло.

11.14 АТРЕЗИЯ ЛЕГОЧНОЙ АРТЕРИИ БЕЗ ДЕФЕКТА МЕЖЖЕЛУДОЧКОВОЙ ПЕРЕГОРОДКИ

При этой аномалии полностью срастаются створки клапанов легочной артерии и атрезирован выходной тракт правого желудочка. Иногда последний увеличивается в размерах. Поскольку полость его оказывается замкнутой, кровь из правого предсердия через овальное окно поступает в левое предсердие, в котором смешивается с кровью легочных вен и направляется далее в левый желудочек, из которого эта смешанная кровь выталкивается в аорту. Легочный кровоток поддерживается за счет открытого артериального протока. Кроме этого, у больных с малой полостью правого желудочка кровь из нее по синусоидальным каналам направляется в систему коронарных артерий и далее ретроградно поступает в аорту. При среднем или большом объеме полости правого желудочка может наблюдаться недостаточность трехстворчатого клапана, что способствует разгрузке правого желудочка.

Клинические проявления. После закрытия в первые дни жизни артериального протока у детей с атрезией легочной артерии без дефекта межжелудочковой перегородки развивается выраженный цианоз. Нелеченые больные в большинстве случаев погибают в течение 1-й недели жизни. При физикальном обследовании выявляют выраженный цианоз и признаки респираторного дистресс-синдрома. Аускультируется нераздвоенный II тон сердца, шумы, как правило, не определяются.

Диагностическую ценность имеет электрокардиография, с помощью которой почти всегда выявляют расположение фронтальной оси сердца *QRS* между 0 и +90°. Высокие заостренные зубцы *P* свидетельствуют об увеличении размеров правого предсердия. Имеются признаки преобладания электрической ак-

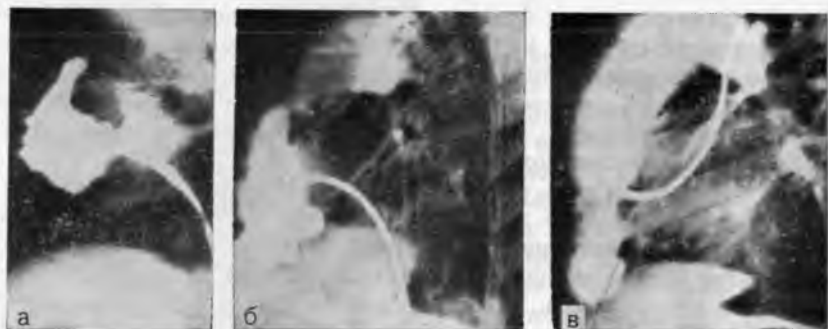


Рис. 11—34. Динамика развития правого желудочка при атрезии легочной артерии с интактной межжелудочковой перегородкой (боковая проекция).

Ангиограмма правого желудочка, зарегистрированная до операции у больного в возрасте 2 дней (а). Полость желудочка малых размеров, начальный отдел легочной артерии атрезирован. Контрастное вещество в легочную артерию не поступает. Ангиограмма того же больного в возрасте 2 лет (б) после вальвулотомии и наложения шунта между аортой и легочной артерией. Выходной тракт правого желудочка сужен, однако контрастируется нормального размера легочная артерия. Полость левого желудочка увеличилась, однако он отличается трабекулярным строением и резко гипертрофирован. Ангиограмма больного в возрасте 6 лет (в), перенесшего операцию: размер и строение правого желудочка в пределах нормы.

тивности левого желудочка или его гипертрофия, электрическая активность правого желудочка существенно снижена. В ряде случаев при большой полости правого желудочка наблюдают признаки его гипертрофии. Рентгенографически определяют вариабельность размеров сердца, значительное обеднение легочного рисунка. Эхокардиография позволяет определить размеры правого желудочка и трехстворчатого клапана. С помощью катетеризации сердца выявляют гипертензию правых отделов его, при вентрикулографии — размеры полости правого желудочка, атрезию выходного тракта его, степень регургитации трехстворчатого клапана и внутримиокардиальные синусоиды, впадающие в коронарные сосуды.

Лечение. Совершенствование неотложных консервативных и хирургических методов лечения способствовало более благоприятному прогнозу. Введение простагландина Е₁, как правило позволяет поддерживать артериальный проток открытым до момента хирургического вмешательства (см. раздел 11.13), в результате чего уменьшаются гипоксемия и ацидоз, возникающие при катетеризации сердца, ангиографии и во время операции. С целью уменьшения обструкции выходного отдела правого желудочка по возможности рассекают створки клапанов легочной артерии (вальвулотомия). Одновременно с этим для поддержания адекватного легочного кровотока накладывают аортолегочный анастомоз. Некоторые специалисты получили удовлетворительные результаты после операции расширения выходного отдела и наложения заплаток. Цель операции состоит в стимуляции развития полости правого желудочка путем повышения оттока из него и обеспече-

ние адекватного кровотока в легких через наложенный шунт. Позднее при возможности проводят повторное, более тщательное, рассечение створок клапана и закрывают шунт (рис. 11—34).

11.15 АТРЕЗИЯ ПРАВОГО ПРЕДСЕРДНО-ЖЕЛУДОЧКОВОГО ОТВЕРСТИЯ

При атрезии правого предсердно-желудочкового отверстия отсутствует сообщение между правыми предсердием и желудочком, в связи с чем вся притекающая к ним по венам большого круга кровь направляется через овальное отверстие в левые отделы сердца. Легочный кровоток осуществляется лишь за счет открытого артериального протока или дефектов межжелудочковой перегородки, размерами которых он и определяется. При интактной перегородке правый желудочек гипоплазирован, а легочная артерия атретична. В редких случаях большой дефект межжелудочковой перегородки, не сопровождающийся обструкцией выходного тракта правого желудочка, приводит к высокому кровотоку в легких и раннему развитию застойной сердечной недостаточности. Однако в целом в первые месяцы жизни для большинства больных с атрезией трехстворчатого клапана характерно уменьшение легочного кровотока и развитие цианоза.

Клинические проявления. Недостаточный легочный кровоток приводит к цианозу, полицитемии, быстрой утомляемости, одышке при физической нагрузке и приступам острой гипоксии. При физикальном обследовании отмечают цианоз, пальцы в виде барабанных палочек и приподнимающий левожелудочковый верхушечный толчок. У большинства больных по левому краю грудины можно слышать пансистолические шумы; II тон сердца не раздвоен.

На рентгенограмме видна обедненность рисунка легких. Почти постоянными признаками порока на ЭКГ служит отклонение электрической оси влево и гипертрофия левого желудочка, за исключением тех случаев, когда порок сочетается с транспозицией магистральных сосудов. В правых грудных отведениях в норме высокий зубец *P* замещается комплексом *rS*. В левых грудных отведениях за комплексом *QR* следует нормальный уплощенный двухфазный или инвертированный зубец *T*. Отмечаются нормальный зубец *R* в отведении V_6 и глубокий зубец *S* в отведении V_1 . Зубцы *P* могут не изменяться, однако чаще всего они двухфазные, причем первый компонент зубца высокий и заостренный. На эхокардиограмме выявляют отсутствие трехстворчатого клапана, малые размеры правого желудочка и большие размеры левого желудочка и аорты.

Давление в правом предсердии, измеряемое при катетеризации сердца, обычно не изменено или повышено с преобладанием «а». При селективной ангиографии левое предсердие контрастируется сразу вслед за введением контрастного вещества в правое предсердие, затем проявляются левый желудочек и аорта (рис. 11—35). Отсутствие сообщения между правыми предсердием

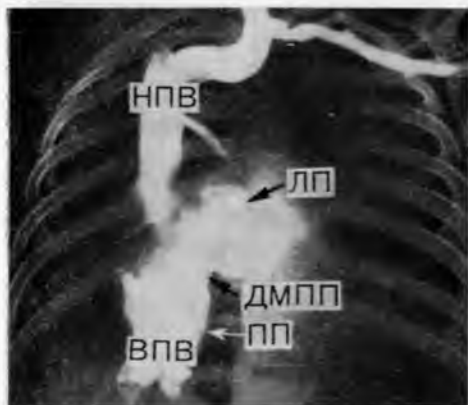

Рис. 11—35. Ангиокардиограмма при атрезии трехстворчатого клапана с недоразвитием правого желудочка.

Притекающая по венам большого круга кровь поступает из правого предсердия в левое. В правый желудочек контрастное вещество не поступает вследствие атрезии трехстворчатого клапана.

ДМПП — дефект межпредсердной перегородки, через который осуществляется сообщение между предсердиями: НПВ — нижняя полая вена; ЛП — левое предсердие; ПП — правое предсердие; ВПВ — верхняя полая вена.

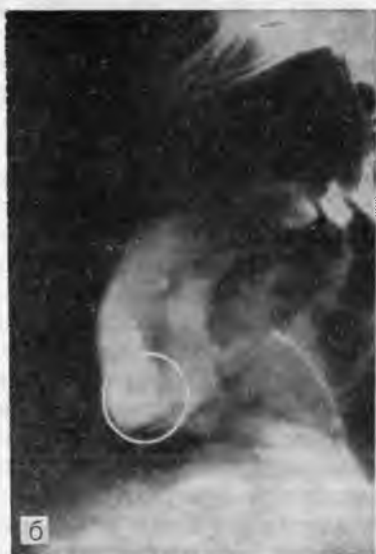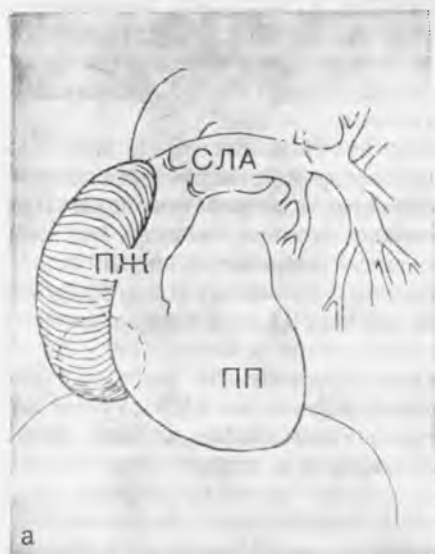


Рис. 11—36. Модификация операции Фонтана.

ПП — правое предсердие; ПЖ — правый желудочек; СЛА — ствол легочной артерии.

и желудочком проявляется заполнением дефекта между правым предсердием и левым желудочком. На снимках в раннюю стадию во фронтальной проекции можно видеть резко уменьшенный правый желудочек, контрастное вещество в который попадает через дефект межжелудочковой перегородки. В небольшом проценте случаев оно поступает в легочные сосуды лишь через открытый артериальный проток. Селективная левая венгерулография позволяет убедиться в отсутствии сопутствующих пороков в виде транспозиции магистральных сосудов и стеноза легочной артерии.

Лечение. Новорожденным с клиническими признаками порока необходима операция по наложению анастомоза в целях увеличения легочного кровотока. В тяжелых случаях для временного обеспечения адекватного кровотока в легких путем поддержания артериального притока незакрытым необходимо ввести простагландин. Предпочтителен анастомоз по Блелоку—Тауссиг. Состояние больных с атрезией трехстворчатого клапана может оставаться стабильным в течение многих лет. Левый желудочек, обеспечивающий кровоток в системе малого и большого круга, работает с повышенной нагрузкой, поэтому со временем может развиться его недостаточность. Больным старшего возраста накладывают анастомоз по Гленну (при котором правая верхняя полая вена соединяется с правой главной ветвью легочной артерии) с целью направления неоксигенированной крови из вен большого круга непосредственно в легкие, что более физиологично. Этот тип реакции выгоден еще и тем, что при этом не повышается нагрузка объемом на правый желудочек.

Другой вариант хирургического лечения — это операция Фонтана. Она заключается в соединении правого предсердия с легочной артерией либо непосредственно, либо через особый протез, изготовленный из синтетического материала. При этом сообщение между предсердиями в виде дефекта перегородки или овального отверстия закрывается. При достаточном размере правого желудочка операция может быть модифицирована. В этом случае между правым предсердием и желудочком вшивают клапаносодержащий протез, закрывающий дефекты межпредсердной и межжелудочковой перегородки (рис. 11—36). В результате создается четырехкамерное, четырехклапанное сердце. Ранние результаты операции обнадеживают, однако отдаленные последствия пока неизвестны.

11.16 ОТХОЖДЕНИЕ МАГИСТРАЛЬНЫХ СОСУДОВ ОТ ПРАВОГО ЖЕЛУДОЧКА В СОЧЕТАНИИ СО СТЕНОЗОМ ЛЕГОЧНОЙ АРТЕРИИ

По клинике этот вид порока часто неотличим от тетрады Фалло. Анатомия его характеризуется тем, что аорта и легочная артерия отходят от правого желудочка. Левый желудочек замкнут и сообщается лишь с правым желудочком через дефект межжелудочковой перегородки. Отсутствует нормальная митрально-аортальная продолжение, дефект межжелудочковой перегородки расположен ниже наджелудочного гребешка. Анамнестические, физикальные, электрокардиографические и рентгенографические признаки сходны с описанными в разделе 11.13. К ценным диагностическим признакам, позволяющим поставить точный диагноз, относится обнаруживаемое при эхокардиографии отсутствие митральноаортального продолжения. При селективной ангиографии выявляют, что клапаны аорты и легочной артерии располагаются на одном горизонтальном уровне, а смещенная вперед аорта целиком отходит от правого желудочка. Дифференциальная диагно-

стика между рассматриваемым пороком и тетрадой Фалло по данным ангиографии может быть затруднена, поскольку выраженное смещение аорты вперед встречается и при тетраде Фалло. Хирургическая коррекция порока заключается в создании внутрижелудочкового туннеля, по которому кровь из левого желудочка через дефект межжелудочковой перегородки поступает в аорту. Сопутствующий стеноз легочной артерии устраняется путем вшивания клапансодержащего протеза или другими методами. У детей раннего возраста симптоматическое лечение состоит в паллиативной операции наложения аортолегочного анастомоза.

11.17 ТРАНСПОЗИЦИЯ МАГИСТРАЛЬНЫХ СОСУДОВ

При пороке этого типа аорта отходит от правого желудочка, а легочная артерия — от левого. Поскольку полые вены, как и в норме, впадают в правое предсердие, а легочные — в левое, то кровь из правых отделов сердца поступает в аорту, а оттекающая от легких по легочным венам вновь поступает в сосуды малого круга. Сосуды того и другого круга оказываются разобщенными, и жизнь больного возможна лишь при незакрытом овальном отверстии и/или артериальном протоке и дефекте межжелудочковой перегородки (рис. 11—37).

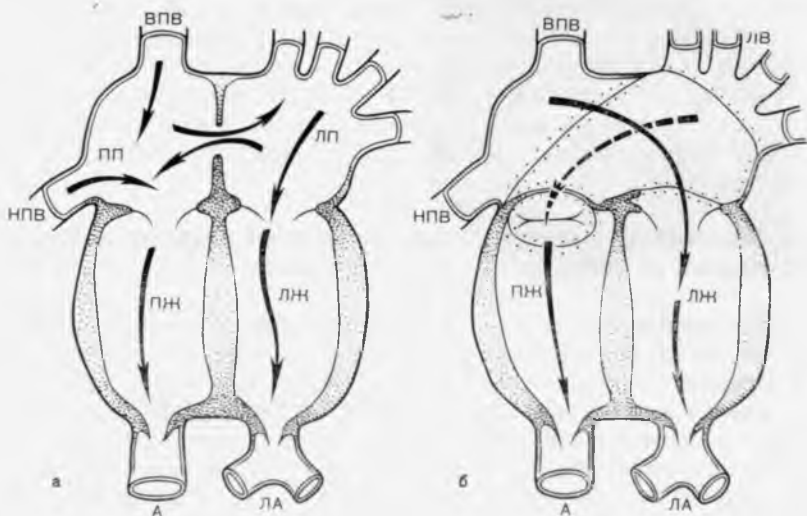


Рис. 11—37. Схематическое изображение шунта в обоих направлениях на уровне предсердий.

При транспозиции магистральных сосудов два круга кровообращения оказываются разобщенными, а жизнь больного возможна только при смешивании крови малого и большого круга (а). После операции внутрипредсердной коррекции (операции Ма-старда) кровь из вен большого круга поступает в левый желудочек (ЛЖ) и легочную артерию (ЛА), а оттекающая от легких (б) — по легочным венам в большой круг кровообращения через правый желудочек (ПЖ).

А — аорта; НПВ — нижняя полая вена; ВПВ — верхняя полая вена; ЛП — левое предсердие; ПП — правое предсердие.

Из всех детей, страдающих врожденными пороками сердца синего типа, основной причиной смерти в возрасте до 1 года служит транспозиция магистральных сосудов. Она, как правило, встречается у лиц мужского пола.

Чаще всего, но не всегда аорта располагается спереди и справа от легочного ствола. В отличие от митральноаортального продолжения в норме для этого порока характерно митральнолегочное продолжение. Примерно в 50% случаев транспозиция сочетается с дефектами межжелудочковой перегородки. Как правило, место отхождения правой коронарной артерии находится над правым синусом Вальсальвы, а левой — над левым синусом. Тип гемодинамических нарушений варьирует в зависимости от сопутствующих аномалий.

Клинические проявления. К основным клиническим признакам относятся цианоз, застойная сердечная недостаточность, одышка, тахипноэ и задержка роста, однако степень выраженности их зависит от сопутствующих аномалий. Цианоз обычно появляется вскоре после рождения или в течение 1-й недели жизни и прогрессирует. В более поздние сроки для грудных детей характерны полицитемия и недонасыщение артериальной крови кислородом. У больных с высоким легочным кровотоком цианоз появляется в поздние стадии заболевания и умеренно выражен. Цианоз, более выраженный на ногах, нежели на остальной части туловища, можно объяснить тем, что часть крови из легочной артерии поступает в аорту через открытый артериальный проток. При сопутствующем дефекте межжелудочковой перегородки развивается застойная сердечная недостаточность. Ее признаки нередко появляются даже у новорожденных и, как правило, к 4-му месяцу жизни. У грудных детей, особенно в возрасте старше 1 мес, часто наблюдают кардиомегалию и выраженную пульсацию правого желудочка. При аускультации определяется единичный или незначительно расщепленный II тон сердца.

При сниженном легочном кровотоке, обусловленном высоким сопротивлением сосудов легких, выражен цианоз, однако признаки сердечной недостаточности минимальны. У детей более старшего возраста пальцы приобретают вид барабанных палочек. Аускультативно выявляются признаки легочной гипертензии, включающие в себя систолический щелчок изгнания, хлопающий II тон сердца, короткий систолический шум изгнания и иногда протодиастолический шум недостаточности легочной артерии.

Диагноз. Рентгенологически порок характеризуется прогрессирующей кардиомегалией, усилением легочного рисунка и сужением тени основания сердца во фронтальной проекции (рис. 11—38). Обычно эти изменения выявляются не ранее 2-й недели жизни ребенка, однако диффузная кардиомегалия быстро прогрессирует, особенно при усиленном легочном кровотоке. Сужение тени основания сердца во фронтальной проекции вызвано наложением теней аорты и легочного ствола друг на друга и может маскироваться широкой тенью от вилочковой железы. При

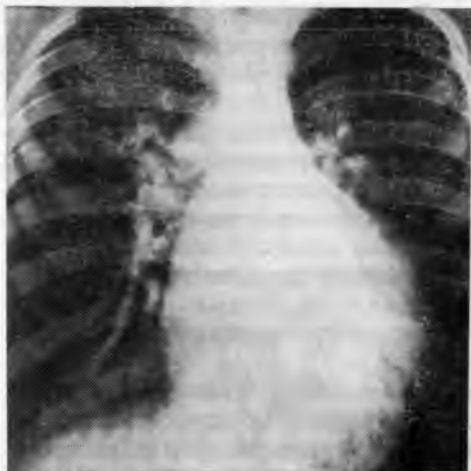

Рис. 11—38. Рентгенограмма грудной клетки больного с полной транспозицией магистральных сосудов и интактной межжелудочковой перегородкой.

Отмечаются кардиомегалия, резкое усиление легочного рисунка и сужение основания сердца.

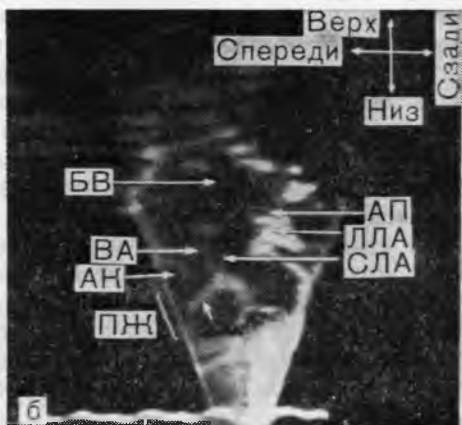
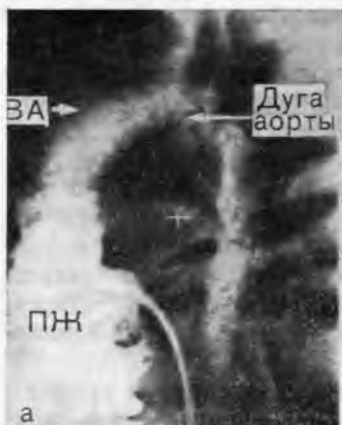
Рис. 11—39. Транспозиция магистральных сосудов.

Восходящая аорта (ВА) отходит (а) от правого желудочка (ПЖ); (ВА) располагается впереди (б) от левой легочной артерии (ЛЛА).

БВ — безымянная вена; АК — аортальный клапан; ПЖ — правый желудочек; АП — артериальный проток; СЛА — ствол легочной артерии.

снижении легочного кровотока, обусловленном высоким сопротивлением сосудов легких, кардиомегалия выражена незначительно или умеренно, рисунок периферических отделов легких обеднен при выраженной васкуляризации в области ворот.

К характерным электрокардиографическим признакам относятся отклонение электрической оси сердца вправо и симптомы гипертрофии правого желудочка, а также легочный зубец *R*. При выраженной легочной гипертензии электрическая

ось сердца обычно смещается вправо по отношению к норме; могут наблюдаться признаки гипертрофии обоих желудочков или преобладание активности левого желудочка. Следует отметить, что исходная ЭКГ у новорожденных может не отличаться от нормы.

К эхокардиографическим признакам порока относится расположение: 1) переднего полулунного клапана аорты медиально по отношению к заднему клапану легочной артерии; 2) задней створки клапана легочной артерии латеральнее, чем в норме; 3) аорты впереди и обычно правее легочной артерии (последнее выявляется при двухмерной эхокардиографии в масштабе реального времени) (рис. 11—39). Иногда магистральные сосуды могут как бы накладываться друг на друга, реже аорта располагается слева от легочной артерии. У больных с неизменным давлением в левом желудочке меняются соотношения периодов систолы обоих желудочков; у здорового грудного ребенка отношение периода изгнания крови из левого желудочка к периоду изгнания ее из правого составляет 0,80, а отношение периода предызгнания (период напряжения) левого желудочка к периоду предызгнания правого желудочка — 1,25. При контрастной эхокардиографии с датчиком, расположенным в области надгрудинной выемки, выявляется поступление контрастного вещества в аорту тотчас после его введения.

11.18 ИЗОЛИРОВАННАЯ (ПРОСТАЯ) ТРАНСПОЗИЦИЯ МАГИСТРАЛЬНЫХ СОСУДОВ

При этом варианте порока целостность межжелудочковой перегородки не нарушена, и смешивание артериальной и венозной крови происходит лишь на уровне предсердий за счет шунта в том и другом направлении через открытое овальное отверстие.

Клинические проявления. Цианоз и тахипноэ обычно появляются в первые дни жизни. При большом овальном отверстии, обуславливающим значительное смешивание артериальной и венозной крови, цианоз может появиться через несколько недель после рождения. Во всех случаях необъяснимого цианоза и тахипноэ у новорожденного с нормальной массой тела следует заподозрить простую транспозицию магистральных сосудов — состояние, требующее экстренной медицинской помощи. В первые дни жизни у таких детей может появляться гепатомегалия. Кардиомегалия для этих сроков обычно нехарактерна, шумы в сердце не выслушиваются.

Диагноз. На ЭКГ появляются признаки обычного для новорожденных отклонения оси сердца вправо. Рентгенографически грудная клетка может не отличаться от нормы. У некоторых детей отмечаются кардиомегалия, сужение талии сердца и увеличение артериального и венозного кровотока в легких. Артериальное P_{O_2} обычно низкое и при вдыхании 80—100% кислорода существенно не меняется. К ценным диагностическим мето-

дам, с помощью которого подтверждают диагноз, относится эхокардиография. Размер внутрисердечного дефекта обычно определяется при двухмерном сканировании с расположением датчиков в области верхушки и под мечевидным отростком.

При катетеризации сердца выявляют правожелудочковую гипертензию. Через правый желудочек катетер проводится непосредственно в аорту. Его можно провести через дефект межжелудочковой перегородки или открытое овальное отверстие в левые отделы сердца и далее в легочную артерию. Уровень кислорода в крови легочной артерии выше, чем в аорте. Венозная кровь большого круга кровообращения недонасыщена кислородом. Недонасыщение кислородом артериальной крови варьирует и может быть значительным. В больших пределах колеблется давление в левом желудочке и легочной артерии и составляет нередко менее 50% от давления в сосудах большого круга кровообращения. Обычно регистрируется межпредсердный градиент давления с более высоким уровнем в левом предсердии. Правая вентрикулография позволяет видеть отходящую от правого желудочка смещенную кпереди аорту, интактную межжелудочковую перегородку, закрытый артериальный проток и расположенный выше клапана легочной артерии клапан аорты (в норме расположение клапанов обратное). При этом определяется и место отхождения коронарных артерий. При левой вентрикулографии выявляют отхождение легочной артерии целиком от левого желудочка и интактную межжелудочковую перегородку (рис. 11—40).

Прогноз. У нелеченых детей прогноз крайне неблагоприятен: около 50% их умирают в течение 1-й недели, а из оставшихся большая часть — в течение 1-го года жизни.

Лечение. Терапевтические мероприятия должны быть направлены на поддержание нормальной температуры тела. Гипотермия усугубляет гипоксический метаболический ацидоз. Существенно незамедлительно корригировать ацидоз и гипогликемию. Для поддержания артериального протока незакрытым в течение длительного времени в целях обеспечения смешивания крови большого и малого кругов кровообращения можно вводить простагландин E₁. Экстренно произведенная катетеризация сердца подтверждает диагноз. Затем производят баллонную атриосептостомию по Рашкинду, в результате которой создается сообщение между предсердиями (рис. 11—41). При адекватно произведенной операции появляются условия для смешивания крови на уровне предсердий. Это обеспечивает большее насыщение ее кислородом в предсердиях и благодаря снижению давления в легочных венах уменьшается тахипноэ. Несмотря на сохраняющийся цианоз, у детей исчезает ацидоз и начинает увеличиваться масса тела.

У некоторых детей цианоз рецидивирует из-за недостаточного смешивания крови на уровне предсердий или из-за развития подклапанного стеноза легочной артерии. Эти осложнения могут

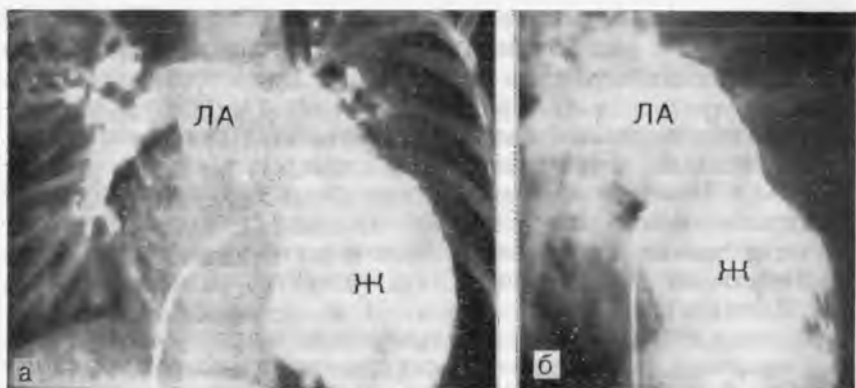

Рис. 11—40. Транспозиция магистральных сосудов.

Контрастное вещество заполняет гладкостенный задний (левый) желудочек (Ж). Легочная артерия (ЛА) полностью отходит от заднего желудочка, межжелудочковая перегородка интактна (а — передняя, б — боковая проекция).

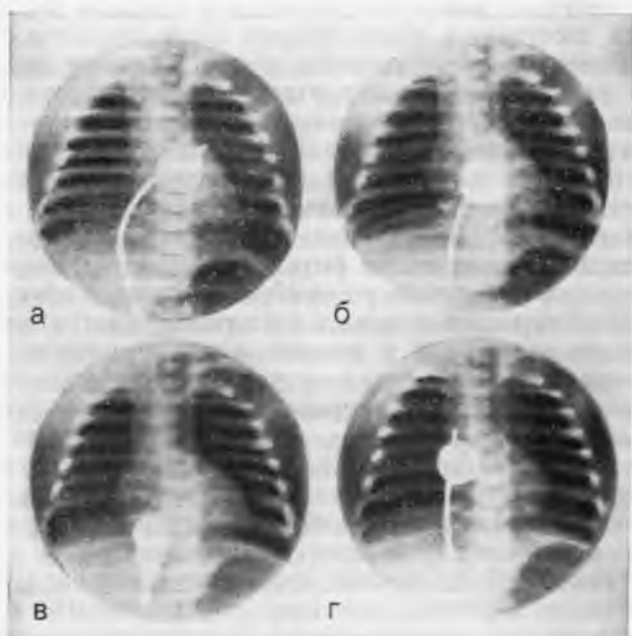


Рис. 11—41. Баллонная септостомия (по Рашкинду).

Кадры кинофильма, на которых демонстрируется создание дефекта межпредсердной перегородки у новорожденного с гипоксемией, страдающего транспозицией магистральных сосудов с интактной межжелудочковой перегородкой (а — баллончик введен в левое предсердие и раздут; б — при быстром движении катетера назад баллончик прорывает овальное отверстие; в — баллончик в нижней полой вене; г — катетер продвигают в правое предсердие с тем, чтобы баллончик освободился от воздуха). Вся процедура по времени занимает менее 1 с.

быть выявлены при повторной эхокардиографии. Двухмерное сканирование с расположением датчиков в области верхушки и под мечевидным отростком позволяет последовательно оценивать динамику размеров межпредсердного дефекта. Обструкция выходного тракта левого желудочка выявляется при М-сканировании. У больных могут развиваться относительная анемия, непереносимость физической нагрузки, раздражительность и замедление увеличения массы тела. Больные относятся к группе риска по развитию мозговых тромбозов. Им независимо от возраста следует произвести внутрипредсердную хирургическую коррекцию (операция Мастарда).

Детям в возрасте 6—12 мес даже при незначительно выраженном цианозе рекомендуется хирургическая коррекция порока. Сущность операции Мастарда заключается в подшивании заплаты внутри правого предсердия таким образом, чтобы направить кровоток из полых вен через митральный клапан в левый желудочек. Кровь из легочных вен при этом попадает через трехстворчатый клапан в правый желудочек (см. рис. 11—36б). Таким образом, кровь из полых вен направляется через левый желудочек в легкие, а насыщенная кислородом артериальная кровь по легочным венам направляется к сердцу и через правый желудочек поступает в аорту. Обычно после операции состояние ребенка значительно улучшается, у него исчезает цианоз, значительно увеличивается толерантность к физической нагрузке. Однако за ним требуется длительное катамнестическое наблюдение из-за возможных осложнений. У детей, перенесших операцию, часто возникают аритмии, преимущественно предсердные. Отмечаются брадиаритмия, предсердная тахикардия с атриовентрикулярной блокадой, мерцание предсердий и синкопальный ритм. Рецидив цианоза может быть обусловлен разрывом заплаты и возникающим вследствие этого сбросом крови в обоих направлениях. Заплата может создавать препятствие поступлению крови в предсердия из верхней и нижней полых и легочных вен или одновременно из всех этих сосудов. Развитие недостаточности трехстворчатого клапана, сопровождающееся недостаточностью правого желудочка или без нее, может сопровождаться повышением давления в левом предсердии, отеком легких и застойной сердечной недостаточностью. Некоторые хирурги с целью коррекции транспозиции магистральных сосудов прибегают к внутрипредсердной операции по Сеннингу. Изучаются также возможности анатомической коррекции порока по Джатену. Операция заключается в перемене местами магистральных сосудов и реимплантации коронарных артерий. Предварительно производят сужение легочной артерии с тем, чтобы переход левого желудочка от работы по преодолению небольшого сопротивления сосудов малого круга к работе по преодолению значительного сопротивления сосудов большого круга кровообращения не был столь резким. При большом дефекте межжелудочковой перегородки необходимость в предварительном сужении легочной артерии отпадает.

11.19 ТРАНСПОЗИЦИЯ МАГИСТРАЛЬНЫХ СОСУДОВ В СОЧЕТАНИИ С ДЕФЕКТОМ МЕЖЖЕЛУДОЧКОВОЙ ПЕРЕГОРОДКИ

При небольших дефектах межжелудочковой перегородки клиническая картина, лабораторные данные и лечение практически не отличаются от описанных. У значительного числа больных небольшие дефекты закрываются спонтанно.

При больших дефектах, не уменьшающихся во время систолы, кровь в значительной части смешивается в желудочках, и в клинической картине в этих случаях преобладают явления застойной сердечной недостаточности. Цианоз появляется постепенно и часто в более поздние сроки, а интенсивность его варьирует. При внимательном обследовании ребенка цианоз обычно нетрудно увидеть еще на 1-м месяце его жизни. Однако у некоторых детей грудного возраста цианоз становится четко видимым лишь через несколько месяцев после рождения. Гипоксемия у них нередко сочетается с полицитемией, однако последняя бывает менее выражена, чем у больных с интактной межжелудочковой перегородкой. Размеры сердца значительно увеличиваются. Шум в сердце носит пансистолический характер и, как правило, не отличается от шумов при больших дефектах межжелудочковой перегородки с нормальным отхождением магистральных сосудов. На ЭКГ появляются высокие зубцы *P*, признаки изолированной гипертрофии правого желудочка или того и другого. Ось *QRS*, как правило, отклонена вправо, однако иногда она остается в пределах нормы или отклоняется влево. В ряде случаев преобладает электрическая активность левого желудочка.

На рентгенограмме выявляют кардиомегалию, сужение талии сердца и усиление легочного рисунка. Интенсивность кровотока в легких можно оценить с помощью эхокардиографии (увеличение его сочетается с увеличением размеров левых предсердия и желудочка). Многократные измерения соотношений систолических периодов левого и правого желудочков при локации клапана легочной артерии помогают определить степень выраженности легочной гипертензии. Диагноз подтверждается при катетеризации полостей сердца и ангиографии. Правая и левая вентрикулография позволяет увидеть транспозицию магистральных сосудов и выявить локализацию и размер дефекта межжелудочковой перегородки. Из правого желудочка через дефект катетер можно провести в легочную артерию. Максимальное систолическое давление в обоих желудочках, аорте и легочной артерии одинаково. При сердечной недостаточности повышено конечное диастолическое давление в обоих желудочках.

Во время катетеризации сердца с целью декомпрессии левого предсердия, несмотря на достаточно полное смешивание крови на уровне желудочков, целесообразно выполнить баллонную септостомию. Подобные небольшие, однако необходимые, вмешательства рекомендуется проводить лишь у ограниченного числа боль-

ных — прежде всего при быстро прогрессирующей сердечной недостаточности, трудно корригируемой задержке увеличения массы тела и прогрессирующих изменениях в легочных артериях. Больные при этой патологии почти всегда нуждаются в лечении препаратами наперстянки и диуретиками.

Прогноз неблагоприятен. Дети в большинстве случаев погибают в течение 1-го года жизни вследствие развивающейся застойной сердечной недостаточности, гипоксемии и легочной гипертензии. При медикаментозном лечении некоторые из них переживают грудной возраст, не подвергаясь хирургическим вмешательствам. Клиническая картина и лечение больных ничем не отличаются от описанных в разделе, посвященном синдрому Эйзенменгера, сочетающегося с большим дефектом межжелудочковой перегородки. Операция по Мастарду в качестве паллиативной меры способствовала уменьшению гипоксемии у больных с выраженным цианозом, но не предотвращению развития патологических изменений в мелких артериях легких.

Не существует единого мнения относительно оптимального метода хирургического лечения; уровень смертности при этом виде порока выше, чем при простой транспозиции магистральных сосудов. К настоящему времени наибольший опыт накоплен в отношении операции сужения ствола легочной артерии (изолированной или в сочетании с атриосептостомией), выполняемой обычно у грудных детей. В дальнейшем ребенок в возрасте около 1 года подвергается второй операции, во время которой устраняют стеноз легочной артерии и корригируют порок. Рекомендуются также радикальные операции без предварительного стенозирования легочной артерии в раннем возрасте. Они заключаются во внутрипредсердной коррекции тока крови в сочетании с наложением заплаты на дефект межжелудочковой перегородки. Уровень смертности при таких вмешательствах остается высоким. При другом методе коррекции левый желудочек с помощью протеза соединяют через дефект межжелудочковой перегородки с аортой, а правый желудочек с помощью протеза с клапаном — с легочной артерией (операция Растелли). Эту операцию выполняют у детей более позднего возраста. Опыт выполнения ее у грудных детей невелик. Им закрывают дефект межжелудочковой перегородки и корригируют положение магистральных сосудов; конечная цель операции состоит в нормализации кровотока, т. е. в создании условий для поступления крови в аорту из левого желудочка, а в легочную артерию — из правого. Коронарные артерии при этом вшивают в магистральный сосуд, отходящий от левого желудочка. Эффективность операции оценивать пока рано.

11.20 ТРАНСПОЗИЦИЯ МАГИСТРАЛЬНЫХ СОСУДОВ В СОЧЕТАНИИ С ШИРОКИМ ОТКРЫТЫМ АРТЕРИАЛЬНЫМ ПРОТОКОМ

У новорожденных с транспозицией магистральных сосудов широкий открытый артериальный проток может сыграть благоприят-

ную роль. Однако незакрытие его в течение первых недель жизни способствует ухудшению состояния ребенка, так как ток крови через проток осуществляется преимущественно в направлении от аорты к легочной артерии, что способствует дальнейшему усилению кровотока в легких. В клинической картине преобладают явления застойной сердечной недостаточности, цианоз может отсутствовать. Удовлетворительный гемодинамический эффект может быть получен при паллиативной операции баллонной септостомии, однако после нее часто остаются трудно устранимая и практически не корригируемая застойная сердечная недостаточность. В конце концов возникает необходимость в радикальной операции по закрытию протока и внутрисердечной коррекции транспозиции сосудов.

11.21 ТРАНСПОЗИЦИЯ МАГИСТРАЛЬНЫХ СОСУДОВ В СОЧЕТАНИИ СО СТЕНОЗОМ ЛЕГОЧНОЙ АРТЕРИИ

Эта комбинация аномалий может напоминать тетраду Фалло. Обструкция происходит на клапанном или подклапанном уровне и может сопровождаться гипоплазией легочной артерии. В некоторых случаях отмечается и дефект межжелудочковой перегородки. При диагностике необходимо иметь в виду возможность развития подклапанной обструкции после успешно выполненной предсердной септостомии или операции по сужению ствола легочной артерии.

Клинические признаки появляются в разное время в течение всего первого года жизни ребенка. Они включают в себя цианоз, эпизоды гиперцианоза (приступы одышки), сопровождаемые цианозом, снижение толерантности к физической нагрузке и отставание в физическом развитии. Застойная сердечная недостаточность не характерна для ребенка 1-го года жизни, однако она может развиваться несколько позднее. По клинике аномалия сходна с тетрадой Фалло, хотя цианоз, как правило, более выражен; могут быть увеличены размеры сердца. На рентгенограмме рисунок легких не изменен или несколько обеднен, однако иногда, особенно при небольшой степени стеноза легочной артерии, можно видеть его усиление. На ЭКГ электрическая ось сердца отклонена вправо, выявляются признаки гипертрофии обоих желудочков и в ряде случаев высокий, заостренный зубец *P*. Эхокардиография дает возможность последовательно оценить выраженность и динамику обструкции легочной артерии. Сужение выходного тракта левого желудочка обусловлено утолщением межжелудочковой перегородки. К другим возможным признакам относятся преждевременное закрытие створок клапана легочной артерии, уменьшение соотношения систолических периодов желудочков, определяемых при локации клапана легочной артерии, и парадоксальное движение вперед створок митрального клапана во время систолы.

При катетеризации сердца регистрируется низкое давление в легочной артерии и большее насыщение кислородом крови

в легочной артерии, нежели в аорте. При селективной правой и левой венгерулографии определяют отхождение аорты от правого желудочка, а легочной артерии от левого, дефект межжелудочковой перегородки и стеноз легочной артерии.

При лечении грудных детей с признаками гипоксемии предпочтение отдают наложению анастомоза между аортой и легочной артерией; иногда операция сочетается с предсердной септостомией. Детям в возрасте 2—5 лет обычно производят операцию по методу Раствелли: левый желудочек соединяют с аортой через дефект межжелудочковой перегородки, а правый с помощью клапансодержащего протеза — с легочной артерией. Такой подход оправдывает себя в большинстве случаев. Определенных результатов достигают при операции Мастарда в сочетании с одновременным закрытием дефекта межжелудочковой перегородки и уменьшением обструкции выходного тракта левого желудочка, однако при значительной протяженности и выраженности подклапанной обструкции, а также при гипоплазии ствола легочной артерии эта операция сопряжена с высоким риском.

11.22 ТРАНСПОЗИЦИЯ МАГИСТРАЛЬНЫХ СОСУДОВ В СОЧЕТАНИИ С АТРЕЗИЕЙ ПРАВОГО ПРЕДСЕРДНО-ЖЕЛУДОЧКОВОГО ОТВЕРСТИЯ

Эта аномалия в сочетании со стенозом легочной артерии сходна с описываемой в разделе “Атрезия правого предсердно-желудочкового отверстия”. Следует, однако, отметить, что при транспозиции сосудов в сочетании с атрезией трехстворчатого клапана, не сопровождающейся стенозом легочной артерии и повышением кровотока в легких, цианоз незначителен. Характерными признаками аномалии служат тахипноэ, затруднения при сосании, задержка увеличения массы тела, рецидивирующие инфекции дыхательных путей и сердечная недостаточность. Повышение венозного давления может привести к гепатомегалии и пресистолической пульсации печени и сопровождается появлением высокой волны “а” на флюбограмме яремной вены. Степень расширения сердца варьирует от умеренной до выраженной. Аускультативно определяется систолический шум изгнания разной интенсивности; II тон сердца громкий, не раздвоен. На ЭКГ зубец *P* может быть высоким, электрическая ось сердца отклонена влево, определяют признаки гипертрофии левого желудочка. Нередко электрическая ось может отклоняться вправо. Увеличение размеров сердца подтверждается при рентгенографии. Как правило, легочный рисунок усилен. Диагноз подтверждается данными селективной левой венгерулографии, позволяющей видеть увеличенный левый и небольших размеров правый желудочек с транспозицией магистральных сосудов и определить относительные размеры легочной артерии и аорты. Прогноз, как правило, неблагоприятный, особенно если присоединяется гипоплазия аорты с усиленным кровотоком в легких. С целью лечения осуществляют паллиативную операцию сужения легочной артерии. Она наиболее эффективна в том случае, если

размеры ствола аорты близки к норме. Иногда можно прибегнуть к различным модификациям операции Фонтана (создание сообщения между правым предсердием и легочной артерией).

11.23 АНОМАЛИЯ ЭБШТЕЙНА

При этом виде порока трехстворчатый клапан атипичного строения смещен вниз — в полость правого желудочка. Передняя створка клапана сохраняет связь с фиброзным кольцом, а остальные прикрепляются к стенкам правого желудочка. Смещенные створки делят полость желудочка на две части, одна из которых служит продолжением полости правого предсердия, а вторая представляет собой полость тонкостенного правого желудочка. Правое предсердие отличается большими размерами; иногда присоединяется недостаточность трехстворчатого клапана. Эффективный выброс крови из правого сердца снижен из-за малых размеров функционирующей части правого желудочка, а в некоторых случаях и из-за препятствия оттоку крови из правого предсердия, создаваемого большой, имеющей форму паруса, передней створкой трехстворчатого клапана. Через овальное отверстие осуществляется сброс крови на уровне предсердий, объем которого определяет степень развивающегося цианоза (от умеренной до выраженной).

Клинические проявления. Выраженность симптомов зависит от степени смещения клапана. Иногда они незначительны, и больной жалуется только на быструю утомляемость. Часто нарушается ритм сердечных сокращений, что обычно проявляется в частых экстрасистолах и пароксизмальной тахикардии преимущественно наджелудочковой. Существующий при открытом овальном отверстии или внутрипредсердном дефекте шунт справа налево обуславливает цианоз и полицитемию. Венозное давление остается в пределах нормы, а при сочетании аномалии с недостаточностью трехстворчатого клапана оно повышается. При пальпации пульсация не ощущается. Аускультативно над большей частью левой половины грудной клетки определяется систолический шум, иногда сопровождающийся дрожанием. Часто можно услышать ритм галопа и диастолический шум по левому краю грудины. Шум поверхностный и может напоминать шум трения перикарда. Можно услышать и серию систолических щелчков изгнания и щелчок открытия трехстворчатого клапана.

Несмотря на то что у некоторых больных симптоматика появляется не ранее, чем они достигнут зрелого возраста, у новорожденных могут наблюдаться цианоз, выраженная кардиомегалия и продолжительный систолический шум. Высокий уровень смертности детей связан с развивающейся сердечной недостаточностью и гипоксемией. Наблюдаемое в некоторых случаях быстрое спонтанное улучшение состояния связано с уменьшением сосудистого сопротивления в легких.

Диагноз. На ЭКГ выявляют блокаду правой ножки предсердно-желудочкового пучка, неизменные или высокие расширенные

зубцы P , и обычной продолжительности или удлиненные интервалы $R - R$. Иногда отмечаются признаки синдрома Вольфа—Паркинсона—Уайта.

Размеры сердца варьируют от нормы до массивной кардиомегалии за счет увеличения размеров правого отдела. Пульсация его снижена, сосудистый рисунок легких остается в пределах нормы или обеднен, аорта гипоплазирована.

При эхокардиографии выявляют наступающее позднее, чем в норме, закрытие створок трехстворчатого клапана и увеличение амплитуды их движений. Может регистрироваться и парадоксальное движение межжелудочковой перегородки, удлинение интервала $E - F$ движения створок клапана и расширение правого предсердия. При двухмерном сканировании лоцируется атриализованная часть правого желудочка (расположенная между фиброзным кольцом и смещенными створками) и аномальный правый предсердно-желудочковый клапан.

При катетеризации сердца и селективной ангиокардиографии подтверждают увеличение размеров правого предсердия и выявляют межпредсердный шунт справа налево, если таковой имеется. Давление в полости правого предсердия может не изменяться, но нередко оно повышено. То же относится и к диастолическому давлению в правом желудочке. Большую диагностическую ценность имеет одновременная запись давления в полостях сердца и внутрисердечной ЭКГ. При этом можно зарегистрировать параметры в следующих сочетаниях: 1) давление и ЭКГ в правом желудочке, 2) кривую давления в атриализованной части правого желудочка и ЭКГ в его полости; 3) кривую давления и ЭКГ в правом предсердии. Катетеризация сердца и ангиография у этих больных обычно сопряжены с высоким риском нарушения ритма.

Прогноз при аномалии Эбштейна крайне variabelен. Часто больные доживают до зрелого возраста.

Лечение. Первостепенная задача заключается в борьбе с гипоксемией и нарушениями ритма. Необходимость оперировать детей возникает редко. У больных с выраженным цианозом определенное клиническое улучшение состояния отмечалось после операции наложения анастомоза между верхней полой веной и правой легочной артерией (по методу Гленна). Однако более предпочтительна операция по протезированию трехстворчатого клапана или же вальвулопластика его с одновременным закрытием дефекта межпредсердной перегородки.

11.24 ОБЩИЙ АРТЕРИАЛЬНЫЙ СТОЛ

При этой аномалии развития от желудочков сердца отходит единственный артериальный ствол, обеспечивающий системное, легочное и коронарное кровообращение. При ней всегда имеется дефект межжелудочковой перегородки, а число полулунных клапанов аорты варьирует от 2 до 6. В большинстве случаев легочные

артерии берут начало от восходящего отдела ствола проксимальнее места отхождения безымянной артерии. Они могут отходить в виде общего ствола и раздельными устьями. В некоторых случаях легочные артерии и артериальный проток отсутствуют, кровотока в легких осуществляется по коллатералям, зачастую по бронхиальным сосудам. Однако обычно сохраняются рудиментированные главная и/или левая и правая легочные артерии, в которые кровь может поступать через артериальный проток из аорты. Некоторые авторы рассматривают эту патологию как вариант атрезии легочной артерии в сочетании с дефектом межжелудочковой перегородки (см. раздел 11.14). В литературе его иногда называют ложным стволом.

Гемодинамика. Кровь из желудочков поступает в легочный ствол под давлением, равным давлению в сосудах большого круга. Если сопротивление сосудов малого круга близко к норме, то кровоток в легких значительно повышен, артериовенозная разница по кислороду мала, а цианоз минимален или вообще отсутствует. Повышение сопротивления в сосудах малого круга сопровождается снижением кровотока в легких и выраженным цианозом. Иногда отмечается недостаточность клапана общего артериального ствола.

Клинические проявления. Они зависят от гемодинамики. У большинства детей кровоток в легких высокий, поэтому в клинической картине преобладают одышка и быстрая утомляемость в сочетании с явлениями сердечной недостаточности, рецидивами инфекции дыхательных путей и задержкой физического развития. Цианоз минимален или отсутствует. Клинические признаки при этом весьма сходны с наблюдаемыми при большом дефекте межжелудочковой перегородки. Поступление части крови из общего артериального ствола в сосуды малого круга может сопровождаться высоким пульсовым давлением. Сердце обычно увеличено в размерах, отмечается выраженная пульсация грудной стенки. По левому краю грудины при аускультации определяют систолический шум изгнания, иногда сочетающийся с дрожанием. Шуму нередко предшествует щелчок изгнания; II тон сердца громкий, как правило, не раздвоенный, однако он может быть расщепленным. На верхушке слышен мезодиастолический скребущий шум. У детей более старшего возраста со сниженным кровотоком в сосудах малого круга прогрессируют цианоз, полицитемия и синдром барабанных палочек. При гипоплазии легочных артерий цианоз появляется в грудном возрасте. У детей в этом случае умеренно выражена кардиомегалия, при аускультации в сердце определяются непрерывные шумы.

Диагноз. Электрокардиографические признаки варьируют. Обычно они свидетельствуют о гипертрофии правого, левого или обоих желудочков. Рентгенограммы грудной клетки также существенно различаются. Сердце расширено за счет обоих желудочков. Нередко артериальный ствол образует большую тень, расположение которой соответствует направлению восходящей аорты и аортальной дуги у здоровых детей. Примерно у половины больных общий артериальный ствол изгибается вправо. Иногда слева от

дуги аорты можно увидеть выбухающую тень, образованную общей или левой легочной артерией. При нормальном сопротивлении легочных сосудов легочный рисунок усилен, по мере повышения их сопротивления он теряет свою выраженность. При эхокардиографии выявляют широкий, отходящий от обоих желудочков, легочный ствол, расположенный спереди, и нормальное митральноаортальное продолжение. Из-за отсутствия клапана легочной артерии дифференциальная диагностика с атрезией клапанов аорты, сочетающейся с дефектом межжелудочковой перегородки, или тяжелой формой тетрады Фалло достаточно затруднена. В таких случаях диагностически ценным признаком служит увеличение размеров левого предсердия вследствие повышения кровотока в легких.

Диагноз подтверждается результатами катетеризации сердца и селективной правой венгерулографии. Из легочного ствола катетер можно провести в легочные артерии. Сброс крови слева направо происходит на уровне желудочков, систолическое давление в обоих желудочках и стволе почти одинаково. Селективная ангиокардиография позволяет увидеть широкий артериальный ствол в месте отхождения легочных артерий. К важным моментам исследования относится введение контрастного вещества в общий аортальный ствол непосредственно выше клапана, поскольку таким образом можно определить степень недостаточности последнего.

Прогноз. Несмотря на то что предсказать его трудно, в большинстве случаев больные погибают в первые 2 года жизни. Развитие легочной гипертензии ограничивает кровоток в легких и способствует удлинению жизни. Больные в этом случае могут достигать зрелого возраста.

Лечение. Общепринятых методов не существует. Радикальная хирургическая коррекция эффективна даже у маленьких детей. Принятые методы оперативных вмешательств состоят в закрытии дефекта межжелудочковой перегородки, отсечении легочных артерий от общего ствола и присоединении их к правому желудочку с помощью клапаносодержащего протеза. Непосредственные результаты операций удовлетворительны, если у больного до операции повышение сопротивления легочных сосудов было незначительным. Отдаленные результаты не известны, однако ясно, что по мере роста ребенка протез необходимо заменять. Операцией выбора служит сужение легочных артерий с радикальной коррекцией порока в течение последующего года жизни, однако уровень развития осложнений и смертности высок. Детям, у которых сопротивление сосудов легких велико или легочные артерии гипоплазированы, хирургическое вмешательство противопоказано.

11.25 ОБЩИЙ ЖЕЛУДОЧЕК

При этой аномалии оба предсердия сообщаются через общий клапан или два отдельных предсердно-желудочковых клапана с общим желудочком, от которого отходят аорта и легочная артерия. Нередко ей сопутствуют другие аномалии, из которых чаще всего

встречаются транспозиция магистральных сосудов, рудиментарная камера (выпускник), от которой отходит аорта, и стеноз легочной артерии.

Клинические проявления. Гемодинамика и клиническая картина крайне вариабельны и определяются сопутствующими внутрисердечными дефектами развития и объемом легочного кровотока. При сочетании общего желудочка со стенозом легочной артерии цианоз появляется в грудном возрасте. По мере развития ребенка он усиливается, пальцы приобретают вид барабанных палочек, развивается полицитемия. Ребенок часто страдает одышкой и быстро утомляется, у него могут быть приступы одышки, сопровождающиеся цианозом. Степень кардиомегалии варьирует от незначительной до умеренной, по левому краю грудины определяются сердечный толчок, часто систолическое дрожание. Систолический шум изгнания, как правило, громкий. Можно услышать щелчок изгнания, не раздвоенный и громкий II тон. Если аномалия не сопровождается обструкцией отдела, сообщающегося с легочной артерией, легочный кровоток усиливается. У больного появляются тахипноэ, диспноэ, он отстаёт в развитии, страдает рецидивами бронхолегочных инфекций, у него присоединяется застойная сердечная недостаточность. Цианоз выражен незначительно или умеренно. Как правило, отмечается выраженная кардиомегалия, при пальпации области сердца определяется приподнимающий толчок слева от грудины. Систолический шум изгнания обычно негромкий, а II тон сердца усилен и расщеплен. Часто можно слышать III тон, за которым может следовать короткий мезодиастолический шум. При развитии гипертрофических изменений стенок легочных сосудов кровотоки в легких могут уменьшиться, что сопровождается усилением цианоза, уменьшением размеров сердца и регрессом признаков сердечной недостаточности.

Диагноз. Электрокардиографические признаки неспецифичны. Зубец *P* не изменяется, заострен или двугорбый. В грудных отведениях можно видеть признаки гипертрофии правого желудочка или обоих, а иногда преобладание электрической активности левого желудочка. Исходный вектор *QRS* ориентирован вперед и влево. Рентгенографическое исследование подтверждает кардиомегалию и позволяет определить степень ее выраженности. При рудиментарной выпускной камере правого желудочка в заднепередней проекции по левому верхнему краю тени сердца можно видеть выбухание. Если аномалия не сопровождается стенозом легочной артерии, то легочный рисунок усилен, главные ветви легочной артерии выбухают. При обструктивной легочной гипертензии размеры периферических легочных артерий увеличиваются. Основным эхографическим признаком порока служит отсутствие эхо-сигнала от межжелудочковой перегородки. Если имеются оба предсердно-желудочковых клапана (развиты приточные отделы обоих желудочков), то митральный клапан расположен сзади, а трехстворчатый — правее. Если есть всего один клапан, он занимает всю полость желудочка. При сопутствующей транспозиции магистраль-

ных сосудов отмечается продолжение между левым предсердно-желудочковым клапаном и легочной артерией.

Катетеризация сердца позволяет выявить шунт слева направо на уровне желудочка. Насыщение артериальной крови кислородом при выраженном стенозе легочной артерии или обструктивной легочной гипертензии снижено, а при уменьшенном легочном кровотоке — близко к норме. В полости желудочка давление высокое. Может определяться градиент давления между полостью желудочка и рудиментарным выпускником или между первым и легочной артерией (при ее стенозе). В том случае, если общий желудочек не сочетается со стенозом легочной артерии, отмечается легочная гипертензия. Информативным диагностическим методом служит селективная вентрикулография, позволяющая выявить общий желудочек, его расположение и анатомическое отношение к легочной артерии и аорте.

Прогноз. Многие дети погибают в грудном возрасте от застойной сердечной недостаточности и вторичных бронхолегочных инфекций, другие достигают подросткового или юношеского взрослого возраста, однако позднее умирают вследствие легочной гипертензии. У больных с умеренным стенозом легочной артерии прогноз несколько благоприятнее.

Лечение. При стенозе легочной артерии улучшение состояния наступает после наложения аортолегочного анастомоза, однако у некоторых больных через несколько месяцев после операции развивается застойная сердечная недостаточность. При высоком легочном кровотоке рекомендуется операция по сужению легочной артерии. При двух входных отверстиях в общем желудочке определенной анатомической коррекции удавалось достичь путем вшивания искусственной межжелудочковой перегородки. Однако результаты операции пока не высоки. В последнее время больных с низкими давлением и сосудистым сопротивлением в малом круге оперируют по методу Фонтана.

11.26 СИНДРОМ ЭЙЗЕНМЕНГЕРА

В этот синдром входят легочная гипертензия и шунт справа налево или в том и другом направлении, осуществляемый через дефект межжелудочковой или межпредсердной перегородки либо через открытый артериальный проток (или через любое другое сообщение между аортой и сосудами малого круга). Основная физиологическая аномалия заключается в увеличении сопротивления сосудов легких. У здорового ребенка через несколько недель после рождения происходит структурная перестройка легочных артериол, в связи с чем они приобретают характерное для взрослого человека строение (с тонкой стенкой и большим просветом). В результате сопротивление легочных сосудов снижается до уровня, наблюдаемого у взрослого. При синдроме Эйзенменгера сопротивление легочных сосудов у детей остается повышенным либо снижается в грудном возрасте и вновь повышается позднее вследствие

увеличенной нагрузки на их стенку. Этот феномен представляет собой результат длительного повышения давления в сосудах малого круга.

Клинические проявления. Симптоматика появляется обычно не ранее чем во 2—3-е десятилетие жизни, редко ранее. Необратимая обструкция сосудов малого круга приводит к увеличению их сопротивления. Поскольку оно выше сопротивления сосудов большого круга, сброс крови через сообщения внутри или вне сердца осуществляется не в обычном направлении (слева направо), а справа налево. У больных появляется цианоз, их беспокоят приступы одышки, быстрая утомляемость и склонность к аритмии. В поздние ста-

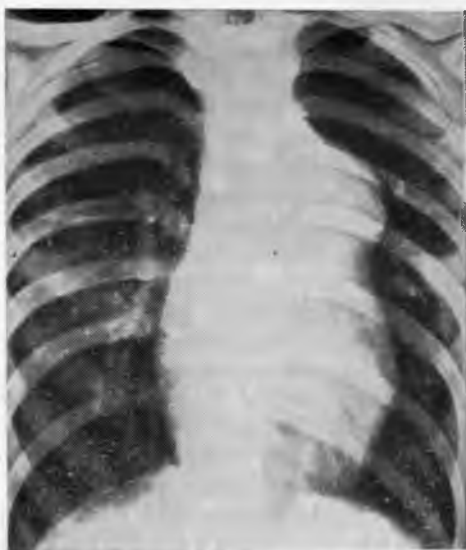

Рис. 11—42. Рентгенограмма грудной клетки больного с синдромом Эйзенменгера, обусловленным открытым артериальным протоком.

Сердце обычных размеров, дуга легочной артерии расширена, легочный рисунок не изменен или несколько усилен.

дии заболевания могут присоединиться застойная сердечная недостаточность, боли в груди, обморочные состояния и кровохарканье. При физикальном обследовании выявляют правожелудочковый толчок и громкий, расщепленный II тон сердца. По левому краю грудины слышен лишь мягкий систолический шум изгнания. В верхней части левого края грудины при пальпации может определяться пульсация легочной артерии. Выраженность цианоза зависит от стадии болезни. При функциональной недостаточности правого предсердно-желудочкового клапана по левому краю грудины можно услышать дующий диастолический шум (Грэма Стилла).

Диагноз. Рентгенологически размеры сердца варьируют от нормы до значительного увеличения. Большие размеры сердца характерны для больных с дефектами межпредсердной перегородки. При дефекте межжелудочковой перегородки и открытом артериальном протоке размеры сердца небольшие (рис. 11—42), однако может встретиться и обратная закономерность. Легочная артерия обычно расширена. Расширение сосудов легких в области ворот сопровождается уменьшением калибра периферических ветвей. Правые предсердие и желудочек выбухают. На ЭКГ часто появляются признаки гипертрофии правого желудочка, иногда сочетающейся с неполной блокадой правой ножки предсердно-желудочкового пуч-

ка. Зубец *P* может быть высоким и заостренным. Иногда вместо преобладания электрической активности одного из желудочков отмечаются признаки гипертрофии обоих желудочков. При эхокардиографическом обследовании определяется утолщение стенки правого желудочка нередко в сочетании с расширением его полости. Значительно увеличивается соотношение периодов предызгнания и изгнания систолы правых предсердия и желудочка. Это обусловлено повышением сопротивления сосудов малого круга кровообращения. При катетеризации сердца, как правило, выявляется сброс крови через дефект в обоих направлениях. Систолическое давление в сосудах большого и малого кругов, как правило, одинаково. При сбросе всей крови в направлении справа налево значительно снижается насыщение артериальной крови кислородом. Катетер, как правило, легко проходит через дефект, особенно при открытом артериальном протоке или дефекте межпредсердной перегородки. Сопротивление сосудов малого круга повышено. По кривым разведения индикаторов удается выявить шунт справа налево или в том и другом направлении. Селективная ангиокардиография позволяет локализовать место шунта. При открытом артериальном протоке контрастное вещество из легочной артерии поступает в нисходящую аорту.

Лечение. Хирургическая коррекция противопоказана. Однако изолированная легочная гипертензия с высоким кровотоком в легком при отсутствии шунта справа налево не может быть отнесена к синдрому Эйзенменгера, и операция становится необходимой по жизненным показаниям. Медикаментозное лечение при синдроме Эйзенменгера полностью симптоматично. У детей более старшего возраста и подростков при выраженной полицитемии могут оказаться эффективными повторные кровопускания с последующим замещением объема крови жидкостями (гемодилюция).

11.27 СИНДРОМ ГИПОПАЗИИ ЛЕВОГО ОТДЕЛА СЕРДЦА

Этот термин используют для обозначения недоразвития левых отделов сердца. Анатомические дефекты при этой аномалии заключаются в недоразвитии левых предсердия и желудочка, стенозе или атрезии устья митрального либо аортального отверстия и гипоплазии восходящей аорты. К сопутствующим дефектам развития относятся эндокардиальный фиброэластоз левого желудочка и дефекты межпредсердной и межжелудочковой перегородок. Полость левого желудочка уменьшена в размере, но стенка его может быть утолщена, если препятствие оттоку крови из него сочетается со стенозом митрального клапана. При сочетании атрезии аорты с атрезией митрального клапана полость левого желудочка отличается минимальными размерами.

Поскольку левый желудочек практически не функционирует, то кровоток в сосудах малого и большого кругов кровообращения обеспечивается за счет работы правого желудочка. Кровь, притекающая к левому предсердию по легочной вене, через дефект меж-

предсердной перегородки или расширенное овальное отверстие поступает из левых отделов сердца в правые, в которых смешивается с венозной кровью сосудов большого круга. При интактной межжелудочковой перегородке из правого желудочка она целиком поступает в легочные артерии, а системная циркуляция обеспечивается за счет открытого артериального протока. При дефекте межжелудочковой перегородки и открытом, однако узком, устье аорты кровь из правого желудочка поступает как в легочную артерию, так и в небольших размеров левый желудочек и далее в восходящую аорту. Основные нарушения гемодинамики связаны с неадекватным кровообращением в системе большого круга, гипертензией в системе легочных вен.

Клинические проявления. Признаки сердечной недостаточности появляются на 1-й неделе жизни и заключаются в одышке и гепатомегалии. Пульс на периферических сосудах ослаблен или не определяется. Несмотря на то что в течение первых 48 ч жизни цианоз может быть незаметен, кожа ребенка вскоре приобретает серовато-голубой цвет. При узком отверстии аортального клапана может отмечаться дифференцированный цианоз. У больного в этом случае вследствие поступления оксигенированной крови из левого желудочка в восходящую аорту и безымянную артерию окраска кожи правой руки и правых отделов головы и шеи не изменяется, что резко контрастирует с цианотической окраской кожи остальной части туловища. Сердце обычно расширено, у грудины пальпируется и приподнимающий правожелудочковый толчок. Шумы, если они есть, короткие и их можно услышать в середине систолы.

Диагн.з. Рентгенографически в первые дни жизни размеры сердца значительно варьируют, однако быстро развивается умеренная или выраженная кардиомегалия, что сопровождается усилением легочного рисунка. На исходной ЭКГ могут присутствовать лишь признаки преобладания электрической активности правого желудочка, что представляет собой норму для ребенка грудного возраста. Позднее зубец *P* становится высоким, и, как правило, появляются признаки гипертрофии правого желудочка.

Важную роль в диагностике играет эхокардиография (рис. 11—43). С ее помощью выявляют отсутствие или значительное искажение эхосигнала от митрального клапана, отсутствие или гипоплазию дуги аорты, малые размеры заднего желудочка, большой передний желудочек и легко лоцируемый трехстворчатый клапан. Контрастная эхокардиография (см. рис. 11—23) с положением датчика в надгрудинной выемке позволяет увидеть узкую, косо расположенную, дугу аорты и левое предсердие. Эти признаки столь характерны, что диагностировать атрезию аорты можно, не прибегая к катетеризации сердца. Гипоплазия восходящей аорты четко определяется с помощью аортографии, позволяющей выявить и анатомию коронарных артерий.

Прогноз. В большинстве случаев дети умирают в течение первых месяцев жизни, обычно на 1-й неделе.

Лечение симптоматическое. Предпринимались попытки сенто-

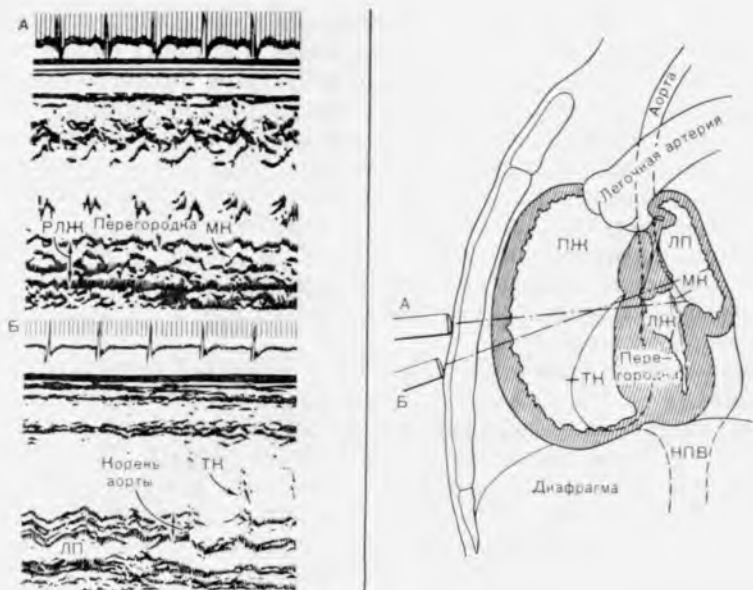


Рис. 11—43. Эхокардиограмма новорожденного с атрезией клапанов аорты. Справа представлено схематическое изображение сердца. Левый желудочек и аорта гипоплазированы. По эхокардиограмме, зарегистрированной при положении датчика в точке А, можно определить минутные размеры левого желудочка (РЛЖ), в полости которого расположен небольшого размера митральный клапан (МК). ТК — трехстворчатый клапан; ЛП — левое предсердие; ПЖ — правый желудочек; ЛЖ — левый желудочек; НПВ — нижняя полая вена.

стомии с целью разгрузки левого предсердия, наложения аортолегочного анастомоза для обеспечения кровью сосудов большого круга, а также перевязки обеих ветвей легочной артерии в целях предотвращения развития необратимых изменений сосудов малого круга. Операции эти велики по объему и проводятся у детей, находящихся в критическом состоянии. Уровень смертности сразу после операции высок, а отдаленные результаты ее неизвестны.

11.28 АНОМАЛИИ ПОЛОЖЕНИЯ СЕРДЦА

Критерии подхода к классификации и диагностике аномалий положения сердца были предложены van Praagh и соавт. С целью определения локализации предсердий прибегают к рентгенографическому изучению расположения органов желудочно-кишечного тракта и бифуркации трахеи, что позволяет установить ход правого и левого бронхов. Расположение предсердий обычно связано с расположением внутренних органов. Если последнее не изменено, то и предсердия отличаются нормальной локализацией. *Situs viscerum inversus* сопровождается обратным расположением предсердий: левое находится справа, а правое — слева. Если не удастся определить расположение органов брюшной полости, например,

при центральном расположении печени и отсутствии селезенки или рудиментарном ее развитии, локализация предсердий также затрудняется. Желудочки и магистральные сосуды занимают положение в зависимости от направления и развития эмбриональной петли сердца. При исходной ориентации ее вправо (d-петля) зачаток будущего правого желудочка отходит вправо, а будущий левый желудочек остается слева. При ориентации петли влево (l-петля) зачаток левого желудочка располагается справа, а правого — слева. Каждый вариант расположения петли может сочетаться как с нормальным расположением магистральных сосудов, так и с их транспозицией. Ангиографическое исследование положения аорты и легочной артерии позволяет определить тип сердечной петли и вариант локализации желудочков одного по отношению к другому. Клинические проявления аномалии расположения сердца зависят от сопутствующих пороков сердца.

Декстрокардия в сочетании с *situs viscerum inversus* или без него. Декстрокардия, не сопровождаемая *situs viscerum inversus*, практически всегда сочетается с тяжелыми аномалиями развития сердца, в том числе с разными вариантами общего желудочка, транспозицией магистральных сосудов, стенозом легочной артерии, дефектами межжелудочковой и межпредсердной перегородок, общим атриовентрикулярным каналом, аномальным дренажем легочных вен, атрезией трехстворчатого клапана, а также гипоплазией или атрезией легочной артерии. При гетеротаксии органов брюшной полости, аномалии сердечно-сосудистой системы сопровождаются поли- или асплениями. Данные обследований детей более старшего возраста, а также взрослых свидетельствуют о том, что при декстрокардии, сопровождаемой *situs viscerum inversus*, с нормальным отхождением магистральных сосудов (так называемая зеркальная декстрокардия) функция сердца, как правило, не страдает.

Аномалии строения легкого, диафрагмы и грудной клетки могут привести к смещению сердца вправо, что можно ошибочно принять за декстрокардию. Гипоплазия легкого может сопровождаться аномальным возвратом от него венозной крови. Электрокардиография помогает в диагностике, однако интерпретация ее зачастую представляет собой большие трудности. Инверсия зубца *P* в I отведении свидетельствует об обратном расположении предсердий, глубокий зубец *Q*, обусловленный гипертрофией правого желудочка, может затруднить решение вопроса о преобладании активности одного из желудочков. Глубокий зубец *Q* или *QS* в отведениях *V₁*, *V₂* и *aV₁* характерны для больных с декстрокардией и нормальным расположением магистральных сосудов.

Левокардия в сочетании с гетеротаксией внутренних органов разной степени (частичное или полное *situs viscerum inversus*). Эта аномалия, как правило, сочетается с другими тяжелыми пороками сердца, преимущественно цианотического типа. К последним относятся разные комбинации аномалии венозного возврата (билатеральное расположение верхней полой вены, отсутствие нижней,

дренаж вен нижней половины туловища в систему непарной вены), возврата по легочным венам, транспозиция магистральных сосудов, стеноз легочной артерии, дефект межпредсердной или межжелудочковой перегородки, общие атриовентрикулярный канал и желудочек, открытый артериальный проток. При этих аномалиях у больных часто отсутствует селезенка или она рудиментарна, что можно диагностировать по тельцам Хауэлла — Жолли (обломки ядер), Гейнца (преципитаты гемоглобина) в эритроцитах.

Терапевтическая тактика при аномалиях положения сердца определяется основным пороком. У грудных детей с сопутствующими аномалиями в виде стеноза легочной артерии и дефекта межжелудочковой перегородки и обусловленным ими цианозом значительное улучшение состояния наступает после наложения анастомоза между сосудами большого и малого кругов кровообращения. С успехом выполнялись операции по коррекции таких сопутствующих пороков, как дефект межжелудочковой перегородки и тетрада Фалло.

11.29 ЛЕГОЧНАЯ АРТЕРИОВЕНОЗНАЯ ФИСТУЛА

Сообщения сосудов в легких через фистулы могут быть большими и ограниченными по протяжению или множественными, диссеминированными и небольшими. Они могут быть проявлениями синдрома Рандю — Вебера — Ослера (наследуемые геморрагические телеангиэктазии) с локализацией ангиом в слизистых оболочках полости носа и щек, желудочно-кишечном тракте или печени. К редким вариантам относится прямое сообщение легочной артерии с левым предсердием.

По фистуле венозная кровь проходит из системы легочной артерии в систему легочной вены, не подвергаясь оксигенации, а затем поступает в левые отделы сердца, что приводит к недонасыщению артериальной крови кислородом. Сброс крови в зоне фистулы происходит под малым давлением и при низком сопротивлении сосудов, поэтому в системе легочной артерии давление остается в пределах нормы. Кардиомегалия не отмечается, сердечная недостаточность развивается редко.

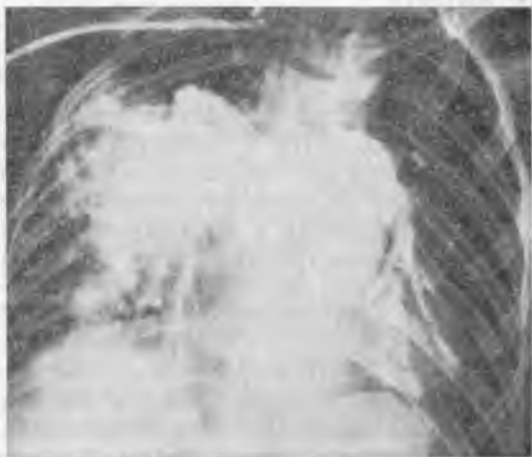
Клиническая картина зависит от объема шунта. При больших фистулах появляются одышка, цианоз, синдром барабанных палочек и развивается полицитемия. Кровохарканье бывает редко, однако оно может быть значительным. Примерно в 50% случаев у больных или их родственников выявляются признаки синдрома Рандю — Вебера — Ослера, включающие в себя рецидивирующие носовые и желудочно-кишечные кровотечения. Преходящие головокружение, диплопия, афазия, расстройство двигательных функций или судороги могут быть следствием мозговых тромбозов, абсцессов или парадоксальных эмболий. Над областью фистулы можно услышать мягкие систолические или постоянные шумы.

Рис. 11—44. Рентгенограмма грудной клетки больного с артериовенозной легочной фистулой. В правом легком заметно усиление легочного рисунка.

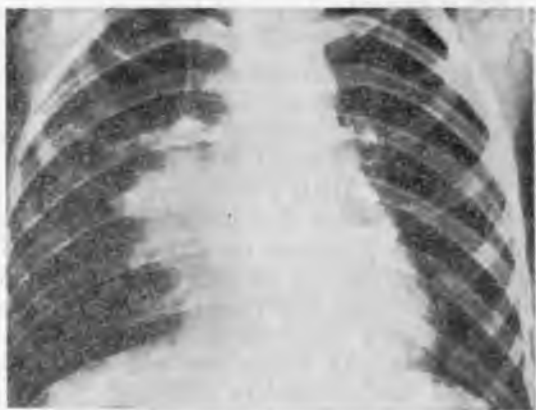

Рис. 11—45. Ангиограмма того же больного (см. рис. 11—44).

Контрастное вещество позволяет увидеть размеры фистулы правого легкого.



На ЭКГ изменения отсутствуют. На рентгенограмме грудной клетки можно увидеть затемнение в области большой фистулы (рис. 11—44). Множественные мелкие фистулы можно обнаружить при флюороскопии (по аномальной пульсации сосудов в этой области) или томографии. Селективная легочная артериография позволяет выявить локализацию, размеры и число фистул (рис. 11—45).

Фистулы, единичные или расположенные на ограниченном участке, иссекают путем лобэктомии или клиновидной резекции легкого, что сопровождается исчезновением симптоматики заболевания. После удаления больших участков легкого с диссеминированными фистулами в послеоперационный период могут начаться рост фистул небольшого размера и рецидивировать клиническая симптоматика. Прямое сообщение между легочной артерией и левым предсердием устраняется путем рассечения и наложения шва.

11.30 ЭКТОПИЯ СЕРДЦА

Эта редкая патология состоит в аномальном расположении сердца. При наиболее часто наблюдаемой торакальной форме грудины бывает расщеплена, а сердце находится на внешней поверхности грудной клетки. В других случаях оно смещается через отверстие диафрагмы в брюшную полость или располагается в области шеи. Эктопия сердца часто сочетается с патологией его строения. Дети в большинстве случаев умирают в течение первых дней жизни. Причинами смерти обычно служат инфекции, сердечная недостаточность или гипоксемия. Цель операции при этой аномалии состоит в создании защитного кожного покрова для сердца и предупреждении снижения венозного возврата или уменьшения фракции желудочкового выброса. Необходимо также произвести паллиативную коррекцию сопутствующих аномалий. Очень редко дети с абдоминальной формой эктопии сердца доживают до зрелого возраста.

11.31 ДИВЕРТИКУЛ ЛЕВОГО ЖЕЛУДОЧКА

При этой редко встречающейся аномалии дивертикул левого желудочка выдается в эпигастральную область. Она может быть изолированной или сопровождается сложными аномалиями развития сердечно-сосудистой системы. В эпигастральной области визуально определяется и пальпируется пульсирующее образование. В нижней части грудины и над образованием можно слышать систолический или систолодиастолический шум, возникающий при токе крови в дивертикул и из него. На ЭКГ отмечаются признаки полной или неполной блокады левой ножки предсердно-желудочкового пучка. Рентгенографическое обследование грудной клетки в одних случаях позволяет увидеть дивертикул, а в других остается неинформативным. Сопутствующие аномалии включают в себя дефекты строения грудины, брюшной стенки, диафрагмы и перикарда. При прогрессирующей сердечной недостаточности или гипоксемии может возникнуть вопрос о хирургическом устранении дивертикула и сопутствующих аномалий.

**Врожденные пороки сердца, сопровождающиеся
незначительным цианозом или без него
(шунт преимущественно слева направо или отсутствие его)**

11.32 ДЕФЕКТЫ МЕЖЖЕЛУДОЧКОВОЙ ПЕРЕГОРОДКИ

Из всех врожденных пороков сердца дефект межжелудочковой перегородки встречается в 25% случаев. Чаще всего бывает нарушено строение мембранозной части перегородки — в задненижнем ее отделе кпереди от септальной створки правого предсердно-желудочкового клапана. Дефекты перегородки, расположенные между наджелудочковым гребешком и сосочковой мышцей артериаль-

ного конуса, могут сочетаться со стенозом легочной артерии и другими признаками тетрады Фалло. Реже встречаются дефекты, расположенные выше наджелудочкового гребешка. При дефектах непосредственно ниже клапана легочной артерии нарушается опора для аортальных синусов, что приводит к развитию недостаточности аортального клапана. Дефекты в нижней части межжелудочковой перегородки или в области верхушки относятся к дефектам мышечной части межжелудочковой перегородки и могут быть единичными или множественными.

Патофизиология. При небольшом дефекте размеры полостей сердца и объем сосудистого русла легких не изменяются, при больших дефектах отмечается значительный сброс крови слева направо, что приводит к перегрузке объема левого желудочка, гипертензии в полости правого желудочка и системе легочной артерии. Выраженный шунт слева направо обуславливает увеличение левых предсердия и желудочка. Ствол легочной артерии расширен. У новорожденных с большими дефектами межжелудочковой перегородки сопротивление легочных сосудов может быть высоким, что ограничивает сброс крови слева направо. Однако через несколько недель наступает физиологическая инволюция мышечного слоя мелких легочных артерий и артериол. В результате объем шунта увеличивается, появляется клиническая симптоматика. У некоторых детей с большим дефектом межжелудочковой перегородки утолщение мышечного слоя артерий не исчезает, что со временем приводит к патологическим изменениям в интиме артериол. Развивается шунт справа налево, и заболевание расценивают как синдром Эйзенменгера. Однако у большинства больных с большим дефектом межжелудочковой перегородки отмечается массивный сброс крови слева направо. Прогрессирующее увеличение легочного сопротивления для них нехарактерно, особенно в настоящее время, когда раннее проведение хирургической коррекции больших дефектов позволило существенно снизить частоту прогрессирующих сосудистых осложнений.

Гемодинамика. Выраженность шунта слева направо определяется размером дефекта и соотношением сопротивления сосудов большого и малого кругов. В большинстве случаев, даже у детей в возрасте 2—3 мес, когда шунт максимален, сопротивление легочных сосудов повышено незначительно. Легочная гипертензия обусловлена в основном резким повышением объема кровотока через правые отделы сердца и легочную артерию. При небольших размерах дефекта шум невелик, давление в правом желудочке не изменено. Итак, легочная гипертензия, сопровождающая дефекты межжелудочковой перегородки, может быть обязана изменениям как кровотока, так и сопротивления сосудов малого круга или тому и другому фактору. Считают, что ребенок раннего возраста с большим шунтом справа налево отличается гиперкинетическим типом легочной гипертензии, в то время как при синдроме Эйзенменгера у ребенка более старшего возраста или юноши развитие легочной гипертензии обусловлено обструкцией сосудов легких. В этом слу-

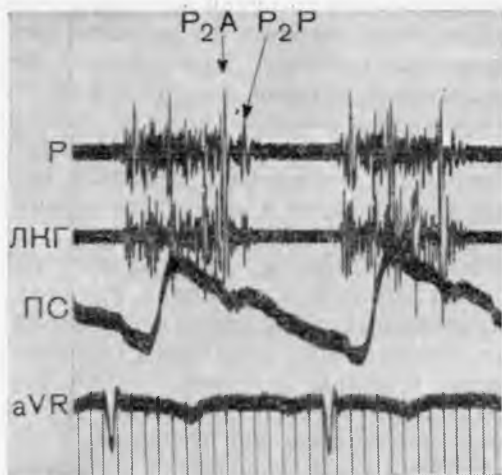


Рис. 11—46. Фонокардиограмма (P — область легочной артерии; ЛНГ — левый край грудины) при умеренном дефекте межжелудочковой перегородки, не сопровождающемся повышением давления в легочной артерии (выслушивается длительный пансистолический шум).

aVR — отведение электрокардиограммы; ПС — пульсация на сонных артериях; P₂A — аортальный компонент II тона сердца; P₂P — легочный компонент II тона.

с небольшими дефектами, сопровождаемыми умеренным объемом шунта слева направо и давлением в легочной артерии в пределах нормы. Несмотря на то что симптоматика не выражена, порок, как правило, диагностируют во время обычного физикального обследования. Для него характерен громкий грубый или дующий пансистолический шум по левому краю грудины с участком максимальной слышимости в нижней части левого ее края; нередко шум сопровождается дрожанием. В ряде случаев он заканчивается, не сливаясь с II тоном, что объясняется в основном закрытием дефекта в позднюю систолу (рис. 11.46). У поворожденных объем шунта слева направо ограничен, и в течение первых дней жизни шум можно не услышать. У недоношенных детей он может быть услышан раньше, что объясняется ускоренным снижением сопротивления легочных сосудов. Рентгенографическое обследование, как правило, не выявляет существенной патологии, однако может отмечаться минимальная степень кардиомегалии и незначительное, граничащее с нормой, усиление сосудистого рисунка легких. Как правило, ЭКГ не изменена, однако на ней могут быть признаки гипертрофии левого желудочка или левого и правого.

Больные с большими дефектами и избыточным кровотоком в легких и легочной гипертензией с самого раннего детства страдают одышкой, затруднением при кормлении, задержкой роста,

чае выброс крови из правого желудочка в значительной степени обеспечивается за счет поступления ее из левого желудочка, увеличиваются артериальный кровоток в легких и объем крови, поступающей из легких в левые отделы сердца. Все это приводит к диастолической перегрузке левого желудочка и его расширению. Давление наполнения в левом желудочке варьирует в зависимости от его мощности.

Клинические проявления. В зависимости от размера дефекта, объема кровотока в легких и давления в отделах сердца клиническая картина может быть разной. Чаще всего встречаются больные

обильным потоотделением, рецидивирующими легочными инфекциями и приступами сердечной недостаточности. Цианоз отсутствует, однако во время инфекционных заболеваний или при плаче кожные покровы темнеют. Вне эпизодов сердечной недостаточности артериальный и венозный пульс остаются в пределах нормы.

К обычным находкам относятся выбухание области сердца и грудины, а также кардиомегалия, выраженные парастернальная пульсация и верхушечный толчок и систолическое дрожание. Систолические шумы могут быть такими же, как при дефектах меньшего размера, однако шум закрытия легочных клапанов более громкий, а раздвоение II тона незначительно. Диастолический шум на верхушке свидетельствует о значительном шунте слева направо. Рентгенографически при этом отмечается выраженная кардиомегалия со значительным выбуханием обоих желудочков, левого предсердия и легочной артерии. На ЭКГ появляются признаки гипертрофии обоих желудочков. Зубец *P* раздвоен или заострен. На эхокардиограмме выявляются признаки объемной перегрузки левых предсердия и желудочка. Степень увеличения их размеров отражает объем шунта слева направо. Небольшого или среднего размера дефекты в большинстве своем не лоцируются, однако в участке больших шунтов может наблюдаться разрыв эхо-сигналов, отраженных от перегородки.

Диагноз. Изменения кровообращения при дефекте межжелудочковой перегородки могут быть выявлены при катетеризации сердца. Следует отметить, что необходимости в проведении ее не возникает при изолированном дефекте небольшого размера. Поскольку часть оксигенированной крови проходит через дефект, кровь в правом желудочке более насыщена кислородом, чем в правом предсердии. Иногда эта разница выявляется только при исследовании крови, полученной из легочной артерии. При малых объемах сбросов существенные различия в уровне кислорода в крови правого и левого желудочков могут отсутствовать. Однако шунт может быть выявлен с помощью некоторых индикаторов. В качестве последних используют водород или индоцианиновый зеленый (см. рис. 11.26). При небольших дефектах давление в правых отделах сердца и сопротивление сосудов малого круга нормальны, находятся в пределах нормы. У больных с большим дефектом межжелудочковой перегородки и почти одинаковым давлением в сосудах большого и малого кругов кровообращения объем системного и легочного кровотока определяется в основном сосудистым сопротивлением в них. Расположение и число дефектов выявляют с помощью левой вентрикулографии. При этом можно наблюдать прохождение контрастного вещества через дефект (дефекты) в правый желудочек и легочную артерию (рис. 11.47).

Прогноз и осложнения. Дефекты межжелудочковой перегородки характеризуются следующим.

1. В большинстве случаев (около 50%) дефекты малых размеров закрываются спонтанно, преимущественно в течение первого

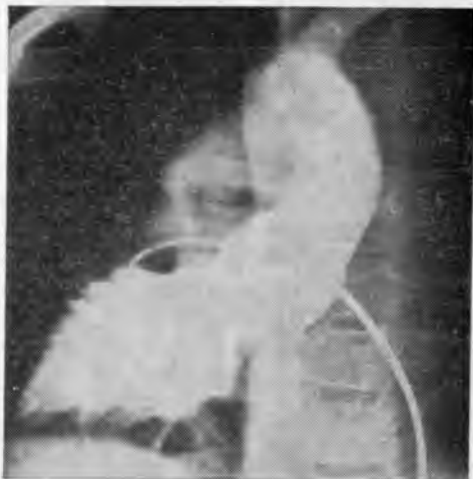

Рис. 11—47. Левожелудочковая ангиограмма ребенка с дефектом межжелудочковой перегородки.

Контрастное вещество затекает через высокий дефект мембранозной части перегородки и рано заполняет легочную артерию.

года жизни. Спонтанное закрытие дефектов среднего или большого размера происходит значительно реже.

2. У большого числа детей аномалия развития протекает бессимптомно, не сопровождается признаками увеличения размеров сердца и изменением давления в легочной артерии или сопротивления сосудов малого круга.

3. В 1% случаев или несколько реже она осложняется развитием затяжного септического эндокардита.

4. Часто у детей раннего возраста с большим дефектом рецидивируют инфекции дыхательных путей и приступы застойной сердечной недостаточности.

5. Вследствие усиления кровотока в сосудах малого круга развивается легочная гипертензия. У определенного числа больных с течением времени сопротивление сосудов малого круга повышается, если не была произведена хирургическая коррекция дефекта.

6. Развитие в небольшом числе случаев стеноза легочной артерии служит приспособительным механизмом, направленным на ограничение кровотока в сосудах малого круга. К клинической картине, характерной для дефекта межжелудочковой перегородки с большим шунтом слева направо, присоединяются признаки, свойственные для дефекта, сопровождающегося стенозом легочной артерии.

Лечение. Родителям ребенка, у которого дефект небольшого размера, необходимо объяснить, что заболевание протекает обычно благоприятно, и он должен вести соответствующий его возрасту образ жизни. Хирургическая коррекция в таких случаях не рекомендуется. С целью профилактики затяжного септического эндокардита следует тщательно следить за состоянием полости рта ребенка и своевременно санировать ее; если появляется необходимость в тонзиллэктомии, аденотомии, других вмешательствах в области ротоглотки, а также в инструментальном обследовании мочевого тракта или нижних отделов кишечника, необходимо провести профилактическое лечение антибиотиками.

Терапевтическая тактика у детей с большими дефектами направлена в основном на борьбу с застойной сердечной недостаточ-

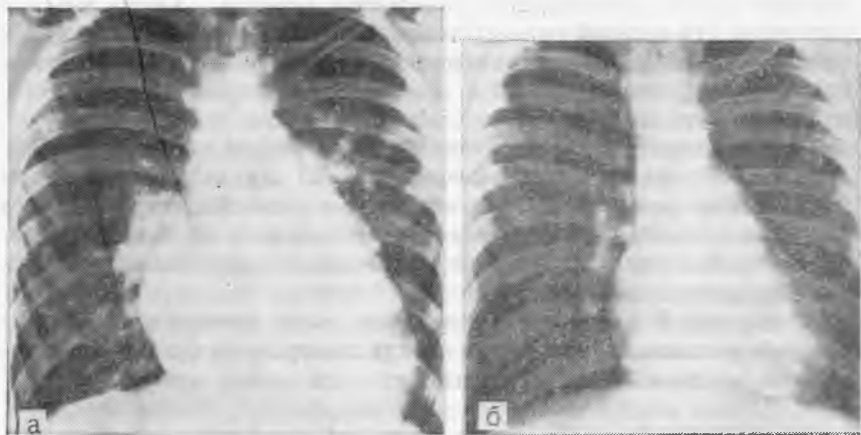


Рис. 11—48. Рентгенограмма грудной клетки ребенка с дефектом межжелудочковой перегородки (до операции), сопровождающимся большим шунтом слева направо и легочной гипертензией.

Определяется выраженная кардиомегалия, выбухание ствола легочной артерии, переполнение кровью легочных сосудов (а).

Рентгенограмма того же больного, снятая через 3 года после хирургического закрытия дефекта (б). Отмечается значительное уменьшение размеров сердца и нормализация легочного рисунка.

ностью. У них могут присоединиться признаки хронических легочных заболеваний, нередко отмечается задержка развития. При успешном, рано начатом лечении, можно достигнуть уменьшения объема шунта и спонтанного улучшения состояния, особенно в течение 1-го года жизни ребенка. Поскольку уровень хирургической смертности в последние годы значительно снизился, продолжать консервативное лечение нецелесообразно, если симптоматика не исчезает после адекватно проведенного курса. При хирургической коррекции в течение первых 2 лет жизни дальнейшее прогрессирование сосудистых изменений в легких маловероятно.

Операции противопоказаны детям со значительным объемом шунта справа налево в сочетании с обычным шунтом слева направо. Ранняя хирургическая коррекция целесообразна при умеренном или значительном повышении давления в легочной артерии и большом шунте слева направо, если консервативное лечение, проведенное в максимальном объеме, не сопровождается эффектом. В связи с определенными успехами, достигнутыми в области хирургического лечения грудных детей, возраст и масса тела его не должны служить ограничением при определении показаний к операции. Двухэтапная операция при изолированном субаортальном дефекте мембранной части межжелудочковой перегородки, заключающаяся в перевязке легочной артерии в раннем детском возрасте, вслед за которой через год снимают лигатуру с легочной артерии и ушивают дефект, в настоящее время производится крайне редко. Осложнения и уровень смертности после нее превышают

таковые после одноэтапного закрытия дефекта. Хирургическое ушивание его у детей раннего возраста производят обычно в условиях глубокой гипертермии (при температуре тела 18°C) с включением кровообращения и при низкой скорости перфузии с кардиopleгией или без него.

После закрытия шунта слева направо работа сердца нормализуется, уменьшаются его размеры (рис. 11.48), исчезают шумы и дрожание и появляется тенденция к нормализации давления в легочной артерии. В ряде случаев после успешно проведенной операции слабый систолический шум изгнания остается слышимым в течение многих месяцев.

Отдаленный прогноз благоприятен, лишь иногда наблюдается позднее развитие осложнений в виде поперечной блокады сердца или желудочковых тахикардий.

Дефект межжелудочковой перегородки в сочетании с недостаточностью клапанов аорты

При этом синдроме дефект перегородки осложняется пролапсом аортального клапана и аортальной недостаточностью. Чаще дефект небольшого и среднего размера локализуется спереди или под легочной артерией, иногда — под гребешком. Из створок аортального клапана пролабирует чаще правая, иногда задняя. К физикальным признакам дефекта перегородки присоединяются явления, характерные для аортальной недостаточности (диастолический шум и широкое пульсовое давление). Следует проводить дифференциальную диагностику с незаращением артериального протока или другими аномалиями, сопровождаемыми аортальной недостаточностью.

Клинические признаки весьма разнообразны: у детей с обычным объемом регургитации аортальных клапанов и небольшим шунтом слева направо симптоматика отсутствует; по достижении юношеского возраста у них развиваются полная картина аортальной недостаточности, застойная сердечная недостаточность, приступы стенокардии и выраженная кардиомегалия. В этом случае требуется неотложная операция по ушиванию дефекта и уменьшению аортальной недостаточности. В ряде случаев лечение при последней возможно лишь путем замены аортального клапана протезом.

При бессимптомном течении заболевания необходимо тщательное наблюдение за больным. Возможность прогрессирования аортальной недостаточности после закрытия дефекта межжелудочковой перегородки обычно минимальна. Разработаны реконструктивные операции на аортальных клапанах у больных с умеренно выраженной аортальной недостаточностью, поэтому проведение их целесообразно, поскольку в более поздние сроки может развиваться выраженная аортальная и левожелудочковая недостаточность.

Дефект межжелудочковой перегородки в сочетании с шунтом из левого желудочка в правое предсердие

Иногда дефект межжелудочковой перегородки сочетается с аномалией строения перегородочной створки правого предсердно-желудочкового клапана. Во время систолы левого желудочка часть оксигенированной крови поступает через дефект в правое предсердие. Физикальные признаки при этом сходны с наблюдаемыми при дефекте межжелудочковой перегородки и дефекте типа *ostium primum*. Вследствие высокого давления в правом предсердии появляется выраженная систолическая пульсация шейных вен. При катетеризации сердца выявляют шунт слева направо на уровне предсердий, что может привести к ошибочному диагнозу дефекта межпредсердной перегородки. Диагноз уточняется с помощью левой вентрикулографии. При этом немедленно после поступления контрастного вещества в левый желудочек контурируется правое предсердие. Лечение заключается в хирургическом закрытии дефекта.

Отхождение магистральных сосудов от правого желудочка [удвоение выходного тракта правого желудочка]

При этой аномалии как аорта, так и легочная артерия отходят от правого желудочка. Единственный выход из левого желудочка представлен дефектом межжелудочковой перегородки. Клинические проявления при этом близки к таковым при изолированном дефекте перегородки с большим шунтом слева направо и выраженной легочной гипертензией. На ЭКГ обычно отмечаются отклонение оси сердца влево и признаки гипертрофии обоих желудочков. Определенную диагностическую роль играет эхокардиография, позволяющая установить отсутствие митральнополулунного продолжения. Ценным методом обследования служит левая вентрикулография, при которой определяют местонахождение дефекта перегородки и его расположение по отношению к наджелудочковому гребешку. На левой вентрикулограмме видны выход из левого желудочка, отсутствие митральноаортального продолжения и высокое расположение аортального клапана, находящегося в одной плоскости с клапаном легочной артерии. Дифференциальную диагностику проводят с изолированным дефектом межжелудочковой перегородки. Хирургическая коррекция заключается в создании туннеля, соединяющего левый желудочек с аортой. Операция обеспечивает поступление крови из левого желудочка через дефект в перегородки, в аорту и предотвращает обструкцию выходного тракта левого желудочка. Ребенку раннего возраста может потребоваться паллиативная операция по сужению легочного ствола. В дальнейшем (в дошкольном возрасте) производят радикальную операцию. Следует отметить, что аномалия нередко сочетается с врожденным стенозом легочной артерии.

При удвоении выходного отдела правого желудочка в сочета-

нии с транспозицией магистральных сосудов дефект локализуется над гребешком и над легочной артерией (аномалия Тауссиг — Бинга) или связан с легочным и аортальным клапанами (двойное сообщение). Для последнего варианта характерно раннее появление цианоза, задержка физического развития, легочная гипертензия и сердечная недостаточность. При этом обычно наблюдается кардиомегалия, по левому краю грудины можно слышать систолический шум изгнания, которому иногда предшествует диастолический щелчок и громкий шум закрытия клапана легочной артерии. Этот вариант порока нередко сочетается с аномалиями строения левых отделов сердца, вызывающими обструкцию. К ним относятся коарктация аорты, сужение участка ее дуги и небольшого размера дефект межжелудочковой перегородки, затрудняющий отток из левого желудочка. На ЭКГ выявляют отклонение электрической оси сердца вправо и признаки гипертрофии правого, левого или обоих желудочков. На рентгенограмме можно видеть кардиомегалию, увеличение правого предсердия, вздутие дуги легочной артерии и усиление легочного рисунка. Наиболее информативным методом, позволяющим выявить анатомические характеристики порока и сопутствующие аномалии, служат селективные правая и левая вентрикулография. Раннее вовлечение в патологический процесс сосудов легких снижает эффективность лечения. Его начинают обычно с паллиативного сужения легочного ствола в раннем детском возрасте, что позволяет в более поздние сроки произвести радикальную операцию. Удовлетворительные результаты получают при операции по методу Растелли или закрытии дефекта перегородки в сочетании с операцией по методу Мастарда, в результате чего обеспечивается поступление крови из левого желудочка в легочную артерию.

Корригированная транспозиция магистральных сосудов

Анатомическая сущность порока заключается в инверсии желудочков и транспозиции магистральных сосудов. Венозная кровь из сосудов большого круга возвращается в нормальное правое предсердие, из которого через двустворчатый клапан поступает в расположенный справа желудочек, обладающий морфологическими признаками левого желудочка. Из него венозная кровь выбрасывается в легочную артерию. Оксигенированная кровь из легких по легочной вене возвращается к левому предсердию, имеющему обычное строение, затем через трехстворчатый клапан поступает в расположенный слева по морфологическим свойствам правый желудочек и выталкивается в аорту. Легочная артерия и восходящая аорты идут параллельно, причем последняя расположена медиально. При изолированной корригированной транспозиции магистральных сосудов расстройства гемодинамики отсутствуют. Однако в большинстве случаев она сочетается с другими врожденными пороками. Из них чаще всего встречаются дефект межжелудочковой перегородки, аномалии левого предсердно-желудочкового клапана

в сочетании с недостаточностью его или без таковой, стеноз клапанов легочной артерии и нарушение предсердно-желудочковой проводимости вплоть до полной поперечной блокады сердца.

Клиническая картина определяется сопутствующими аномалиями. На рентгенограмме в передней и задней проекциях можно заподозрить аномальное расположение магистральных сосудов. Левая верхняя граница тени сердца целиком образована восходящей аортой. Наряду с признаками нарушения предсердно-желудочковой проводимости на ЭКГ нередко появляются измененные зубцы *P*, зубец *Q* отсутствует в отведении V_6 , но определяется в III стандартном, aVR , aVF и V_1 отведениях, зубцы *T* положительны во всех грудных отведениях.

Целью хирургического лечения служит коррекция сопутствующих аномалий, чаще всего дефекта межжелудочковой перегородки. Осложняет его расположение предсердно-желудочкового пучка, который легко перерезать, в связи с чем может наступить полная поперечная блокада. К эффективным методам, предупреждающим развитие этого осложнения у больных с исходным синусовым ритмом, относится картирование проводящей системы сердца во время операции.

Дефект межжелудочковой перегородки в сочетании с другими аномалиями

Планируя операцию по коррекции дефекта перегородки, хирург должен знать, есть ли у больного другие аномалии сердца и если есть, то выбрать соответствующую тактику лечения.

Незаращение артериального протока. При коррекции дефектов межжелудочковой перегородки в условиях искусственного кровообращения оксигенированная кровь из аппарата сердце — легкие возвращается в восходящую аорту. При открытом артериальном протоке она сбрасывается в легочную артерию и заполняет хирургическое поле, что приводит к развитию послеоперационных осложнений со стороны легких. При больших дефектах межжелудочковой перегородки в клинической картине преобладают признаки этой аномалии, поэтому шумы, свидетельствующие об открытом протоке, почти невозможно услышать.

Диагностическую роль при этой патологии играет прохождение сердечного катетера или контрастного вещества из легочной артерии в нисходящую аорту (или обратно) через открытый проток при проведении соответственно катетеризации или ангиографии аорты. Закрытие дефекта межжелудочковой перегородки и артериального протока производят одновременно.

Множественные дефекты межжелудочковой перегородки. Иногда в межжелудочковой перегородке имеются множественные дефекты. Обычно в этом случае у ребенка в раннем возрасте появляются признаки большого шунта слева направо и выражена легочная гипертензия. Клинически диагностировать множественные дефекты невозможно. Левая вентрикулограмма, выполненная в ле-

вой передней косой проекции, позволяет увидеть межжелудочковую перегородку и установить число и локализацию дефекта. Во время операции на открытом сердце рекомендуется произвести полную ревизию перегородки с целью убедиться в том, что все дефекты закрыты. При дефекте мышечной части перегородки в области верхушки иногда требуется облегчающий доступ к нему через левый желудочек; кроме того, дефект легко ушить, поскольку поверхность перегородки слева гладкая. Однако риск при этом повышается. Поскольку остающийся большой шунт слева направо и легочная гипертензия значительно осложняют послеоперационное течение, предпочтительнее паллиативная операция по сужению легочной артерии в раннем детстве с последующим устранением сужения и закрытием дефектов в дошкольном возрасте.

Дефект межпредсердной перегородки. У большинства больных с дефектами межпредсердной перегородки типа *ostium secundum* и межжелудочковой в клинической картине преобладают признаки последнего, характерные для среднего или большого размера дефекта. Это сочетание может обусловить застойную сердечную недостаточность уже в раннем детстве. Порок следует заподозрить при выявлении с помощью катетеризации сердца шунтов слева направо на уровне предсердий и желудочков. При выполнении правой вентрикулотомии и атриотомии с целью закрытия дефекта межжелудочковой перегородки предсердная становится легко доступной для ревизии. Оба дефекта можно закрыть одновременно.

Коарктация аорты. Клиническая картина типична (см. раздел 13.52), однако признаки дефекта межжелудочковой перегородки могут быть ошибочно приняты за проявления коллатерального кровообращения, обусловленного коарктацией. При сочетании этих пороков, как правило, требуется проведение двух операций.

Добавочная левая верхняя полая вена. Клинически диагностировать невозможно. Аномалия выявляется при катетеризации сердца по прохождению катетера через коронарный синус в добавочную вену. При искусственном кровообращении во время хирургического закрытия дефектов межжелудочковой перегородки требуется окклюзия венозного возврата. Если левая верхняя полая вена не перекрыта, большой объем венозной крови поступает в сердце во время операции. При изолированной добавочной левой верхней полой вене лечение не требуется.

Полная поперечная блокада сердца. У больных дефектом межжелудочковой перегородки этот вид аритмии встречается редко; вместе с тем у больных с полной поперечной блокадой сердца нередко можно слышать систолические шумы разной интенсивности. Они объясняются турбулентным движением крови вследствие большого ударного объема. При дефекте перегородки, сочетающемся с полной поперечной блокадой сердца, следует заподозрить и корригированную транспозицию магистральных сосудов. Последняя не служит противопоказанием к закрытию дефекта межжелудочковой перегородки, однако при ней может потребоваться более сложное хирургическое вмешательство (см. раздел 13.69).

11.33 ДЕФЕКТ МЕЖПРЕДСЕРДНОЙ ПЕРЕГОРОДКИ [НЕЗАРАЩЕНИЕ ОВАЛЬНОГО ОТВЕРСТИЯ]

Изолированное незаращение овального отверстия не представляет собой клинически важную аномалию. При увеличении давления в правом предсердии (например, вследствие стеноза легочной артерии или легочной гипертензии) через него может происходить сброс венозной крови в левое предсердие, в результате чего появляется цианоз. Венозная кровь через овальное отверстие может проходить и в ближайшем периоде после операции на открытом сердце. В целях устранения этой возможности предпочтительнее закрыть его во время операции по поводу стеноза легочной артерии.

Анатомия открытого овального отверстия такова, что не допускает сброса крови из левого предсердия в правое. При изолированной аномалии этого типа специальное лечение не требуется.

11.34 ДЕФЕКТ ТИПА OSTIUM SECUNDUM

Этот дефект локализуется в области овальной ямки, строение предсердно-желудочковых клапанов при этом не изменено. Описаны поздние миксоматозные изменения левого клапана. Дефекты могут быть множественными. У детей старшего возраста с клиническими проявлениями порока дефекты нередко достигают 2 см в диаметре или более. Большие дефекты могут простираться вниз до нижней полой вены и устья коронарного синуса и вверх — до верхней полой вены или кзади.

Гемодинамика. Оксигенированная кровь в значительном количестве поступает из левого предсердия в правое. Смешиваясь в последнем с венозной кровью она через правый желудочек проходит в систему легочной артерии. Обычно кровоток в сосудах малого круга в 2—4 раза превышает таковой в сосудах большого круга. Несмотря на то что давление в левом предсердии может на несколько миллиметров ртутного столба превышать давление в правом предсердии, основным фактором, определяющим направление шунта, служит растяжимость правых отделов сердца во время диастолы. При высокой растяжимости и низком сопротивлении легочных сосудов объем шунта слева направо значителен. Скудность клинической картины у детей раннего возраста с пороками межпредсердной перегородки объясняется анатомическими особенностями правого желудочка. В раннем детстве мышечная стенка его толста и относительно неподатлива, что ограничивает размер шунта слева направо. По мере роста ребенка она истончается, и шунт слева направо через дефект увеличивается. Большой объем крови, проходящий через правые отделы сердца, приводит к их увеличению и расширению легочной артерии. Несмотря на усиленный кровоток в сосудах малого круга, давление в легочной артерии обычно остается в пределах нормы или несколько повышено. Размеры левого желудочка и аорты не изменяются, цианоз развивается

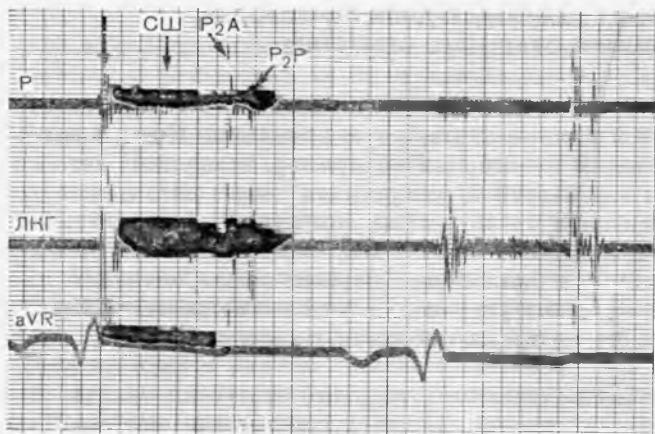


Рис. 11—49. Фонокардиограмма больного с дефектом межпредсердной перегородки типа *ostium secundum*.

Выраженное раздвоение II тона (регистрируется во все фазы дыхательного цикла); одно деление шкалы соответствует 0,04 с. P — область легочной артерии, ЛНГ — левый край грудины, aVR — отведение электрокардиограммы; P₂A — аортальный компонент II тона сердца; P₂P — легочный компонент II тона сердца; СШ — систолический шум; I—I тон сердца.

ся крайне редко. Иногда его можно заметить у взрослых при пороке, осложнившимся склерозом сосудов малого круга.

Клинические проявления. Симптоматика нередко отсутствует, и порок выявляют лишь при физикальном обследовании. У детей раннего возраста может развиваться сердечная недостаточность, у детей старшего возраста — разной степени снижение толерантности к физической нагрузке.

Если порок не сочетается с недостаточностью правого предсердно-желудочкового клапана или сердечной недостаточностью, пульс и венозное давление не изменяются. Сердце может быть обычных размеров или увеличивается. В участке от левого края грудины до срединно-ключичной линии обычно пальпируется право-желудочковый систолический толчок. Систолический шум по типу представляет собой шум изгнания, он мягкий, иногда сопровождается дрожанием с максимальной точкой звучания в верхней части левого края грудины и обусловлен увеличенным кровенаполнением легочной артерии. Ему предшествует громкий I тон сердца, а иногда звук изгнания крови в легочную артерию. У большинства больных II тон в пятом межреберье слева от грудины значительно акцентирован и его можно слышать во все фазы дыхательного цикла (рис. 11.49). Слева от мечевидного отростка может определяться мезодиастолический шум, обусловленный усиленным кровотоком через правый предсердно-желудочковый клапан.

Диагноз. Рентгенологически выявляется разной выраженности увеличение правых отделов сердца. Левый желудочек и аорта гипопластичны, легочные артерии расширены, значительно усилен

легочный рисунок. Симптоматика варьирует и может быть нехарактерной в легких случаях.

На ЭКГ признаки диастолической перегрузки правого желудочка сочетаются с отклонением электрической оси сердца вправо и признаками гипертрофии правого желудочка (как правило, в правых грудных отведениях регистрируется зубец rsR'); отсутствие этих признаков ставит диагноз под сомнение. Реже зубцы P высокие, удлинен интервал $P-R$, отмечаются дизритмия (в частности, мерцание предсердий и полная поперечная блокада сердца), синдром Вольфа — Паркинсона — Уайта, полная блокада правой ножки предсердно-желудочкового пучка и отклонение электрической оси сердца влево. В ряде случаев ЭКГ не изменена.

Эхокардиограмма свидетельствует о перегрузке объемом правого желудочка: 1) увеличен его конечно-диастолический размер; 2) движения межжелудочковой перегородки аномальны, а именно на фоне неизмененного сопротивления легочных сосудов она отклоняется вперед во время систолы (в норме она должна отклоняться назад) или занимает срединное положение; 3) двухмерное зондирование в масштабе реального времени из области верхушки позволяет определить локализацию и размеры дефекта перегородки.

При катетеризации сердца диагноз подтверждают. Уровень кислорода в крови из правого предсердия значительно выше, чем в крови из верхней полой вены. Этот признак не патогномичен, поскольку он встречается при заболеваниях, сопровождающихся нарушением венозного возврата к правому предсердию, при дефектах межжелудочковой перегородки в сочетаниях с недостаточностью трехстворчатого клапана, сбросом крови из левого желудочка в правое предсердие и аортально-правопредсердными коммуникациями (например, разрыв синуса Вальсальвы). Физикальные признаки при всех перечисленных аномалиях резко отличаются от признаков при дефектах межпредсердной перегородки и выявляются с помощью селективной ангиокардиографии. У некоторых больных кровь в правом предсердии смешивается неполностью; сброс ее происходит в основном на уровне желудочков.

Нередко катетер можно провести из правого предсердия в левое. Для определения шунта слева направо и выявления аномальных легочных вен можно использовать кривые разведения индикатора. При изолированном дефекте межпредсердной перегородки кровь из нижней полой вены через дефект поступает в левое предсердие. Этот минимальный шунт справа налево выявляется с помощью метода разведения индикатора; он не приводит к существенному недонасыщению артериальной крови кислородом или цианозу. Давление в правых отделах сердца часто не отличается от нормы, однако может наблюдаться умеренно выраженная правожелудочковая и легочная гипертензия. Градиент давления в выходном тракте правого желудочка в отсутствие органического стеноза легочной артерии обусловлен, вероятно, функциональным стенозом, связанным с избыточным кровотоком. Сопротивление

легочных артериол почти всегда остается в пределах нормы. Шунт обычно достаточно выражен и достигает до 20 л/(мин·м²).

Прогноз и осложнения. Дети достаточно хорошо переносят дефекты *ostium secundum*, клинические признаки появляются обычно в третьем 10-летии жизни или позднее. Легочная гипертензия, предсердная аритмия, недостаточность трехстворчатого клапана и кровообращения нехарактерны для детей раннего и школьного возрастов. Затяжной септический эндокардит присоединяется редко. Прогноз зависит от клинической симптоматики и прогрессирующего увеличения сердца в размерах.

Эта аномалия обычно встречается в изолированном виде, хотя может сочетаться с частичным аномальным возвратом к левому желудочку, стенозом клапанного кольца легочной артерии, дефектом межжелудочковой перегородки, стенозом ветвей легочной артерии и добавочной верхней полой веной.

Лечение. Операция на открытом сердце при создании искусственного кровообращения обеспечивает полное закрытие дефекта. Уровень послеоперационной смертности составляет менее 1%, поэтому хирургическое вмешательство рекомендуется ребенку дошкольного возраста даже при бессимптомном течении болезни, тем более что уровень послеоперационной смертности у взрослых значительно выше, особенно при легочной гипертензии, недостаточности кровообращения и трехстворчатого клапана или предсердных аритмиях.

Результаты операций у детей при выраженных шунтах в большинстве случаев благоприятные. Симптоматика быстро регрессирует, нередко ускоряются темпы физического развития ребенка, размеры сердца нормализуются. На ЭКГ появляются признаки, свидетельствующие об уменьшении отклонения электрической оси сердца вправо. Поздние осложнения редки.

11.35 АНОМАЛЬНЫЙ ДРЕНАЖ ЛЕГОЧНЫХ ВЕН

При этом виде аномалии дефект локализуется в верхней части межпредсердной перегородки в непосредственной близости к месту впадения верхней полой вены. Одна легочная вена или две легочные вены (чаще правые) аномально впадают в верхнюю полую вену. Последняя расположена иногда непосредственно над дефектом. При этом часть крови из вен большого круга попадает в левое предсердие. Изменения гемодинамики те же, что и при дефекте *ostium secundum*. В основном они заключаются в объемной перегрузке правого желудочка. Клиническая картина, электрокардиографические и рентгенографические признаки сходны с наблюдаемыми при дефекте межпредсердной перегородки. Как правило, аномальный дренаж легочных вен не распознается при обычной рентгенографии, хотя заподозрить его можно на основании выбухания тени верхней полой вены. При катетеризации сердца возможно проведение из нее катетера в легочную вену. Хирургическая коррекция обычно заключается в направлении кровотока из

аномально впадающих легочных вен в левое предсердие. Результаты операции, как правило, удовлетворительные, к числу редких осложнений относятся предсердные аритмии, возможно, связанные с повреждением синусно-предсердного узла.

11.36 ДЕФЕКТ ТИПА OSTIUM PRIMUM И ОТКРЫТЫЙ ПРЕДСЕРДНО-ЖЕЛУДОЧКОВЫЙ КАНАЛ (ДЕФЕКТЫ РАЗВИТИЯ ЭНДОКАРДИАЛЬНЫХ ВАЛИКОВ)

Эти две аномалии описываются в одном разделе, поскольку в их основе лежат однотипные нарушения эмбриогенеза и они могут проявляться сходной клинической симптоматикой.

Дефект *ostium primum* локализуется в нижней части межпредсердной перегородки над предсердно-желудочковыми клапанами, при этом чаще всего расщепляется передняя створка левого. Правый клапан, как правило, имеет нормальное строение, однако септальная створка его может быть несколько утолщена. Обычно функциональная целостность межжелудочковой перегородки сохраняется, но анатомическое строение ее проксимальной части нарушено.

Открытый предсердно-желудочковый канал представляет собой сочетание дефектов межпредсердной и межжелудочковой перегородок с патологией предсердно-желудочкового клапана. При этом клапан для обоих желудочков общий и состоит из передней и задней створок, связанных с межжелудочковой перегородкой, и двух латеральных, прикрепляющихся к стенкам каждого желудочка. Аномалия относительно часто встречается у детей с синдромом Дауна. Она может сочетаться и с другими врожденными пороками сердца.

Выделяют переходные формы этой аномалии. К ним относятся дефекты *ostium primum* в сочетании с расщеплением передней створки левого предсердно-желудочкового и перегородочной створки правого предсердно-желудочкового клапанов и реже в сочетании с нормальным строением клапанов. При других вариантах межпредсердная перегородка интактна, однако имеется дефект межжелудочковой перегородки, сходный с наблюдаемым при открытом предсердно-желудочковом канале. Они сочетаются с патологией клапанов.

Гемодинамика. При дефектах *ostium primum* нарушения ее заключаются в сочетании сброса крови из левого предсердия в правое с недостаточностью левого предсердно-желудочкового клапана. Объем сброса обычно невелик. Степень недостаточности клапана варьирует от незначительно до умеренно выраженной. Как правило, давление в легочной артерии остается в пределах нормы или незначительно повышается.

При открытом предсердно-желудочковом канале сброс крови слева направо происходит на уровне как предсердий, так и желудочков. При этом развивается легочная гипертензия и повышается сопротивление легочных сосудов. Недостаточность клапанов ведет к регургитации крови из желудочков в предсердие. Небольшой

сброс крови справа налево также происходит на уровне и предсердий, и желудочков. Несмотря на ограниченные объемы шунта, он может привести к выраженному кислородному недонасыщению артериальной крови. Склероз сосудов малого круга кровообращения увеличивает объем шунта справа налево, что усугубляет цианоз.

Клинические проявления. У многих детей дефект *ostium primum* протекает бессимптомно и впервые выявляется при физикальном обследовании. При среднем объеме шунта и умеренной недостаточности левого клапана признаки его сходны с наблюдаемыми при дефектах *ostium secundum* и выражаются в систолическом шуме на верхушке и характерными изменениями на ЭКГ.

При сборе анамнеза обращают на себя внимание плохая переносимость физической нагрузки, легкая утомляемость и рецидивирующие пневмонии. Это особенно относится к больным со значительными шунтами слева направо и выраженной недостаточностью левого предсердно-желудочкового клапана. В этом случае умеренно или значительно увеличены размеры сердца. Определяемый пальпаторно левожелудочковый верхушечный толчок свидетельствует о выраженной недостаточности левого клапана. Аускультативные признаки шунта слева направо заключаются в неизменном или усиленном I тоне, выраженном стабильном раздвоении II тона, систолическом шуме изгнания на легочной артерии, которому иногда предшествует щелчок, и скребущем мезодиастолическом шуме, определяемом в нижней части левого края грудины. О недостаточности левого предсердно-желудочкового клапана обычно свидетельствует появление пансистолического шума на верхушке, проводимого в левую подмышечную область. Шум варьируется по характеру и может быть коротким или музыкальным.

Для общего предсердно-желудочкового канала характерны в раннем детстве признаки недостаточности кровообращения и интеркуррентные бронхолегочные инфекции, во время которых может появляться незначительно выраженный цианоз. Нередко повышается давление в системе яремных вен, что связано с легочной гипертензией, застойной сердечной недостаточностью или недостаточностью предсердно-желудочковых клапанов. Умеренно или значительно выражена кардиомегалия, пальпаторно нередко определяется систолическое дрожание. Вслед за неизменным или акцентированным I тоном над большой поверхностью грудной клетки выслушивается грубый систолический шум. При высоком легочном кровотоке II тон заметно раздваивается. При значительной легочной гипертензии раздвоение его может быть выражено слабо, однако слышен шум закрытия легочного клапана. В нижней части левого края грудины появляется низкотоновый мезодиастолический шум. Систолический шум изгнания на легочной артерии связан с увеличением кровотока в легких.

Диагностика. На рентгенограмме грудной клетки ребенка с дефектами развития эндокардиальных валиков отмечается увеличение размеров сердца за счет обоих желудочков и правого

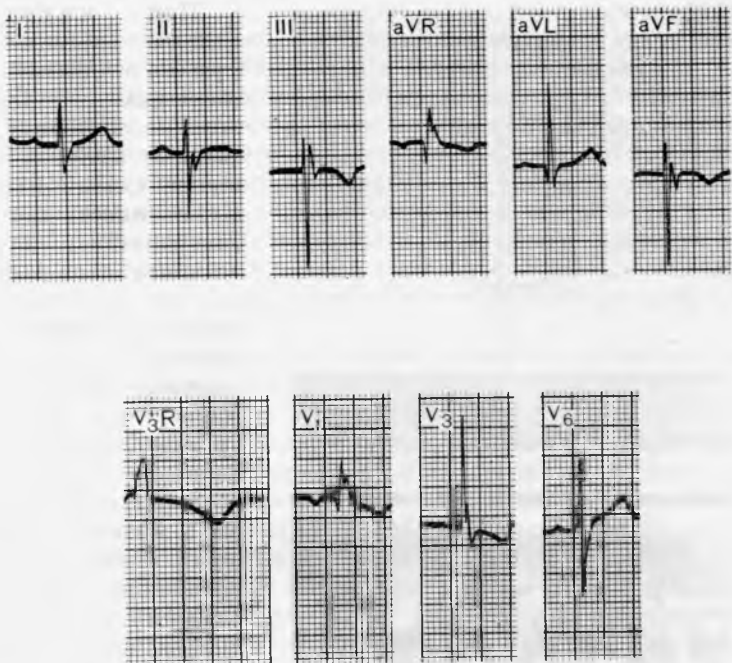


Рис. 11—50. Электрокардиограмма больного с открытым предсердно-желудочковым каналом.

Электрическая ось сердца отклонена на -60° , проведение импульса по правому желудочку замедлено. В отведении V_1 регистрируется комплекс RSR' (скорость движения бумажной ленты в отведении aV_3R —50 мм/с).

предсердия. Легочная артерия расширена, усилен легочный рисунок. Аорта гипопластична или не изменена.

Большое диагностическое значение имеют изменения на ЭКГ. К ним относятся: 1) направление вектора электрической оси сердца в верхние квадранты, отклонение электрической оси влево, а иногда резко вправо; 2) направление вектора QRS вверх и против часовой стрелки; 3) признаки гипертрофии обоих желудочков, реже — изолированная гипертрофия левого или правого желудочка; 4) не измененные или высокие зубцы P ; 5) иногда удлинение интервала $P-R$ (рис. 11—50).

Для эхокардиограммы характерно увеличение размеров правого желудочка в сочетании с наложением эхо-сигнала от левого клапана на эхо-сигнал от выходного тракта левого желудочка. На ангиограмме это проявляется деформацией типа гусиной шеи. При открытом предсердно-желудочковом канале эхо-сигнал от межжелудочковой перегородки фрагментируется, от митрального клапана накладывается на эхо-сигнал от межжелудочковой перегородки. При значительном дефекте ее общий клапан пересекает единый канал и расположен перпендикулярно к ее плоскости (рис. 11—51).

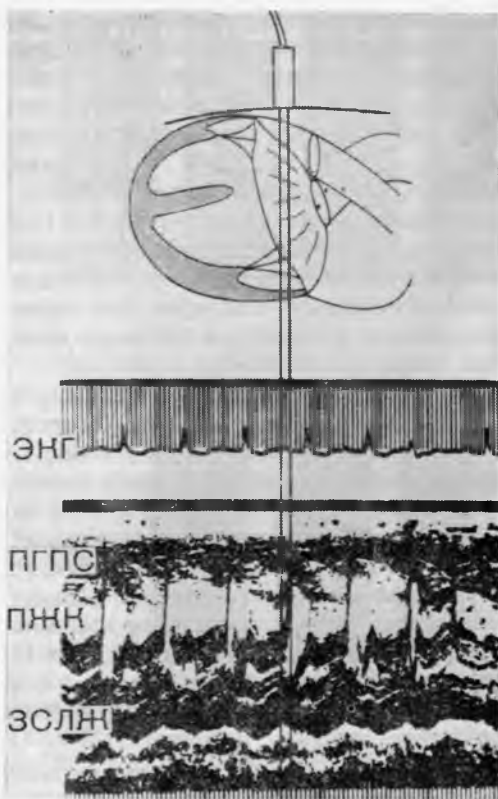


Рис. 11—51. Эхокардиограмма ребенка с открытым предсердно-желудочковым каналом.

Виден одиночный предсердно-желудочковый клапан (ПЖК) с большой амплитудой движения во время диастолы: от задней стенки левого желудочка (ЗСЛЖ) до передней границы правых отделов сердца (ПГПС) (из: Williams R. G., Tucker C. R. Echocardiographic Diagnosis of Congenital Heart Disease. — Boston: Little, Brown, 1977).

желудочковую и легочную гипертензию и повышение общего сопротивления легочных сосудов. При этих аномалиях катетер легко проходит из правых отделов сердца в левые, особенно при общем предсердно-желудочковом канале.

Основной метод исследования при дефектах развития эндокардиальных валликов — селективная левая вентрикулография. Она позволяет выявить патологию строения левого или общего предсердно-желудочкового клапана и характерную деформацию пути оттока из левого желудочка в виде гусиной шеи. Специфична для них и зазубренность передней створки левого клапа-

При катетеризации и ангиографии диагноз подтверждают. Данные этих исследований позволяют выявить объем шунта слева направо, выраженность легочной гипертензии, степень повышения сопротивления легочных сосудов и недостаточности предсердно-желудочкового клапана. Шунт обычно более значителен на уровне предсердия. У некоторых больных при неадекватном смешивании крови основной шунт выявляют на уровне желудочка. Насыщение кислородом артериальной крови остается в пределах нормы, кроме больных, у которых выражена легочная гипертензия. У них может выявляться небольшой шунт справа налево. У больных с дефектом *ostium primum*, как правило, давление в легочной артерии не изменяется или незначительно повышается.

При предсердно-желудочковом открытом канале отмечают право-

ца и недостаточность его. Обычно определяется значительный сброс крови из левого желудочка в правое предсердие.

Прогноз. При дефектах развития эндокардиальных валиков прогноз зависит от величины шунта слева направо, степени повышения сопротивления легочных сосудов и недостаточности левого предсердно-желудочкового клапана. Дети с открытым предсердно-желудочковым каналом нередко погибают в грудном возрасте от застойной сердечной недостаточности. В противоположность этому дефекты межпредсердной перегородки нередко бессимптомны или проявляются скудной, не прогрессирующей симптоматикой до 3—4-го десятилетия жизни.

Лечение. Оперативную коррекцию дефектов производят на открытом сердце с использованием аппарата сердце—легкие. Оперативный доступ к дефекту межпредсердной перегородки — через правое предсердие, к левому предсердно-желудочковому клапану — через дефект межпредсердной перегородки. Целостность расщепленной створки восстанавливают, накладывая шов. Дефекты межжелудочковой и межпредсердной перегородок закрывают заплатами. Вшивание протезсодержащих клапанов требуется редко. Уровень смертности после коррекции дефекта *ostium primum* невысок, тогда как коррекция общего открытого предсердно-желудочкового канала представляет собой более сложную проблему, особенно у детей раннего возраста с застойной сердечной недостаточностью и легочной гипертензией. При сбросе крови преимущественно на уровне желудочков с успехом производят операцию по сужению легочной артерии. Предпринимаемые в последнее время попытки радикальной коррекции порока сопровождались получением удовлетворительных результатов.

11.37 ОТКРЫТЫЙ АРТЕРИАЛЬНЫЙ ПРОТОК

У плода большая часть крови из легочной артерии поступает через открытый артериальный проток (ОАП) в аорту. В норме вскоре после рождения у ребенка наступает функциональное закрытие протока, однако, если этого не произойдет, кровь из аорты начинает поступать в легочную артерию. Проток отходит от аорты с противоположной стороны и обычно дистальнее начала левой подключичной артерии. Он соединяется со стволом легочной артерии в месте ее бифуркации. Открытый артериальный проток относится к одним из наиболее часто встречающихся врожденных аномалий сердца. Его иногда связывают с краснухой, перенесенной женщиной в ранние сроки беременности.

При ОАП у доношенного ребенка недостаточно развиты эндотелиальная выстилка и мышечный слой протока. Анатомическое строение его у недоношенного новорожденного может быть не изменено, что отражает незрелость ребенка. Таким образом, у доношенных новорожденных ОАП спонтанно облитерируется редко, тогда как у недоношенных (при отсутствии особых показаний к

проведению раннего медикаментозного или хирургического лечения) он закрывается спонтанно в большинстве случаев.

Гемодинамика. При ОАП кровь в результате высокого давления в аорте поступает из нее в легочную артерию. Выраженность шунта зависит от диаметра протока и градиента давления между аортой и легочной артерией. В тяжелых случаях до 50—65% объема крови из левого желудочка может поступать в сосуды малого круга кровообращения. Давление в легочной артерии, правых желудочке и предсердии, как правило, не изменяется, но иногда может быть незначительно повышено или достигает уровня, характерного для сосудов большого круга (см. раздел 13.11). Вследствие перехода крови в легочную артерию во время диастолы отмечается большое пульсовое давление. Общий кровоток обычно увеличен, но быстро нормализуется после хирургического закрытия протока.

Клинические проявления. Выраженная симптоматика, как правило, отсутствует, однако она может развиваться в любом возрасте и характеризуется главным образом медленно прогрессирующей одышкой при физической нагрузке и развитием в дальнейшем недостаточностью левого желудочка или застойной сердечной недостаточностью. В ряде случаев основным проявлением служит задержка физического развития ребенка.

При большом ОАП признаки его выражены и обусловлены большим пульсовым давлением. К ним относятся заметная “гидравлическая” пульсация лучевых и типичная пульсация артерий шеи (типа Корригена). При узком протоке сердце обычных размеров, при широком оно умеренно или значительно увеличивается в размерах. Верхушечный толчок обычный или смещен влево и вниз за счет гипертрофии левого желудочка, при увеличении размеров сердца он становится приподнимающим. Пальпаторно нередко определяют дрожание, максимально выраженное во втором межреберье слева, которое может проводиться в левую подключичную область, вдоль левого края грудины или на верхушку сердца. Оно, как правило, возникает в момент систолы, нередко продолжается и в диастолу, а в ряде случаев становится постоянным. При аускультации выявляется характерный шум, описываемый разными авторами как машинный, шум толчка, мельничного колеса или раската грома. Он возникает вскоре после начала I тона, достигает максимальной интенсивности к концу систолы и исчезает в конце диастолы. Его можно слышать во втором межреберье слева или он проводится по левому краю грудины вниз либо в левую подключичную область. По характеру шум грубый, неровный, с металлическим оттенком. Сравнительно редко определяются атипичные шумы. Так, при сочетании ОАП с легочной гипертензией шум слышен только во время систолы. У больных с большими шунтами слева направо в точке проекции левого предсердно-желудочкового клапана можно услышать низкочастотный диастолический шум, связанный с увеличением кровотока через клапан.

Как правило, изменения на ЭКГ отсутствуют. При широком протоке появляются признаки гипертрофии левого желудочка; изо-

лированную гипертрофию правого желудочка, не осложненную ОАП, ставят под сомнение.

При рентгенографическом исследовании обычно выявляют выбухание дуги легочной артерии и усиление легочного рисунка. Размеры сердца зависят от величины шунта слева направо. Размеры сердца могут быть не изменены или умеренно или значительно увеличены за счет левых предсердия и желудочка. Дуга аорты нормальная или выбухает и усиленно пульсирует. В редких случаях видны кальцификаты в стенке протока.

Небольшие размеры ОАП не сопровождаются изменениями на эхокардиограмме. О больших шунтах свидетельствуют увеличение размеров левых предсердия и желудочка и укорочение времени изоволемиического сокращения. Двухмерное изображение в масштабе реального времени с расположением датчика в надгрудинной выемке позволяет лоцировать проток. У большинства больных клиническая картина достаточно характерна для точной диагностики. Атипичные шумы требуют дополнительных методов обследования ребенка.

Катетеризация сердца позволяет выявить неизменное или повышенное давление в правом желудочке и легочной артерии. Повышение насыщения крови кислородом в легочной артерии свидетельствует о шунте слева направо, как и форма кривых разведения водорода или индикатора. В норме уровень кислорода в пробах крови, полученной из полых вен, правых предсердия и желудочка, почти одинаковый. При недостаточности клапанов легочной артерии он может повышаться в крови правого желудочка. Из легочной артерии через проток катетер проходит в нисходящие отделы аорты. Введение контрастного вещества в восходящую аорту позволяет установить поступление крови из аорты в легочную артерию и увидеть сам проток.

Открытый артериальный проток у ребенка грудного возраста. У ребенка 1-го года жизни периодически появляются симптомы сердечной недостаточности по левому типу или тяжелой застойной сердечной недостаточности. Они часто прогрессируют, если присоединяется бронхолегочная инфекция.

Как и у детей более старшего возраста, возможность появления диастолического компонента шума зависит от соотношения давления в аорте и легочной артерии. При развитии вторичной легочной гипертензии диастолический сброс крови в легочную артерию минимален или отсутствует, в этом случае слышен только систолический компонент шума. При нормальном или умеренно повышенном давлении в легочной артерии характерный "машинный" шум можно слышать уже в ранние стадии болезни, даже у детей в возрасте нескольких недель. Кроме того, пульсовое давление значительно повышается и увеличиваются размеры сердца.

Диагностика неосложненного ОАП в раннем детском возрасте важна потому, что при клинических проявлениях его всем больным независимо от возраста показана операция.

Дифференциальный диагноз. Обычно неосложненный ОАП диагностируется легко. Однако при некоторых заболеваниях, не сопровождаемых цианозом, слышимый в области легочных сосудов систолический и диастолический шумы могут быть неправильно интерпретированы.

Характерные признаки венозного шума рассматриваются в разделе 11.1. Дефект аортолегочной перегородки клинически может не отличаться от ОАП, несмотря на то что в большинстве случаев систолический компонент шума особенно четко слышен в верхнем отделе по правому, а не по левому, краю грудины. Определенные трудности может представлять собой дифференциальный диагноз с прорывом аневризмы синусов Вальсальвы в правые отделы сердца или легочную артерию, а также с артериовенозной коронарной фистулой. Гемодинамика при этих трех пороках развития определяется артериовенозной фистулой и характеризуется машинным шумом и высоким пульсовым давлением. Иногда шум четче слышен не в месте проекции легочных сосудов, а в нижней части левого края грудины. Определенные дифференциально-диагностические трудности, особенно у ребенка раннего возраста, представляет собой общий артериальный ствол с высоким легочным кровотоком. Систолический и диастолический шумы можно слышать и при стенозе ветвей легочной артерии, однако это не сопровождается изменением пульсового давления. Артериовенозные фистулы средних внутригрудных сосудов, например внутренних сосудов молочных желез, также могут не отличаться клинически от ОАП.

За ОАП могут быть ошибочно приняты такие аномалии, как дефект межжелудочковой перегородки с недостаточностью аортальных клапанов и комбинированная недостаточность аортального и левого предсердно-желудочкового клапанов ревматической этиологии. Однако выслушиваемые при этих состояниях шумы постоянны. Данные, полученные при аускультации, и отсутствие повышения кровотока в легких обычно достаточны для дифференциальной диагностики.

Широкий ОАП в сочетании с легочной гипертензией клинически может напоминать большой дефект межжелудочковой перегородки. При сочетании широкого ОАП с дефектом межжелудочковой перегородки о первом свидетельствует высокое пульсовое давление. Катетеризация сердца помогает окончательно установить диагноз.

Прогноз и осложнения. Продолжительность жизни больных с небольшим ОАП не отличается от продолжительности жизни здоровых лиц. Проявления со стороны сердца у них незначительны или отсутствуют. Однако клиническая картина у большинства из них свидетельствует о том, что ОАП не безразличен для организма. После периода раннего детства спонтанно проток закрывается крайне редко.

Застойная сердечная недостаточность, которой могут предшествовать приступы недостаточности левого желудочка, развивается в любом возрасте, однако чаще всего — в 3-м десятилетии жизни.

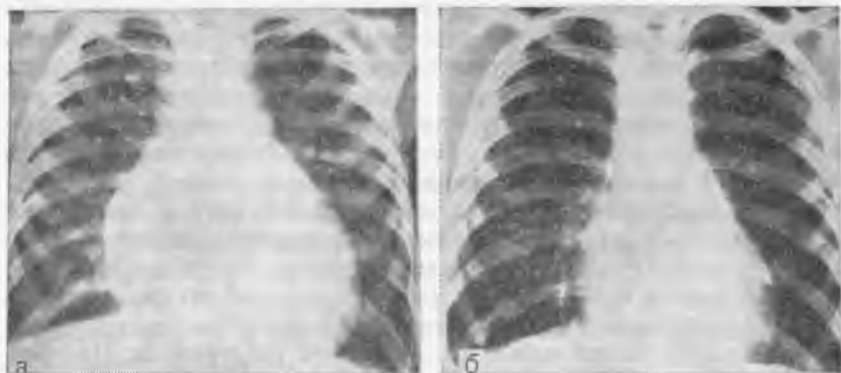

Рис. 11—52. Рентгенограммы грудной клетки ребенка с открытым артериальным протоком.

В предоперационном периоде (а) размеры сердца увеличены, дуга аорты и легочная артерия выступают, легочный рисунок усилен. Через 3 года после операции (б) размеры сердца сократились, интенсивность легочного рисунка стала слабее.

Она служит показанием к неотложной операции, если позволяет состояние больного.

Септический эндартериит может развиваться в любом возрасте, но чаще встречается у детей дошкольного возраста. Он может сопровождаться тромбозом сосудов малого и/или большого круга. Лечение проводят соответствующим антибиотиком, вслед за чем примерно через 3 мес (при достоверных данных о прекращении инфекционного процесса) производят операцию по закрытию дефекта.

Реже встречаются аневризматическое расширение легочной артерии или протока, кальцификация его, образование асептических тромбов и эмболов, парадоксальные эмболы и заболевание ревматизмом с вовлечением в процесс клапанов. Описаны случаи легочной гипертензии при ОАП (синдром Эйзенменгера).

Лечение. Независимо от возраста оперативное лечение больных с ОАП или сходными шунтами сопровождается благоприятными результатами. При застойной сердечной недостаточности рекомендуется провести комплекс соответствующих терапевтических мероприятий, а по окончании его не откладывать операцию на длительный срок даже при сохраняющихся признаках недостаточности.

Поскольку уровень смертности после хирургического вмешательства составляет менее 1%, а у неоперированных больных он выше, при бессимптомном течении процесса показана перевязка протока с последующим разделением его у ребенка предпочтительнее в возрасте 2—4 лет. Легочная гипертензия не относится к противопоказаниям к операции в любом возрасте, если достоверно известно, что кровь из аорты поступает в легочную артерию, а не в противоположном направлении.

Операция заключается в перевязке артериального протока или иссечении его с наложением шва на аорту и легочную артерию. Последний способ более предпочтителен, поскольку технически более прост.

После закрытия протока симптоматика явной или начинающейся сердечной недостаточности быстро исчезает. Дети с задержкой физического развития, как правило, начинают быстро развиваться. Пульс и артериальное давление нормализуются, машинный шум исчезает. У некоторых больных продолжает выслушиваться систолический шум над областью легочных сосудов. Он может быть обусловлен турбулентным движением крови по расширенной легочной артерии или (реже) недиагностированным ранее дефектом межжелудочковой или межпредсердной перегородки. На рентгенограмме грудной клетки отмечают исчезновение признаков кардиомегалии и повышенного кровотока в легких (рис. 11—52); ЭКГ нормализуется; уменьшаются признаки легочной гипертензии.

Открытый артериальный проток у новорожденных с небольшой массой тела

См. также раздел 7.16.

Практически у всех новорожденных с массой тела менее 1750 г артериальный проток открыт в течение первых суток жизни. По истечении этого срока число детей с незакрывающимся протоком больше в группах с небольшой массой тела. Частота респираторного дистресс-синдрома у новорожденных, высокий уровень смертности и тяжелая клиническая картина чаще всего обусловлены выраженным сбросом крови слева направо через открытый артериальный проток. У недоношенных детей клинические признаки большого шунта чаще всего появляются на 4—5-й день жизни, иногда раньше. Диагноз в некоторых случаях можно поставить на основании прыгающего пульса на периферических сосудах и постоянного шума, слышимого в подключичной области и верхней части левого края грудины; обычно он только систолический или вообще не выслушивается. Рентгенографические признаки свидетельствуют о переполнении кровью легочных сосудов. Примерно у $\frac{1}{3}$ детей размеры сердца увеличены. Выявляемое с помощью эхокардиографии увеличение соотношения размера левого предсердия и ширины корня аорты или абсолютное увеличение левого предсердия у недоношенных детей с респираторным дистресс-синдромом при отсутствии физических признаков помогает диагностировать большие шунты слева направо через ОАП. Ценным диагностическим методом служит контрастная эхокардиография с введением изотонического раствора натрия хлорида в корень аорты. Несмотря на то что метод не позволяет определить размер шунта, он помогает уточнить диагноз у детей, у которых по истечении 3—4 дней жизни не уменьшаются проявления дистресс-синдрома, несмотря на проведение искусственной вентиляции легких.

При отсутствии осложнений проток спонтанно закрывается в течение первых недель или месяцев жизни. При широком, клинически выраженном ОАП общепринятое лечение направлено на ограничение потребления жидкости, коррекцию анемии, введение препаратов наперстянки и диуретиков. Кислородотерапия проводится в таком объеме, чтобы поддерживать Pa_{O_2} на уровне 50—70 мм рт. ст. Для некоторых больных может оказаться полезным создание постоянного положительного давления в дыхательных путях, искусственная вентиляция под положительным давлением в конце выдоха. При безуспешности лечения и невозможности перевести ребенка на самостоятельное дыхание необходимо произвести хирургическое или медикаментозное закрытие артериального протока.

Следует дифференцировать позднее закрытие артериального протока (у здоровых недоношенных новорожденных) от открытого (порок развития у доношенного новорожденного). Искусственное поддержание артериального протока открытым осуществляется с помощью простагландинов, тогда как уменьшение размеров и закрытие его у недоношенных детей с респираторным дистресс-синдромом обеспечивается введением ингибиторов простагландина, например индометацина (см. раздел 7.34). Раннее введение последнего при респираторном дистресс-синдроме, сочетающемся с большим шунтом слева направо через ОАП, по эффективности в отношении уменьшения патофизиологических проявлений и снижения уровня смертности у недоношенных детей сопоставимо с хирургическим вмешательством.

К обычным последствиям лечения индометацином относятся олигурия, увеличение уровня азота мочевины и сывороточного креатинина и значительное снижение уровня натрия в моче. Функция тромбоцитов может быть повреждена; поэтому его не следует назначать больному с признаками нарушения свертываемости крови.

11.38 ДЕФЕКТЫ АОРТОЛЕГОЧНОЙ ПЕРЕГОРОДКИ

Дефект представлен сообщением между восходящей аортой и главной легочной артерией. От общего артериального ствола эта аномалия отличается тем, что при ней сохранены клапаны аорты и легочной артерии и анатомическая целостность межжелудочковой перегородки. Симптоматика, сходная с таковой при большом дефекте межжелудочковой перегородки, может появиться в любом возрасте и заключается в рецидивирующей бронхолегочной инфекции, застойной сердечной недостаточности и иногда слабо выраженном цианозе. Физикальные признаки при отсутствии значительной легочной гипертензии включают в себя высокое пульсовое давление, увеличение размеров сердца и систолический шум, иногда приобретающий постоянный характер по правому и верхней части левого края грудины. На ЭКГ появляются признаки увеличения левого, правого или обоих желудочков, на рентгенограмме —

увеличение размеров сердца, взбухание дуги легочной артерии и усиление легочного рисунка.

Аномалия может имитировать открытый артериальный проток. При катетеризации сердца выявляют шунт слева направо на уровне легочной артерии и гиперкинетическую легочную гипертензию, поскольку дефект всегда отличается большими размерами. Селективная аортография с введением контрастного вещества в восходящую аорту позволяет определить дефект перегородки. Однако диагностически ценен уже сам факт проведения катетера из главной легочной артерии в восходящую аорту и брахицефальные сосуды.

Лечение больных с дефектом аортолегочной перегородки только хирургическое. Практически во всех случаях он локализуется в той части аорты, которая находится в сердце, что требует операции в условиях искусственного кровообращения.

11.39 АНОМАЛИИ КОРОНАРНЫХ АРТЕРИЙ

Из врожденных аномалий следует отметить фистулы между коронарной артерией и веной или прямое сообщение коронарной артерии с камерами сердца, обычно с правым желудочком. Клинические признаки при этом сходны с наблюдаемыми при открытом аортальном протоке, однако машинный шум может быть более диффузным. При фистуле между коронарной артерией и веной оксигенированная кровь поступает в коронарные вены, которые в свою очередь впадают в коронарный синус, поэтому насыщение крови кислородом в правом предсердии выше, чем в полых венах. При сообщении коронарных артерий непосредственно с правым желудочком на его уровне возникает шунт слева направо. Анатомический дефект выявляется путем контрастирования восходящей аорты. Лечение заключается в хирургическом устранении фистулы.

11.40 РАЗРЫВ СИНУСА ВАЛЬСАЛЛЫ

При врожденной или приобретенной слабости одного из аортальных синусов Вальсальвы образуются аневризмы, которые могут прорываться, как правило, в правое предсердие или правый желудочек. У детей раннего возраста это заболевание встречается исключительно редко. Клинические проявления сходны с наблюдаемыми при открытом аортальном протоке, однако шумы отличаются ромбовидным характером. При катетеризации полостей сердца выявляется шунт слева направо на уровне предсердия или желудочка. Аортография с введением контрастного вещества в восходящую аорту позволяет локализовать аневризму и ее разрыв. Разрыв аневризмы синусов Вальсальвы, как правило, требует хирургической операции по ушиванию дефекта в условиях искусственного кровообращения.

11.41 КЛАПАННЫЙ СТЕНОЗ ЛЕГОЧНОЙ АРТЕРИИ И ИНТАКТНАЯ МЕЖЖЕЛУДОЧКОВАЯ ПЕРЕГОРОДКА

Известны разные формы сужения выходного тракта правого желудочка, сочетающиеся с интактной межжелудочковой перегородкой. Чаще всего встречается клапанный стеноз легочной артерии, при котором створки клапанов деформированы, куполообразно выбухают во время систолы и создают препятствие оттоку крови. Они утолщаются, образуя диафрагму с эксцентрично расположенным отверстием. Межжелудочковая перегородка морфологически не изменена. Реже встречается изолированный подклапанный или надклапанный стеноз легочной артерии и стеноз ее ветвей. Иногда наряду с составляющим основу порока клапанным стенозом имеется небольшой дефект межжелудочковой перегородки, однако по клиническим проявлениям это состояние классифицируется скорее как клапанный стеноз легочной артерии, нежели как тетрада Фалло. Кроме этого, встречаются случаи сочетания клапанного стеноза с дефектом межпредсердной перегородки или открытым овальным отверстием.

Гемодинамика. Препятствие оттоку крови из правого желудочка в легочную артерию приводит к увеличению систолического давления и гипертрофии желудочка. Выраженность проявлений зависит от размера отверстия клапанного кольца. В тяжелых случаях давление в правом желудочке может значительно превышать систолическое давление в сосудах большого круга кровообращения; менее выраженная обструкция приводит к незначительному повышению давления в правом желудочке. Давление в легочной артерии остается в пределах нормы или снижается. Уровень кислорода в артериальной крови не отличается от нормы, кроме случаев выраженного стеноза, когда вследствие сочетания высокого диастолического давления в правом желудочке и внутрисердечного сообщения возникает сброс крови справа налево. Последнее состояние чаще встречается у новорожденных.

Клинические проявления. Незначительный или умеренный стеноз легочной артерии обычно ничем не проявляется, тогда как при выраженном стенозе больного беспокоят одышка при физической нагрузке и непереносимость последней. У грудных детей со значительным препятствием оттоку крови из правого желудочка появляются признаки его недостаточности и цианоз. Рост и развитие их, как правило, не отличается от нормы, и обычно они кажутся здоровыми и цветущими. Сочетание стеноза легочной артерии с дисплазией клапанного кольца часто встречается при синдроме Нунана.

При незначительном клапанном стенозе легочной артерии венозное давление и пульс не отличаются от нормы, размеры сердца не увеличены, верхушечный толчок не изменен, сердечный не пальпируется. Над областью проекции клапанов легочной артерии слышен сравнительно короткий систолический шум изгнания, которому обычно предшествует звук изгнания крови в легочную

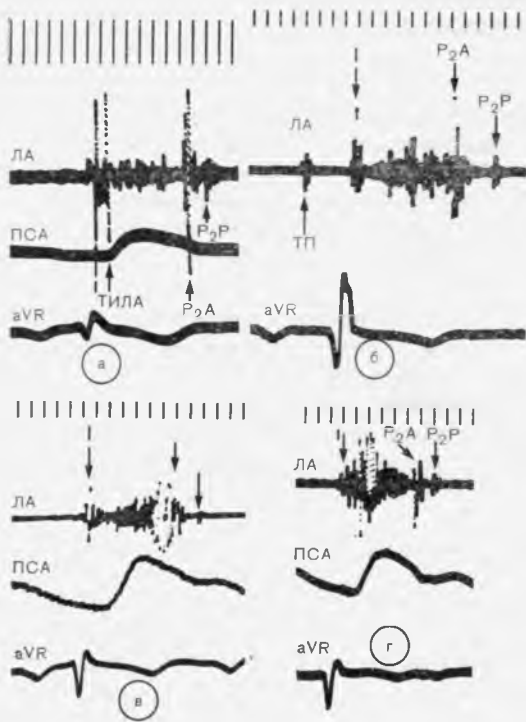


Рис. 11—53. Фонокардиограммы при клапанном стенозе легочной артерии разной степени (одно деление шкалы соответствует 0,04 с).

При незначительно выраженном (а) стенозе вслед за тоном изгнания определяется шум в середине систолы, II тон раздвоен, легочный компонент его появляется с запазданием и ослаблен. При выраженном стенозе (б) систолический шум акцентирован в конце систолы, продолжается до P_2A и частично определяется после него; P_2P появляется с запазданием и ослаблен. В сравнении приведены фонограммы большого с выраженным стенозом легочной артерии (ЛА) до операции (в) и через 1 нед после нее (г). Шум определяется лишь в начале и середине систолы; P_2P в большей степени акцентирован и ближе к P_2A (сравните с фонограммой (а)). ТП — тон предсердий; аVR — отведение электрокардиограммы; ПСА — пульс на сонных артериях; ТИЛА — тон изгнания крови в легочную артерию; P_2A — аортальный компонент II тона сердца; P_2P — легочный компонент II тона.

артерию, особенно в фазу выдоха. Второй тон сердца раздвоен, легочный компонент его обычной интенсивности и проводится с запазданием (рис. 11—53). На ЭКГ изменения отсутствуют или определяются очень незначительной гипертрофией правого желудочка. Рентгенографически можно выявить лишь постстенотическую дилатацию легочной артерии. При эхокардиографическом исследовании в масштабе реального времени можно локализовать стенозированный клапан легочной артерии куполообразной формы.

При умеренном стенозе незначительно повышается венозное давление, на флебограмме яремной вены определяется внутренняя волна "а", пальпируется сердечный толчок, слышен систолический шум изгнания с преддиастолическим усилением. Звук изгнания в легочную артерию у некоторых больных определяется, у других не определяется. Второй тон сердца раздвоен, он запаздывает, легочный компонент его ослаблен. На ЭКГ определяется гипертрофия правого желудочка разной степени (признаки систолической перегрузки), иногда высокий остроконечный зубец *P*. На рентгенограмме сердце обычных размеров или незначительно увеличено за счет левого желудочка, легочный рисунок в некоторых случаях ослаблен.

При выраженном стенозе цианоз незначительный или умеренный, венозное давление часто повышено. На флебограмме яремной

вены отмечается высокая пресистолическая волна "а", которая часто передается на вены печени, вследствие чего появляется пресистолическая пульсация последней. Умеренно или значительно увеличиваются размеры сердца, сердечный толчок разлитой, пальпируется над грудиной и около нее, а нередко и по правой срединно-ключичной линии. При аускультации определяется громкий систолический шум изгнания, нередко сопровождаемый дрожанием с участком наибольшей слышимости в области проекции легочной артерии; шум проводится на всю область сердца, сосуды шеи и в межлопаточную область. Он характеризуется преддиастолическим усилением, нередко накладывается на аортальный компонент II тона, однако ему не предшествует звук изгнания. Легочный компонент II тона либо не выслушивается, либо возникает очень поздно и слышен мягким. При выраженной волне "а" на флюбограмме аускультативно обычно определяется ритм галопа над правым предсердием. На ЭКГ появляются признаки значительной гипертрофии правого желудочка, нередко сочетающиеся с высокими остроконечными зубцами *P*. На рентгенограмме размеры сердца увеличены, взбухает контур правых желудочка и предсердия. Взбухание дуги легочной артерии объясняется постстенотической дилатацией ее (рис. 11—54), легочный рисунок ослаблен.

При катетеризации сердца выявляют значительный градиент систолического давления между правым желудочком и легочной артерией. Давление в последней остается в пределах нормы или снижено. При незначительном стенозе систолическое давление в правом желудочке составляет 30—50 мм рт. ст., при умеренном достигает 50—100 мм рт. ст., а при выраженном нередко превышает систолическое давление в сосудах большого круга (кроме случаев, когда сердечный выброс низкий). При выраженном, а иногда и при умеренно выраженном стенозе на кривой давления, записанной в правом желудочке, определяется высокая, нередко гигантская волна "а". Правая вентрикулография позволяет четко выявить препятствие току крови в легочную артерию. При этом можно видеть, что струя контрастированной крови поступает через суженное клапанное отверстие в постстенотически расширенный отдел легочной артерии. Часто удается увидеть измененный клапан ее. Регистрируются также признаки гипертрофии выходного отдела правого желудочка, что создает дополнительные препятствия оттоку крови (рис. 11—55). При проведении этого исследования убеждаются и в интактности межжелудочковой перегородки.

Осложнения. Чаще всего аномалия осложняется застойной недостаточностью сердца, что, однако, характерно лишь для тяжелых случаев и для детей 1-го месяца жизни. При выраженном стенозе клапанного кольца у ребенка появляется цианоз, обусловленный прохождением крови справа налево через овальное отверстие. Бактериальный эндокардит относится к числу редких осложнений.

Течение и прогноз. Дети с незначительным стенозом могут вести нормальный образ жизни. Те же рекомендации можно дать большинству детей с умеренно выраженным стенозом, однако их

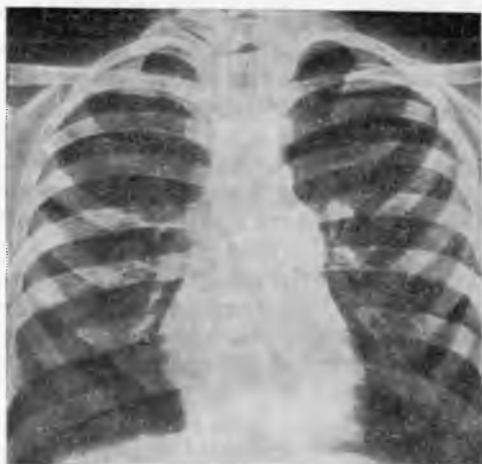

Рис. 11—54. Рентгенограмма грудной клетки больного со стенозом легочной артерии в сочетании с неизмененным корнем аорты. Размеры сердца не изменены, однако легочная артерия расширена в участке ниже стеноза.

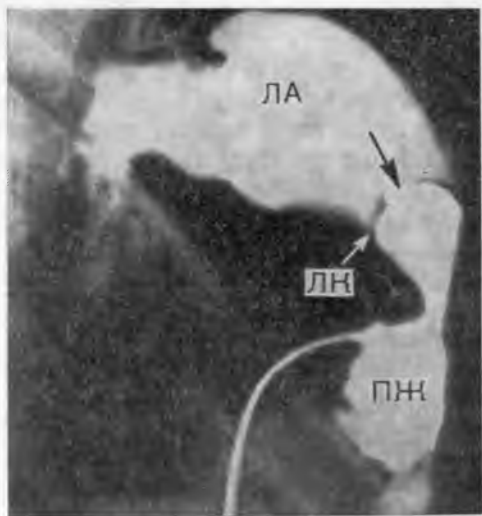


Рис. 11—55. Селективная правосторонняя вентрикулография при выраженном клапанном стенозе легочной артерии (боковая проекция).

Стрелками указано поступление контрастного вещества через отверстие клапана легочной артерии. Видны также признаки подклапанной инфундибулярной гипертрофии.
 ЛА — расширенная легочная артерия; ЛН — утолщенный клапан легочной артерии; ПЖ — правый желудочек.

требуется осматривать через определенные промежутки времени. Изменение характера систолического шума с появлением преддиастолического усиления свидетельствует об усилении препятствия оттоку крови из правого желудочка. На это указывает и прогрессирование признаков гипертрофии правого желудочка на ЭКГ. При выраженном стенозе состояние ребенка быстро ухудшается вследствие развития застойной недостаточности сердца. В этом случае необходимо неотложное хирургическое вмешательство.

Лечение. Специфического лечения детей с незначительным стенозом и большинство детей с умеренно выраженным стенозом не требуется. При выраженном изолированном стенозе легочной артерии показано хирургическое лечение (вальвулотомия). Операция проводится в условиях искусственного кровообращения при доступе через легочную артерию. Створки клапанов разделяют с помощью надрезов в местах сращений. В качестве неотложной помощи новорожденным иногда производят закрытую вальвулотомию.

В большинстве случаев следует ожидать удовлетворительных результатов. После операции уменьшается или исчезает градиент систолического давления между правым желу-

дочком и легочной артерией, над клапанами легочной артерии нередко слышен диастолический шум, связанный с послеоперационной недостаточностью их, в связи с чем он не представляется клинически значимым.

11.42 ПОДКЛАПАННЫЙ СТЕНОЗ

Препятствие оттоку крови из правого желудочка при этом виде аномалии создается мышечными или фиброзными элементами его выходного отдела. Участок стеноза может локализоваться в непосредственной близости к клапанам легочной артерии или существенно ниже последних. Иногда между артерией и полостью правого желудочка существует дополнительная так называемая воронкообразная камера. В ряде случаев подклапанный стеноз исходно сочетается с дефектом межжелудочковой перегородки, позднее спонтанно закрывающийся. Подклапанный стеноз зачастую обусловлен гипертрофией выходного тракта правого желудочка вследствие стеноза клапанного кольца легочной артерии. Такие случаи классифицируются как первичный клапанный стеноз.

Гемодинамика и клинические проявления сходны с наблюдаемыми при простом стенозе клапанов легочной артерии (см. раздел 11.46).

Исключение составляют случаи, когда: 1) систолическое дрожание и шум отличаются максимальной интенсивностью в третьем — четвертом межреберье, однако проводятся широко по грудной клетке; шум продолжителен, предшествующий ему звук изгнания слышен редко; 2) не исключено постстенотическое расширение легочной артерии; 3) при сочетании воронкообразной камеры и клапанного стеноза при катетеризации сердца выявляют два градиента давления (между правым желудочком и воронкообразной камерой, а также между последней и легочной артерией).

Большую диагностическую ценность имеет селективная ангиография. Введение контрастного вещества в правый желудочек помогает выявить участок стеноза, воронкообразную камеру и сопутствующую аномалию клапана легочной артерии. Необходимо убедиться в интактности межжелудочковой перегородки, поскольку клинические проявления изолированного стеноза чрезвычайно сходны с наблюдаемыми при нецианотической форме тетрады Фалло.

Осложнения и прогноз сходны с таковыми при неосложненном стенозе клапана легочной артерии (см. раздел 11.46).

В тяжелых случаях требуется хирургическое лечение. В условиях искусственного кровообращения устраняют стеноз, а при сопутствующем клапанном стенозе производят и вальвулопластику с доступом через легочную артерию. После операции градиент давления уменьшается или исчезает.

11.43 СТЕНОЗ ЛЕГОЧНОЙ АРТЕРИИ В СОЧЕТАНИИ С ШУНТОМ СЛЕВА НАПРАВО

Клапанный или подклапанный стеноз или обе аномалии могут сочетаться с шунтом слева направо через дефект межпредсердной или межжелудочковой перегородки или открытый артериальный проток. Наблюдаемые при этом клинические проявления зависят от степени стеноза и объема шунта.

Стеноз легочной артерии в сочетании с дефектом межпредсердной перегородки. При преобладании клапанного стеноза и незначительном шунте слева направо на уровне предсердий клиническая картина неотличима от наблюдаемой при изолированном клапанном стенозе легочной артерии. При большом шунте и незначительном стенозе артерии клинические проявления сходны с таковыми при дефекте межпредсердной перегородки (см. раздел 11.38) с той лишь разницей, что систолический шум грубый и может сопровождаться дрожанием. Диагноз устанавливается при катетеризации сердца. При этом выявляется шунт слева направо на предсердном уровне, а также градиент давления между правым желудочком и легочной артерией, свидетельствующий о стенозе последней. С помощью селективной ангиографии определяют стеноз легочной артерии и шунт слева направо через дефект межпредсердной перегородки.

Стеноз легочной артерии в сочетании с дефектом межжелудочковой перегородки. В случаях, когда основу порока составляет дефект межжелудочковой перегородки, а стеноз легочной артерии минимален, клинические проявления сводятся к наблюдаемым при дефекте межжелудочковой перегородки. Однако при катетеризации сердца наряду с шунтом слева направо на уровне желудочков выявляют градиент давления между правым желудочком и легочной артерией. Если основу порока составляет клапанный или подклапанный стеноз легочной артерии, распознать небольшие дефекты межжелудочковой перегородки также достаточно трудно. В редких случаях прогрессирующая гипертрофия желудочков у больных с дефектом межжелудочковой перегородки может привести к развитию подклапанного стеноза легочной артерии, клинические проявления которого затушевывают дефект перегородки. При катетеризации сердца может быть не выявлено незначительное прохождение крови через дефект межжелудочковой перегородки. В этих случаях об интактности перегородки судят по данным селективной левой вентрикулографии.

Стеноз легочной артерии в сочетании с открытым артериальным протоком. При этом варианте аномалии наряду с признаками стеноза легочной артерии над клапанами ее определяется машинный шум. Это редко встречающееся сочетание следует заподозрить у больных с признаками открытого артериального протока и гипертрофии правого желудочка. Против диагноза атрезии легочной артерии свидетельствуют постстенотическое расширение ее и отсутствие цианоза.

Лечение. Производятся операции на открытом сердце. Дефекты межжелудочковой или межпредсердной перегородки закрывают. Оперативную коррекцию стеноза легочной артерии осуществляют путем резекции воронкообразной части или вальвулопластики с доступом через легочную артерию. Одновременно перевязывают открытый артериальный проток. При изолированном стенозе легочной артерии оперативное лечение рекомендуется только в тяжелых случаях или при прогрессирующем течении болезни.

11.44 СТЕНОЗ ЛЕГОЧНОЙ АРТЕРИИ В СОЧЕТАНИИ С ШУНТОМ СПРАВА НАЛЕВО

Дефект межпредсердной перегородки или открытое овальное отверстие. Как уже упоминалось, у больных с умеренным или выраженным клапанным или подклапанным стенозом появляются признаки правожелудочковой систолической гипертензии. Если при этом снижается способность стенок правого желудочка к растяжению (за счет гипертрофии) или повышается диастолическое давление в нем (при его недостаточности), повышается давление в правом предсердии, что в свою очередь приводит к возникновению шунта справа налево через дефект межпредсердной перегородки и цианозу. Аналогичные патофизиологические проявления имеют место при открытом овальном отверстии.

Ребенок может родиться с цианозом или последний появляется позднее, в подростковом возрасте у неоперированных больных. Кроме него, пальцы при этом приобретают форму барабанных палочек и присоединяется полицитемия. Нередко повышается давление в системе яремных вен, что проявляется внутренней волной "а" на флебограмме. Остальные физикальные признаки и результаты инструментальных методов обследования сходны с наблюдаемыми при выраженном клапанном стенозе легочной артерии. Сброс крови справа налево приводит к недонасыщению артериальной крови кислородом.

Шунт справа налево на уровне предсердий при стенозе легочной артерии всегда свидетельствует о выраженном препятствии оттоку крови из правого желудочка. Всех больных в этом случае необходимо оперировать. Им производят вальвулотомию и закрывают дефект межпредсердной перегородки.

11.45 СТЕНОЗ ВЕТВЕЙ ЛЕГОЧНОЙ АРТЕРИИ

В основу аномалии входят единичные или множественные участки сужения главных ветвей легочной артерии. Различают незначительные, протяженные, локализованные и множественные стенозы. Эта аномалия нередко сочетается с другими врожденными пороками сердца, из которых особенно часто встречаются клапанный стеноз легочной артерии, тетрада Фалло, открытый артериальный проток, дефект межжелудочковой и межпредсердной перегородок и надклапанный стеноз аорты. У некоторых больных с пе-

риферической локализацией стеноза отмечается семейная предрасположенность к тому. Высокая частота аномалии выявлена у грудных детей с синдромом врожденной краснухи. У грудных детей надклапанный стеноз аорты сочетается со стенозом ветвей легочной артерии и идиопатической гиперкальциемией.

При незначительной степени стеноза выраженного изменения кровотока в сосудах малого круга не происходит. Множественные значительно стенозированные участки обуславливают повышение давления в правом желудочке или в участке легочной артерии, расположенном проксимальнее сужения. Изолированный стеноз ветвей легочной артерии можно заподозрить по шумам, которые можно слышать в разных участках грудной клетки сзади и спереди. Обычно они появляются в систолу, но могут быть и постоянными. Выявляемые иногда у новорожденных они с течением времени исчезают, что свидетельствует о возможности спонтанной коррекции небольшого стеноза. Нередко сопровождающие эту аномалию физикальные признаки определяются сопутствующей аномалией, в частности тетрадой Фалло. При выраженном стенозе ветвей легочной артерии на ЭКГ появляются свидетельства гипертрофии правых отделов сердца.

В тяжелых случаях на рентгенограмме определяют кардиомегалию и выбухание дуги легочной артерии. Легочный рисунок, как правило, не изменен, в некоторых случаях видны небольшие сосудистые тени. При артериографии легочной артерии выявляется постстенотическое расширение сосудов, при катетеризации сердца — градиент давления между участками проксимальнее и дистальнее места сужения. При сопутствующем препятствии оттоку крови из правого желудочка градиент давления может не выявляться, поскольку в этом случае давление в главной легочной артерии остается в пределах нормы или снижается. Больных с выраженным стенозом как самой артерии, так и ее основных ветвей необходимо оперировать. Им производят резекцию суженных участков. При сопутствующей аномалии, например тетраде Фалло или клапанном стенозе легочной артерии, стеноз ее ветвей устраняют во время радикальной операции. Множественные внутрилегочные стенозы не подлежат хирургической коррекции.

11.46 НЕДОСТАТОЧНОСТЬ КЛАПАНОВ ЛЕГОЧНОЙ АРТЕРИИ

Недостаточность клапанов легочной артерии, как правило, сочетается с другими пороками сердца, особенно сопровождаемых выраженной легочной гипертензией. Недостаточность клапана нередко возникает после хирургической коррекции суженного выходного отдела правого желудочка, например после вальвулотомии и резекции воронкообразного участка легочной артерии. Изолированная врожденная недостаточность клапана встречается редко и обычно не сопровождается никакими симптомами, поскольку степень недостаточности не велика. К основным проявлениям относятся диастолический шум в верхней части левого края грудины

более низкой тональности, нежели шум, обусловленный недостаточностью аортальных клапанов. На рентгенограммах грудной клетки определяется выбухание дуги главной легочной артерии. На ЭКГ изменения отсутствуют или появляются признаки очень незначительной гипертрофии правого желудочка. Низкое диастолическое давление в легочной артерии, определяемое при катетеризации сердца, подтверждает диагноз. При селективной ангиографии выявляют недостаточность клапана. Изолированная недостаточность его, как правило, не представляет собой какой бы то ни было опасности и не требует хирургической коррекции.

Отсутствие клапана легочной артерии обычно сочетается с другими аномалиями, в частности с тетрадой Фалло и дефектом межжелудочковой перегородки. При этом еще в грудном возрасте у ребенка возникает выраженное расширение легочных артерий, которые сдавливают бронхи, что обуславливает рецидивирующий бронхоспазм, колабирование легкого и пневмонии. При выраженной недостаточности клапана нередко наступает смерть вследствие сдавления бронхов и сердечной недостаточности. Радикальная операция, проводимая больным более старшего возраста, заключается во вшивании клапаносодержащего протеза при одновременном устранении дефекта межжелудочковой перегородки и подклапанного стеноза.

11.47 КОАРКТАЦИЯ АОРТЫ

Сужения разной протяженности могут локализоваться в любом участке, начиная от дуги и кончая бифуркацией аорты, однако в 98 % случаев они находятся сразу ниже места отхождения левой подключичной артерии. У мужчин аномалия встречается в 2 раза чаще, чем у женщин. Коарктация аорты нередко встречается при синдроме Тернера (кариотип XO).

Гемодинамика. Обструкция аорты приводит к выраженному развитию коллатерального кровообращения, в основном за счет ветвей подключичных, верхних межреберных и внутренних артерий молочных желез. Могут быть расширены грудная и подлопаточная ветви подмышечной артерии, играющие роль коллатералей. Эти сосуды объединяются в единую сеть с межреберными ветвями нисходящей аорты и нижними надчревными ветвями бедренной артерии и создают пути оттока для артериальной крови в обход участка сужения. К юношескому возрасту коллатеральная сеть уже достаточно выражена и функционирует.

Проксимальнее места коарктации артериальное давление повышено, дистальнее снижено, особенно пульсовое. Механизмы, обуславливающие гипертензию проксимальнее участка коарктации, изучены не до конца. Известно, что ее нельзя объяснить лишь механическим препятствием току крови.

Клинические проявления. Аномалия, как правило, не проявляется в первое десятилетие жизни, однако клиническая картина может развиваться в любом возрасте и бывает обусловлена гипертен-

зией, снижением функции миокарда или кровоснабжения нижних конечностей. Гипертензия может привести к носовым кровотечениям, пульсирующим головным болям и левожелудочковой или застойной недостаточности сердца. Нередки и кровоизлияния в мозг. Снижение кровоснабжения нижних конечностей сопровождается их похолоданием, а иногда быстрой утомляемостью.

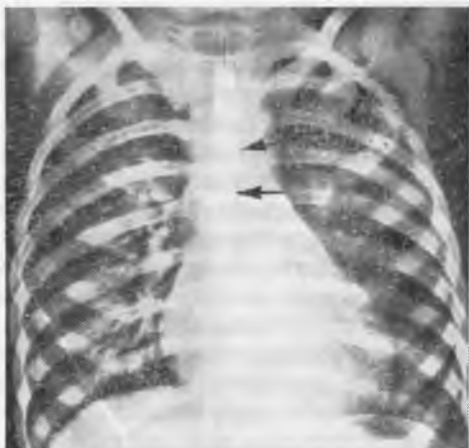Классическим признаком коарктации аорты служат разные пульс и артериальное давление на руках и ногах. Пульсация бедренных, подколенных, задних большеберцовых артерий и тыльных артерий стопы ослаблена и передается с запозданием, что резко контрастирует с прыгающим пульсом на артериях рук и сонных артериях. В норме у человека систолическое давление, измеренное на ногах с помощью манжетки, на 10—20 мм рт. ст. превышает систолическое давление на руках, а при коарктации аорты оно значительно ниже на ногах, чем на руках, а нередко вообще не определяется. Артериальное давление повышается в сосудах большого круга в ответ на нагрузку. Его следует измерять на обеих руках. Различие его на правой и левой руках более чем в 30 мм свидетельствует о том, что в область коарктации вовлечен участок отхождения левой подключичной артерии.

Развитие коллатеральной артериальной сети может обусловить систолические шумы, особенно часто выслушиваемые на спине — в межлопаточных областях и ниже краев лопаток. По истечении первого десятилетия жизни они обычно резко усиливаются, границы сердца расширяются и появляется левожелудочковый верхушечный толчок. Шумы разнообразны по локализации, интенсивности и своим характеристикам и, как правило, непатогномичны. Чаще можно слышать систолический шум изгнания с максимальным участком слышимости в области основания сердца. Он проводится вниз по грудине на верхушку сердца и в межлопаточную область и нередко наиболее выражен на задней поверхности грудной клетки. Он может быть связан с коарктацией, интенсивным кровотоком в коллатеральных сосудах, пороками аортальных клапанов или сопутствующими пороками сердца, в частности с дефектами перегородок. Иногда определяется диастолический элемент шума, который может быть обусловлен сопутствующей врожденной недостаточностью клапанов аорты. Он наиболее четко выслушивается на основании сердца и проводится вниз по левому краю грудины. Постоянный шум над легочной артерией, проводящийся в левую подключичную область, свидетельствует о сопутствующем открытом аортальном протоке. В редких случаях диастолический шум слышен на задней поверхности грудной клетки. В области верхушки может быть выслушан скребущий диастолический шум, свидетельствующий о пороке левого предсердно-желудочкового клапана.

Диагноз. Рентгенографические данные зависят от возраста больного, выраженности гипертензии и развития коллатеральной сети. У детей они обычно не отличаются от нормы, за исключением признаков увеличения сердца при развитии застойной недоста-

Рис. 11—56. Рентгенограмма грудной клетки ребенка в возрасте 6 лет с коарктацией аорты.

По ходу контрастированного бариевой взвесью пищевода заметны вдавления, образованные луковицей аорты и левой подключичной артерией (стрелка вверх), и расширенный ниже стеноза участок аорты (нижняя стрелка). За счет этих двух вдавлений пищевод принимает Е-образную форму. Контуры левого желудочка выбухают, узурь на ребрах не определяются.



точности его. Явные признаки аномалии у них обычно отсутствуют. Может определяться выбухание левого желудочка. По истечении первого десятилетия жизни несколько увеличиваются размеры сердца за счет левого желудочка. Часто определяемая в левой верхней части средостения тень образована расширенной левой подключичной артерией. У детей старшего детского возраста на нижних краях ребер (за исключением верхнего и II—III нижних) обычно становятся заметными узурь от давления расширенных межреберных артерий. Реже при отхождении одной из подключичных артерий ниже участка коарктации узурь заметны с одной стороны. В большинстве случаев в нисходящем отделе аорты видна область постстенотического расширения. Признаками его служат смещение заполненного барием пищевода и извилистость латерального края аорты ниже дуги (рис. 11—56). Выраженная зазубренность задней части пищевода образуется расширенными межреберными артериями, входящими в аорту ниже участка коарктации. В ряде случаев в загрудинном пространстве видна зазубренность контура мягких тканей. Она возникает за счет расширения внутренних артерий молочных желез.

На ЭКГ изменения у детей, как правило, отсутствуют, однако могут быть признаки гипертрофии левого желудочка, а иногда блокады левых ветвей предсердно-желудочкового пучка. При регистрации ЭКГ в стандартных отведениях выраженность 1-го или 2-го зубца *P* в правых грудных может ошибочно навести на мысль о гипертрофии правого желудочка. На самом же деле это обусловлено отклонением петли вектора *QRS* вправо и назад, что, вероятно, происходит в результате гипертрофии заднедиафрагмального отдела левого желудочка.

В большинстве случаев диагноз можно поставить на основании внимательной оценки пульса на всех доступных основных периферических артериях, а также при сравнении АД на руках и ногах. Двухмерная эхография в масштабе реального времени позволяет

лоцировать участок коарктации. При этом выявляются сопутствующие аномалии аортальных клапанов. Катетеризация сердца с проведением селективной левой вентрикулографии и аортографии показана в отдельных случаях при сопутствующих аномалиях.

Сопутствующие аномалии. У большинства больных коарктация аорты сочетается с пороками аортального клапана. Часто встречается двустворчатый клапан, что, однако, не проявляется клинически до тех пор, пока не разовьется недостаточность аорты или ее стеноз. Коарктации нередко сопутствует открытый аортальный проток. При шунте слева направо можно заподозрить дефекты межжелудочковой и межпредсердной перегородок.

Сопутствующая патология мозговых сосудов может привести к выраженным неврологическим расстройствам или к смерти. Гипертензия может обусловить разрыв врожденных аневризм артериального круга большого мозга, других сосудов с нарушением строения эластического или медиального слоя или неизмененных. При этом происходит кровоизлияние в мозг и субарахноидальное пространство. Из аномалий подключичных артерий встречаются отхождение левой от области коарктации, стеноз устья ее и аномалия отхождения правой.

Прогноз и осложнения. В большинстве случаев нелеченные больные умирают в возрасте 20—40 лет, некоторые доживают до среднего возраста без выраженной патологии. Клиническая симптоматика может развиваться в любом возрасте, начиная с младенчества, и почти всегда бывает налицо к возрасту 25 лет. Часто аномалия осложняется гипертензией, которая может обусловить застойную недостаточность сердца или внутричерепные кровоизлияния. Недостаточность сердца нередко связана с сопутствующими аномалиями, в частности со стенозом и недостаточностью клапанов аорты. Часто развивается инфекционный эндокардит, как правило, с локализацией процесса в области аномальных аортальных клапанов. При дефекте эластической выстилки и медиального слоя аорты может произойти ее разрыв. Нередко встречается аневризма нисходящего отдела аорты или расширенных коллатеральных сосудов.

Лечение. Больным с выраженной коарктацией аорты показана операция. Оптимальен для нее возраст 3—6 лет. Уровень смертности после операции в этом случае составляет менее 1%. У больных в возрасте старше 20 лет исход ее может быть менее благоприятным вследствие снижения функции левого желудочка и патологических изменений в организме. Однако при сохранившихся резервах сердца благоприятный исход возможен и в том случае, если больного оперируют в среднем возрасте. Сопутствующие клапанные пороки увеличивают риск хирургического вмешательства.

Операцией выбора служит резекция участка коарктации с наложением первичного анастомоза, у больных более раннего возраста подключичную артерию вшивают в стенку восстановленного участка. При этом за счет вертикального разреза коарктация развивается реже, чем при горизонтальной резекции с наложением анастомоза конец в конец. Редко, если протяженность сужения не

позволяет наложить первичный анастомоз, можно прибегать к созданию шунтов из дакрона.

После операции разительно усиливается амплитуда пульсовой волны на бедренной артерии, тыльной артерии стопы и большеберцовой. Однако в ближайший послеоперационный период нередко развивается «рикошетная» гипертензия, при которой может потребоваться медикаментозное лечение. В большинстве случаев гипертензия постепенно снижается. После операции нередко остаются шумы, что может быть связано с сопутствующими пороками сердца, кровотоком в области восстановленного участка и/или коллатеральным кровотоком. При хирургической коррекции коарктации, проводимой на втором десятилетии жизни или в более старшем возрасте, частота рецидивов более высока даже при отсутствии сопутствующей патологии. Так, даже при адекватной коррекции коарктации может рецидивировать или рано развиваться гипертензия взрослых. Однако эти наблюдения были проведены за ранее оперированными молодыми людьми, в связи с чем невозможно уточнить адекватность исходной операции. В большинстве научных центров в настоящее время хирургическую коррекцию коарктации рекомендуют производить у детей в возрасте до 10 лет. Вопрос о частоте развития преждевременных сосудистых заболеваний по достижении ими зрелого возраста еще не решен. У больных с проведенной в возрасте 3—4 лет коррекцией, после которой давление нормализовалось, с меньшей вероятностью следует ожидать раннего развития гипертензии, атеросклероза и расслаивающей аневризмы аорты, состояний, встречающихся у больных, оперированных в более позднем возрасте.

Несмотря на то что после проведения операции в полном объеме рецидив стеноза наблюдается крайне редко, для значительного числа больных, в первые месяцы жизни подвергшихся неотложной операции наложения анастомоза конец в конец, требуется дальнейшее наблюдение. После операции низведения подключичной артерии, произведенной у детей, менее вероятно развитие рестеноза. После коррекции коарктации аорты все больные требуют тщательного контроля в течение неопределенно длительного периода.

Посткоарктэктомический синдром. Артериальная гипертензия и боли в животе могут быть обусловлены постоперационным мезентерартериитом. Боли бывают разной интенсивности и могут сочетаться с анорексией, тошнотой, рвотой, лейкоцитозом и даже признаками непроходимости тонкого кишечника. Как правило, эффект наступает после лечения гипотензивными средствами и очистки тонкого кишечника. Кортикостероиды смягчают симптоматику, что позволяет избежать лапаротомии по поводу кишечной непроходимости. В последние годы синдром встречается значительно реже.

11.48 КОАРКТАЦИЯ АОРТЫ У ДЕТЕЙ ГРУДНОГО ВОЗРАСТА

У детей коарктация аорты часто сочетается с другими аномалиями сердца, в том числе с открытым артериальным протоком, дефектом межжелудочковой перегородки, выраженными аномалия-

ми аортальных клапанов, транспозицией магистральных сосудов и разными вариантами общего желудочка. Она может быть связана со склерозом эндокарда и пороком левого предсердно-желудочкового клапана. Клинические проявления обусловлены как коарктацией, так и сопутствующими аномалиями. Для описания всех сочетающихся с коарктацией пороков и наблюдаемой при этом у детей клинической картины разработаны как анатомические, так и физиологические классификации. Она зависит от локализации и протяженности коарктации, места отхождения артериального протока от аорты и ее размера в проксимальном по отношению к коарктации участке. Направление кровотока через открытый артериальный проток определяется локализацией и степенью сужения в участке коарктации, а также сопротивлением сосудов малого круга. Практически во всех случаях участок коарктации локализуется у протока, а не до него или после, как считали ранее.

У больших, у которых проток относительно свободен дистальнее участка коарктации, кровь из правого желудочка поступает через него в нисходящую аорту. Кровоток в сосудах нижней половины туловища зависит от выброса правого желудочка. При этом пульсация бедренных артерий удовлетворительная, а различие в АД на руках и ногах близко к норме. У грудных детей отмечается значительная легочная гипертензия и высокое сопротивление сосудов малого круга. При этом выражены цианоз, задержка физического развития и признаки недостаточности сердца. Поскольку в нисходящие отделы аорты частично поступает венозная кровь, цианоз может быть более заметен в нижней половине туловища, однако это не относится к диагностическим признакам. Сердце увеличено в размерах, по левому краю грудины слышен систолический шум, II тон усилен. На ЭКГ определяются признаки гипертрофии правого желудочка. Рентгенография позволяет выявить увеличение размеров сердца и усиление легочного рисунка. При сочетании коарктации со значительным шунтом справа налево через открытый артериальный проток прогноз, как правило, неблагоприятен. Однако в некоторых случаях эффект наступает после медикаментозного лечения и иссечения участка коарктации. С другой стороны, дети грудного возраста с коарктацией и большим шунтом слева направо через артериальный проток выглядят здоровыми. Если лечение их препаратами наперстянки и диуретиками сопровождалось эффектом, хирургическую коррекцию аномалии которым из них можно произвести в более поздние сроки.

Коарктацию аорты в сочетании с выраженными аномалиями аортального и левого предсердно-желудочкового клапанов следует рассматривать в контексте синдрома гипоплазии левого сердца. В этом случае дуга аорты удлинена и сужена, в месте впадения артериального протока в ней определяется иногда изолированный участок коарктации. При сочетании коарктации аорты с транспозицией магистральных сосудов или общим желудочком возможна как изолированная коррекция коарктации, так и сочетание ее с другими паллиативными методами лечения.

11.49 КОАРКТАЦИЯ АОРТЫ В СОЧЕТАНИИ С ДЕФЕКТОМ МЕЖЖЕЛУДОЧКОВОЙ ПЕРЕГОРОДКИ У ДЕТЕЙ ГРУДНОГО ВОЗРАСТА

Изолированная коарктация аорты у детей грудного возраста редко заканчивается застойной недостаточностью сердца. Однако при сочетании ее с дефектом межжелудочковой перегородки усиливается как пред-, так и постнагрузка на левый желудочек. Клинические проявления при этом развиваются в течение 1-го месяца жизни, проявляясь зачастую не корригируемой недостаточностью сердца. При этом развивается картина далеко зашедшего порока сердца с тахипноэ, задержкой развития и типичными проявлениями недостаточности. Нередко выраженные различия АД на руках и ногах отсутствуют, что связано с низким сердечным выбросом. Клиника порока при этом развивается раньше и дети болеют значительно тяжелее, нежели дети с изолированным дефектом межжелудочковой перегородки или коарктацией аорты. Несмотря на эффективность медикаментозного лечения в раннюю стадию болезни, ребенок может выжить только в том случае, если операцию ему произведут как можно раньше. В большинстве случаев клиническую картину обуславливает коарктация; при этом резекция суженного участка аорты приводит к значительному улучшению состояния больного. В настоящее время операция по сужению легочной артерии в некоторых хирургических центрах не практикуется. Иногда симптоматика настолько смягчается, что отпадает необходимость в последующих хирургических вмешательствах у грудного ребенка. Позднее некоторым больным закрывают дефект межжелудочковой перегородки. Однако, если ведение больного после операции затруднено, дефект закрывают на открытом сердце в грудном возрасте. Если до операции был установлен сложный дефект межжелудочковой перегородки (множественный, мышечный), операцию по сужению легочной артерии можно произвести одновременно с коррекцией коарктации, для того чтобы избежать у грудного ребенка операции на открытом сердце, производимой обычно при сложных дефектах межжелудочковой перегородки.

11.50 АНОМАЛЬНЫЙ ЛЕГОЧНЫЙ ВЕНОЗНЫЙ ВОЗВРАТ

Дефект развития легочных вен может привести к аномальному дренажу одной или двух легочных вен в вены большого круга. При этом они могут впадать в правое предсердие, верхнюю или нижнюю полую вены, одну из основных вен, образующих их, или в добавочную левую верхнюю полую вену, открывающуюся в коронарный синус. Легочные вены могут образовывать общий ствол, открывающийся в венозную систему ниже диафрагмы (воротная вена, венозный проток, нижняя полая вена). Эта аномалия развития нередко сочетается с дефектом межпредсердной перегородки.

Частичный аномальный венозный возврат. Число легочных вен, впадающих в правое предсердие, обуславливает выраженность шунта слева направо, который увеличивается при сопутствующих

дефектах межпредсердной перегородки. При частичном аномальном венозном возврате в правое предсердие обычно открываются все вены, выходящие из одного легкого, чаще из правого, или их часть. Как правило, встречается аномалия межпредсердной перегородки типа дефекта венозного синуса (см. раздел 13.40). Анамнез, физикальные признаки, электрокардиографические и рентгенографические данные не отличаются от наблюдаемых при дефекте межпредсердной перегородки типа *ostium secundum*. Иногда при аномальном впадении легочной вены в нижнюю полую на рентгенограммах видна суживающаяся книзу тень справа от тени сердца (синдром турецкой сабли); при этом дефект межпредсердной перегородки обычно отсутствует.

При катетеризации сердца катетер можно провести из верхней полой вены или правое предсердие в аномально впадающие легочные вены или в левые отделы сердца через дефект межпредсердной перегородки. Локализация шунта слева направо зависит от места впадения легочных вен, шунт может возникать на уровне верхней полой вены или правого предсердия. Уровень кислорода в крови и насыщение ее кислородом в верхней полой вене и правом предсердии часто не отличаются от наблюдаемых при дефекте межпредсердной перегородки. Кривые разведения индикатора свидетельствуют об аномальном дренаже легочных вен, что выявляется и при селективной легочной ангиографии.

Как и при дефектах межпредсердной перегородки (типа *ostium secundum*) прогноз исключительно благоприятен. При больших шунтах слева направо требуется хирургическая коррекция при создании искусственного кровообращения. Одновременное закрытие дефекта межпредсердной перегородки осуществляется таким образом, чтобы направить кровь из легочных вен в левое предсердие.

Полный аномальный венозный возврат. При этом отсутствует венозное сообщение с левым предсердием, и вся кровь, притекающая из сосудов большого и малого кругов кровообращения к сердцу, попадает в правое предсердие и смешивается в нем. Часть крови проходит в правый желудочек и легочную артерию, оставшаяся порция через дефект межпредсердной перегородки или открытое овальное отверстие направляется в левое предсердие.

Обычно легочные вены сливаются в единый ствол, а затем впадают в венозную систему большого круга в одном из следующих участков: левая верхняя полая вена (43%), коронарный синус (19%), правое предсердие (14%) и правая верхняя полая вена (12%). Остальные впадают в венозную систему ниже диафрагмы.

Отмечают три варианта клинической картины. У некоторых детей в период новорожденности развивается выраженная обструкция венозного возврата, что особенно характерно для впадения легочных вен в систему ниже диафрагмы. При этом появляются выраженный цианоз и резкое тахипноэ. Шумы при физикальном обследовании могут не выслушиваться.

Для второй группы больных также характерно раннее развитие

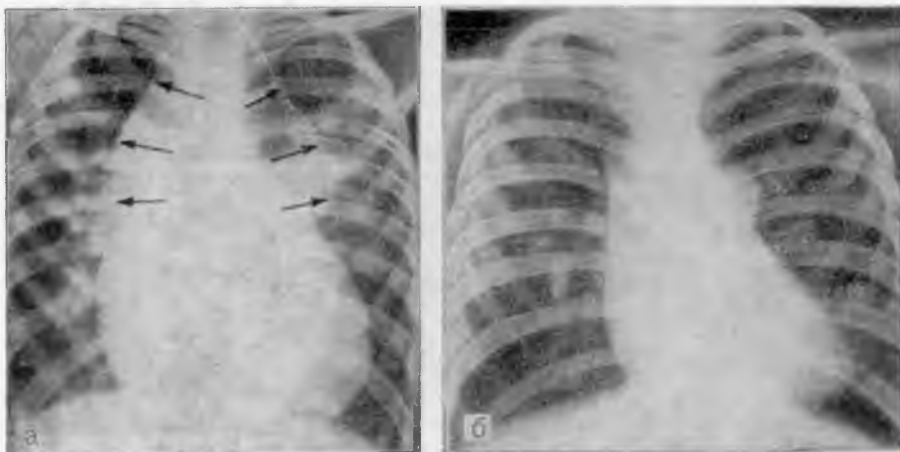


Рис. 11—57. Рентгенограмма грудной клетки больного с полным аномальным дренажем легочных вен в верхнюю полую вену.

До операции (а) видна тень над областью сердца (стрелки), за счет чего оно приобретает вид снеговика, или цифры 8; выражена кардиомегалия и усиление легочного рисунка. После операции размеры сердца и тени над ним уменьшились.

застойной недостаточности сердца. Однако у них отмечается значительный шунт слева направо, а препятствия оттоку крови из легочных вен незначительны или умеренные. Из-за гипертензии в системе легочной артерии заболевание протекает очень тяжело. Аускультативно по левому краю грудины определяются систолические шумы и иногда ритм галопа. Иногда в верхней части левого края грудины над легочной артерией определяется постоянный шум. Цианоз выражен слабо.

Третью группу составляют больные без признаков нарушения оттока из легочных вен. У них отмечается значительный шунт слева направо, однако легочная гипертензия отсутствует и симптоматика для детей грудного возраста или в раннем детстве нехарактерна. Цианоз практически никогда не возникает.

На ЭКГ выявляются признаки гипертрофии правого желудочка (в отведениях V_{4R} и V_1 обычно появляется зубец qR , зубец P нередко высокий и заостренный). У детей более старшего возраста при впадении легочных вен в безымянную или добавочную левую верхнюю полую вену (рис. 11—57) отмечаются характерные рентгенографические признаки. Над областью сердца видна обширная тень, принимающая вместе с тенью сердца вид цифры 8 или фигуры снеговика. Она образуется расширенными венами левыми верхней полую и безымянной и правой верхней полую. При дренаже легочных вен в другие отделы большого круга увеличиваются размеры сердца, взбухают легочная артерия и правый желудочек и усиливается легочный рисунок. У больных в этом случае выражен цианоз. Рентгенографически выявляют признаки отека легких с

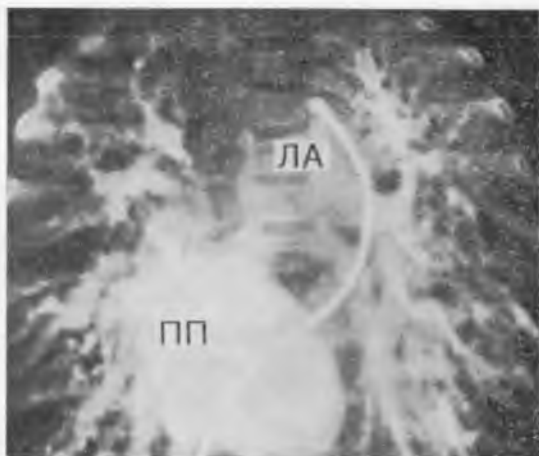


Рис. 11—58. Полный аномальный дренаж легочных вен в коронарный синус.

При введении контрастного вещества в легочную артерию (ЛА) можно увидеть артерии легких. Контрастное вещество возвращается в коронарный синус, который дренируется в интенсивно контрастируемое правое предсердие (ПП).

небольшими размерами сердца, что нередко служит поводом для ошибочной диагностики респираторного дистресс-синдрома.

На эхокардиограмме выявляют признаки перегрузки правого желудочка и промежуточные или парадоксальные колебания межжелудочковой перегородки. Размер левого желудочка составляет 50—65% от нормы. Форма эхо-сигнала от левого предсердно-желудочкового клапана не изменена. Корень аорты уменьшен. Общий венозный канал, в который впадают легочные вены, можно локализовать при расположении его непосредственно за левым предсердием.

Катетеризация сердца позволяет установить, что насыщение кислородом крови желудочков, предсердий и аорты более или менее одинаково и выше такового в сосудах периферической венозной крови большого круга. У больных более старшего возраста может умеренно повышаться давление в легочной артерии и правом желудочке, однако для детей грудного возраста характерна легочная гипертензия. Селективная легочная ангиография позволяет получить изображение легочных вен и увидеть место их впадения в систему большого круга (рис. 11—58).

В отношении нелеченых больных прогноз, как правило, неблагоприятен, а при легочной гипертензии они редко переживают грудной возраст. Смерть наступает вследствие застойной недостаточности сердца. У детей, переживших возраст 2 лет, признаки гипертензии в системе легочной артерии отсутствуют, а симптоматика на удивление скудна. Лечение хирургическое в условиях искусственного кровообращения. Операция заключается в наложении анастомоза между общим коллектором легочных вен и левым предсердием, закрытии дефекта межпредсердной перегородки и места впадения легочных вен в венозную систему большого круга. Благоприятные результаты отмечают и у грудных детей с выраженной симптоматикой. Если гемодинамика после операции нормализовалась, прогноз исключительно благоприятный.

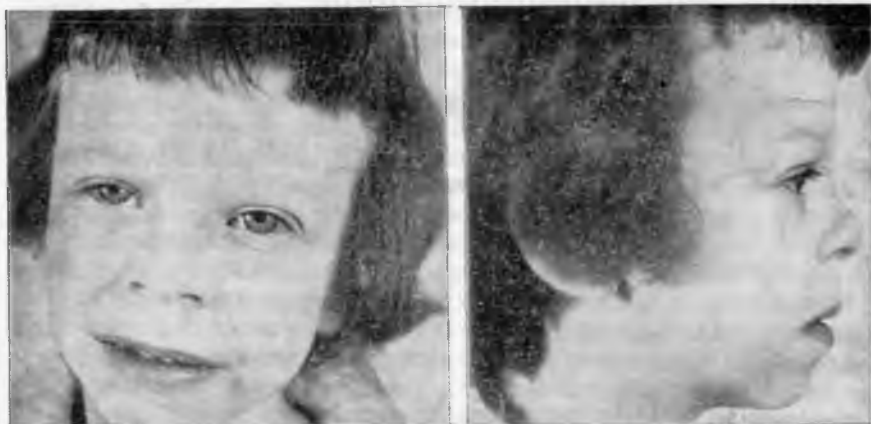

Рис. 11—59. Больной с подтвержденной гиперкальциемией в раннем детском возрасте и надклапанном аортальном стенозом, по поводу которого ему в возрасте 8 лет была произведена операция.

Верхняя губа выдается вперед, спинка носа уплощена, нос укорочен и вздернут кверху, есть признаки гипертелоризма.

11.51 ВРОЖДЕННЫЙ СТЕНОЗ АОРТЫ

Врожденный стеноз аорты составляет около 5% из всех врожденных пороков сердца у детей, однако аномалия строения аортального клапана (нередко умеренный стеноз двустворчатого) относится к основным врожденным порокам сердца у взрослых. Стеноз аорты чаще встречается у мужчин (3:1). Наиболее распространен клапанный стеноз, при котором створки клапана утолщаются и срастаются. При подклапанном (подаортальный) стенозе препятствие оттоку крови из левого желудочка создается неоднородным слоем фиброзной или мышечной ткани ниже аортальных клапанов. Редко встречаются случаи надклапанного стеноза. Эта аномалия может носить спорадический или наследственный характер или сочетаться с синдромом умственной отсталости и характерным видом больного: лунообразное лицо, широкий лоб, уплощение спинки носа, удлинение верхней губы и пухлые щеки (рис. 11—59). Иногда этот синдром сочетается с идиопатической гиперкальциемией грудного возраста.

Клинические проявления. Симптоматика зависит от степени стеноза. При выраженном стенозе у грудного ребенка рано появляются признаки тяжело протекающей недостаточности левого желудочка. Однако у большинства детей даже при относительно выраженном стенозе аорты симптоматика отсутствует, рост и развитие детей не нарушены. Шумы в сердце, как правило, выявляются при обычном физикальном обследовании ребенка. У детей более старшего возраста при значительном препятствии оттоку крови из левого желудочка изредка появляются утомляемость, кардиалгии,

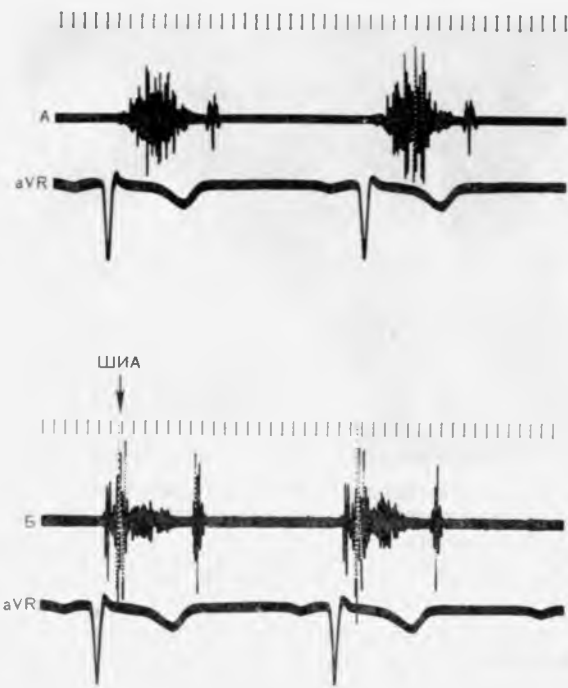


Рис. 11—60. Фонокардиограмма больного с врожденным клапанным стенозом аорты.

Выслушиваемый над аортой (А) систолический шум носит характер шума изгнания. На верхушке (Б) ему предшествует шум изгнания в аорту (ШИА).

головокружения или обморочные состояния. Описаны случаи внезапной смерти больных, однако она наступает обычно при выраженном препятствии оттоку крови из левого желудочка, что проявляется на ЭКГ и большим градиентом давления между левым желудочком и аортой, хирургическое лечение детей при которых по тем или иным причинам было отложено.

Пульс обычно не отличается от нормы, но малого наполнения и при критическом состоянии может стать анакротическим. Размеры сердца и верхушечный толчок, как правило, не изменены. При выраженном стенозе сердце может увеличиться в размерах, появляются левожелудочковый и верхушечный толчки. Грубый скребущий систолический шум изгнания, как правило, сопровождающийся дрожанием, четче слышен над аортой и проводится на область шеи и вниз по левому краю грудины к верхушке, у некоторых больных он достигает максимальной интенсивности в нижней части левого края грудины или на верхушке. При клапанном аортальном стенозе шуму обычно предшествует аортальный щелчок выброса, который более четко слышен на верхушке и по левому краю грудины (рис. 11—60). Для дискретного субаортального стеноза щелчки не характерны. Нередко, особенно при подклапанном стенозе, можно слышать диастолические шумы.

Дующий диастолический шум на аорте обусловлен сопутствующей недостаточностью ее. Иногда даже при сохранном левом предсердно-желудочковом клапане на верхушке возникает мезодиастолический скребущий шум. При небольшом аортальном стенозе

сохраняется физиологическое расщепление II тона. У больных с выраженной обструкцией вследствие уменьшения степени закрытия аортальных клапанов могут наблюдаться парадоксальное раздвоение II тона и громкий IV тон.

Диагноз. При небольшом градиенте давления между левым желудочком и аортой ЭКГ не изменяется. При выраженном стенозе она может быть в пределах нормы, но чаще на ней появляются признаки гипертрофии и перегрузки левого желудочка. Если у детей с выраженной обструкцией аорты ЭКГ не изменена, то признаки гипертрофии желудочка могут появиться на векторкардиограмме. При рентгенографическом исследовании выявляют признаки увеличения левого желудочка, нередко расширенный восходящий отдел аорты, однако луковица ее не изменена. Кальцификация клапана встречается даже у детей. Эхокардиография позволяет выявить порок и установить степень обструкции. Анатомические признаки порока при М-сканировании включают в себя множественные диастолические эхо-сигналы от створок аортального клапана, эксцентрическое закрытие створок и утолщение межжелудочковой перегородки и свободной стенки левого желудочка. Двухмерное сканирование в масштабе реального времени позволяет лоцировать стенозированный аортальный клапан, створки которого приобретают куполообразную форму, и определить размеры клапанного отверстия. При отсутствии недостаточности левого желудочка фракция укорочения левого желудочка увеличивается, что связано с повышенной сократимостью его. При максимальном систолическом градиенте между левым желудочком и аортой, превышающем 45 мм рт. ст., эта фракция превышает 40%.

Проба с дозированной физической нагрузкой помогает определить степень препятствия оттоку крови из левого желудочка. По мере увеличения градиента давления снижается сократительная способность левого желудочка, систолическое давление в ответ на нагрузку повышается недостаточно, может повышаться диастолическое артериальное давление и снижается сегмент *ST*. Поскольку больные с выраженным аортальным стенозом могут не предъявлять жалоб, а данные ЭКГ, векторкардио- и рентгенографии не отличаются от нормы, серийная эхокардиография и пробы с дозированной физической нагрузкой помогают установить момент, в который следует произвести катетеризацию сердца.

Катетеризация левых отделов позволяет установить уровень и место возникновения градиента давления между полостью левого желудочка и аортой. При этом можно выявить и локализацию обструкции. Если она значительна, кривая давления в аорте приобретает атипичный вид. Рано появляются анакротическая инцизура, медленная, растянутая по времени систолическая волна давления в аорте, малое пульсовое давление и позднее — дикротическая инцизура. При выраженном стенозе давление в левом предсердии повышено.

Прогноз. У большинства детей прогноз благоприятный, однако в некоторых случаях наступает внезапная смерть. Обычно ей пред-

шествуют признаки выраженной гипертрофии левого желудочка. Сопутствующие пороки развития, в том числе дефекты межжелудочковой и межпредсердной перегородок, коарктация аорты и стеноз легочной артерии, служат неблагоприятными прогностическими признаками. У детей грудного возраста, смерть которых наступила в связи с застойной недостаточностью сердца, нередко выявляют фиброзластоз эндокарда левого желудочка, предсердия и левого предсердно-желудочкового клапана.

Лечение. Оперативное лечение показано больным с клиническими проявлениями заболевания, электрокардиографическими признаками выраженной гипертрофии левого желудочка и при значительной степени стеноза. Обструкция выходного отдела левого желудочка устраняется в условиях искусственного кровообращения.

При аортальном клапанном стенозе обычно производят операцию вальвулотомии, однако некоторым больным может потребоваться протезирование клапанов. При резекции изолированного субаортального стеноза обычно удается избежать повреждения аортального и передней створки левого предсердно-желудочкового клапанов или проводящих путей сердца. Устранения надклапанного стеноза удается достичь при изолированном участке обструкции, не сопровождающейся гипоплазией аорты. Послеоперационный период обычно протекает тяжело, особенно если после операции возникает вновь или усугубляется недостаточность аорты. При отсутствии явных признаков гипертрофии левого желудочка или выраженного градиента давления между левым желудочком и аортой хирургическое лечение не показано. общепризнанного определения терминов «выраженный градиент давления» не существует, однако в целом считают, что максимальный систолический градиент его между левым желудочком и аортой более 70 мм рт. ст. в покое служит показанием к операции. Некоторые специалисты рекомендуют оперировать больных, если максимальный систолический градиент у них равен или превышает 45 мм рт. ст. Оперировать их следует и в том случае, если отверстие клапанного кольца аорты составляет менее $0,7 \text{ см}^2/\text{м}^2$.

За больным, перенесшим реконструктивную операцию, требуется дальнейшее наблюдение, поскольку у него в течение жизни стеноз выходного тракта левого желудочка может рецидивировать. При появлении на ЭКГ признаков его гипертрофии, снижении его функции (эхокардиографические данные) и появлении симптомов недостаточности сердца во время проведения пробы с дозированной физической нагрузкой следует заподозрить рецидив стеноза.

Определенную опасность для больных с аортальным стенозом представляют занятия активными видами спорта с участием в спортивных состязаниях; в остальном они могут вести нормальный образ жизни. Их необходимо ежегодно обследовать с тем, чтобы при выявлении признаков прогрессирования процесса произвести хирургическую коррекцию аномалии. Важный момент ведения больных — профилактика инфекционного эндокардита.

11.52 ВРОЖДЕННЫЙ СТЕНОЗ ЛЕВОГО ПРЕДСЕРДНО-ЖЕЛУДОЧКОВОГО ОТВЕРСТИЯ

Эта сравнительно редкая аномалия встречается изолированно или в сочетании с другими пороками сердца. К последним относятся незаращение артериального протока, стеноз и коарктация аорты. Левый предсердно-желудочковый клапан при этом отличается воронкообразной формой, створки его утолщены, а сухожильные нити укорочены и деформированы.

Симптоматика проявляется обычно в течение первых 2 лет жизни. У детей задерживается развитие и, как правило, появляется заметная одышка. Для них характерны цианоз и бледность кожных покровов, рецидивы отека легких и приступы застойной недостаточности сердца. Сердце обычно увеличено в размерах за счет расширения и гипертрофии правого желудочка и левого предсердия. У большинства больных выслушивается скребущий систолический шум, за которым следует громкий I тон, однако аускультативные признаки могут быть относительно слабо выражены. Второй тон сердца громкий и раздвоенный. Может быть слышен щелчок открытия левого предсердно-желудочкового клапана. На ЭКГ отмечаются признаки гипертрофии правого желудочка, зубцы *P* не изменены, двугорбы или заострены. К рентгенографическим особенностям относятся увеличение левого предсердия и правого желудочка и явления застоя в сосудах малого круга. На эхокардиограмме отмечается ряд признаков, заключающихся в утолщении створок левого предсердно-желудочкового клапана, уменьшении угла наклона отрезка *E—F* и увеличении левого предсердия при неизменных или уменьшенных размерах левого желудочка. Соотношение периодов систолы (периода предызгнания и времени изгнания) правого желудочка увеличивается. При двухмерном сканировании в масштабе реального времени по короткой оси отмечается значительное уменьшение диастолического размера устья клапана. Этот метод позволяет измерить и величину устья его. При катетеризации сердца определяют увеличение давления в правом желудочке, легочной артерии и давления заклинивания, выявляют сопутствующие аномалии, в частности открытый артериальный проток. На ангиокардиограмме можно увидеть замедленное опорожнение левого предсердия.

Прогноз обычно неблагоприятен. В большинстве случаев дети умирают в течение первых 2 лет жизни. Результаты хирургического лечения неоднозначны. Операция заключается в протезировании левого предсердно-желудочкового клапана.

11.53 ВРОЖДЕННАЯ НЕДОСТАТОЧНОСТЬ ЛЕВОГО ПРЕДСЕРДНО-ЖЕЛУДОЧКОВОГО КЛАПАНА

Эта аномалия встречается как изолированно, так и в сочетании с открытым артериальным протоком, коарктацией аорты, дефектом межжелудочковой перегородки, корригированной транспози-

цией магистральных сосудов, аномальным отхождением левой коронарной артерии от легочной, эндокардиальным фиброэластозом и синдромом Марфана. Порок нередко сочетается с застойной кардиомиопатией. Недостаточность клапана относится к порокам, обусловленным аномалией развития эндокардиальных валиков.

При изолированной недостаточности, как правило, расширяется клапанное кольцо. Сухожильные нити укорочены и прикрепление их может быть аномальным. Створки клапана деформированы, отмечается эндокардиальный склероз разной степени. При клинической выраженной аномалии повышение кровенаполнения левого предсердия за счет регургитации приводит к расширению его. При этом гипертрофируется и расширяется левый желудочек, что углубляет недостаточность левого предсердно-желудочкового клапана. Повышение венозного давления в сосудах малого круга быстро приводит к гипертрофии и расширению правых отделов сердца. Незначительная недостаточность клапана клинически не проявляется. Единственным признаком может быть шум митральной недостаточности. Однако в большинстве случаев по мере увеличения регургитации развивается симптоматика, причем она может появиться в любом возрасте. Клинически аномалия характеризуется задержкой физического развития, рецидивирующими инфекциями дыхательных путей, быстрой утомляемостью при физической нагрузке и эпизодами отека легких или застойной недостаточностью сердца. Порок обычно сопровождается той или иной степенью увеличения размеров сердца, а также типичным верхушечным пансистолическим шумом митральной недостаточности. Нередко выслушивается верхушечный мезодиастолический или пресистолический скребущий шум. При развитии легочной гипертензии легочный компонент II тона акцентирован. На ЭКГ зубцы *P*, как правило, двугорбые, отмечаются признаки гипертрофии левого, а иногда и правого желудочков. На рентгенограмме можно видеть увеличение размеров левого предсердия, порой значительное. Контур левого желудочка выбухает, аорта гипопластична, легочный рисунок не изменен или усилен. На эхокардиограмме выявляют увеличение левых отделов сердца. Амплитуда движений левого предсердно-желудочкового клапана большая, угол наклона отрезка *E—F* невелик, однако этот признак не относится к диагностически значимым.

При катетеризации сердца регистрируют повышение давления в левом предсердии, а иногда и легочную гипертензию. Селективная левая вентрикулография позволяет диагностировать регургитацию клапана. Хирургическая коррекция, заключающаяся в вальвулопластике, приводит к значительному улучшению состояния и уменьшению размеров сердца. Однако в некоторых случаях может возникнуть необходимость в протезировании левого предсердно-желудочкового клапана. До операции следует выявить возможные сопутствующие пороки развития. У детей в возрасте старше 3—4 лет исключить ревматическую этиологию аномалии бывает очень трудно.

11.54 ПРОЛАПС ЛЕВОГО ПРЕДСЕРДНО-ЖЕЛУДОЧКОВОГО КЛАПАНА

Этот синдром связан с аномалией строения клапана, при которой одна из его створок, чаще задняя, или обе провисают в конце систолы в полость левого предсердия. Аномалия почти всегда врожденная, однако может быть осложнением ревматического или вирусного миокардита или резекции межпредсердной перегородки. Чаще встречается у девочек и иногда у сибсов. Основные признаки ее выявляются при аускультации. На верхушке выслушивается поздний систолический шум, которому может предшествовать щелчок. Однако интенсивность его варьирует по времени у одного и того же больного, так что периодически можно слышать лишь щелчок. При аускультации в положении больного стоя систолический щелчок выслушивается раньше, а шум становится более продолжительным. Иногда появляется аритмия, преимущественно в виде желудочковых экстрасистол (исходящие из одного очага или политопные).

Электрокардиограмма может не отличаться от нормы, однако для пролапса левого предсердно-желудочкового клапана характерен двухфазный зубец *T*, особенно в отведениях II, III, *VF* и *V₆*. Форма и величина зубца *T* может варьировать по времени у одного и того же больного, так что периодически на ЭКГ никаких изменений не отмечается. На рентгенограмме грудной клетки изменения также отсутствуют. При эхокардиографии выявляют движение задней створки клапана назад в середине или конце систолы или же пансистолическое пролабирование обеих створок его. Результаты М-сканирования следует интерпретировать с осторожностью, поскольку при несовершенной методике пролапс порой регистрируется и у совершенно здоровых детей. К более точным методам обследования относится двухмерная эхокардиография в масштабе реального времени. При этом выявляется, что как свободный край, так и основание створок клапана в фазу систолы движется назад, к левому предсердию. У детей порок не прогрессирует и не требует проведения специфического лечения. У них повышен риск заболевания инфекционным эндокардитом, поэтому все виды хирургических вмешательств, а также санацию полости рта им рекомендуется проводить под прикрытием антибиотиков (см. табл. 13—10).

11.55 ЛЕГОЧНАЯ ГИПЕРТЕНЗИЯ

Известны многочисленные патологические состояния, которые могут привести к развитию гипертензии в системе легочных вен, иногда сопровождающейся гипертензией в системе легочной артерии и застойной недостаточностью сердца. К ним относятся врожденный стеноз левого предсердно-желудочкового отверстия и недостаточность одноименного клапана, некоторые варианты полного венозного возврата, миксома левого предсердия, трехпредсердное сердце (при стенозе общей легочной вены), стеноз некоторых ле-

гочных вен и надклапанное стенозирующее кольцо левого предсердия (надклапанный стеноз устья легочных вен). Ранняя симптоматика при этих аномалиях сходна с наблюдаемой при хронических легочных заболеваниях, и во время физикального обследования могут быть не выявлены специфические признаки порока сердца, но выявляются начальные признаки легочной гипертензии. По данным ЭКГ при этом определяют гипертрофию правого желудочка (заостренные зубцы *P*). На рентгенограмме можно видеть увеличение размеров сердца, выбухание легочных вен, контуры правых желудочка и предсердия и дуги главной легочной артерии. Размеры левого предсердия не изменены или оно незначительно увеличено. Эхокардиография нередко позволяет определить дефект левого предсердия, в частности миксому, трехпредсердное сердце или надклапанное стенозирующее кольцо вокруг устья легочных вен. О гипертензии малого круга свидетельствует увеличение соотношения периодов систолы правых отделов сердца. Катетеризация сердца позволяет исключить возможность шунта и выявить легочную гипертензию, сопровождающуюся повышением давления заклинивания в легочной артерии. При проксимальной локализации дефекта давление в левом предсердии не изменяется. При селективной ангиографии легочной артерии получают анатомическую характеристику дефекта. Это имеет большое значение, поскольку при трехпредсердном сердце, миксеме левого предсердия и некоторых видах надклапанного стенозирующего кольца (стеноз устья легочных вен) можно произвести хирургическую коррекцию.

11.56 АНОМАЛИЯ СТРОЕНИЯ ДУГИ АОРТЫ

Изгиб дуги аорты вправо. Вариант порока, при котором нисходящая аорта расположена справа от позвоночного столба, часто сочетается с другими дефектами развития сердца. Он встречается примерно у 20% больных с тетрадой Фалло и нередко при общем артериальном стволе. При несочетающемся с другими аномалиями изгибе дуги аорты вправо симптоматика отсутствует. Его можно видеть на рентгенограмме. При контрастировании пищевода отмечается вдавление его правого контура на уровне дуги аорты.

Сосудистое кольцо. Врожденные аномалии строения дуги аорты и ее основных ветвей приводят к формированию сосудистых колец вокруг трахеи и пищевода, в той или иной степени сдавливающих их. Чаще всего встречаются: 1) удвоение дуги аорты (рис. 11—61, 11—62); 2) изгиб дуги аорты вправо в сочетании с левой артериальной связкой; 3) аномальное отхождение правой подключичной артерии, которая в таких случаях представляет собой последнюю крупную грудную ветвь нормально расположенной аорты; 4) локализация участка отхождения безымянной артерии от дуги аорты левее, чем по сравнению с нормой; 5) начало левой сонной артерии правее по сравнению с нормой и локализация ее впереди от трахеи; 6) добавочная левая легочная артерия (сосудистая петля). Последняя отходит либо от ствола легочной артерии, отли-

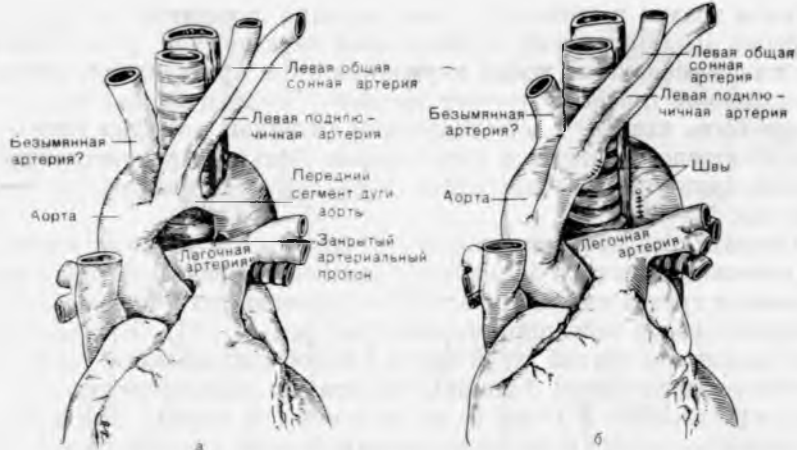


Рис. 11—61. Удвоенне дуги аорты.

Чаще всего встречается передний сегмент двойной дуги аорты (а); операция по иссечению сосудистого кольца (б) (с разрешения Dr. Willis J. Potts).

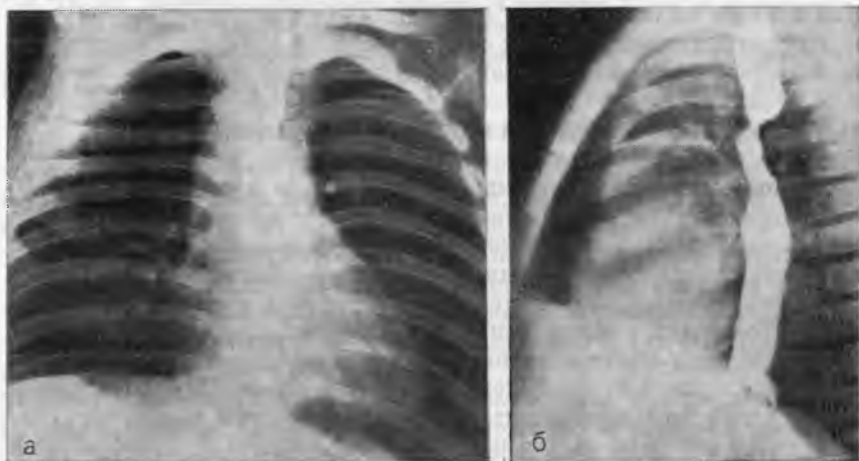


Рис. 11—62. Рентгенограмма грудной клетки ребенка в возрасте 5 мес с удвоенне дуги аорты.

В передней проекции (а) можно видеть сдавленный с обеих сторон контрастированный барием пищевод; в боковой проекции (б) виден смещенный вперед пищевод. Передняя дуга была меньших размеров; во время операции она была рассечена (с разрешения Drs. Eugene Saenger, Frederick Silverman и Edward McGrath).

чающегося большей, чем обычно протяженностью, либо от правой легочной артерии. Она проходит между трахеей и пищеводом, сдавливая их.

Клиническая картина крайне вариабельна. В некоторых случаях, особенно при аномальном отхождении правой подключичной артерии, симптоматика отсутствует. При сдавлении сосудистым

кольцом трахеи и пищевода она нередко появляется в грудном возрасте. Дыхание носит стридорозный характер и усиливается при плаче ребенка, во время кормления его и при наклоне головы. Откидывание головы облегчает дыхание. Часто появляется рвота, может быть кашель с металлическим оттенком, нередко пневмонии. Рентгенографическое обследование больного с контрастированием пищевода и аортография позволяют установить диагноз (см. рис. 11—62).

Оперативное лечение показано больным, у которых налицо клинические признаки аномалии и рентгенографические признаки сдавления трахеи или пищевода. При удвоении дуги аорты обычно рассекают сосуд, лежащий спереди (см. рис. 11—61). При сдавлении, вызванном правой дугой аорты и левой артериальной связкой, рассекают последнюю. Аномальную правую подключичную артерию перевязывают в месте ее отхождения от аорты. Поскольку аномально отходящую безымянную или сонную артерию перевязывать нельзя, устраняют вызываемое ими сдавление трахеи путем прикрепления адвентиция этих сосудов к грудице. Коррекцию аномального отхождения левой легочной артерии осуществляют в условиях искусственного кровообращения путем перевязки артерии в месте ее отхождения, выведения ее кпереди от трахеи и повторного присоединения к стволу легочной артерии. Сопутствующая выраженная трахеомалиация усугубляет прогноз.

11.57 АНОМАЛИЯ ОТХОЖДЕНИЯ КОРОНАРНЫХ АРТЕРИЙ

Отхождение левой коронарной артерии от легочной. При этой аномалии значительно снижается кровоснабжение миокарда левого желудочка. Вскоре после рождения у ребенка по мере снижения давления в легочной артерии перфузионное давление в левой коронарной артерии становится недостаточным, в результате чего может развиться инфаркт миокарда или наступает фиброз мышцы сердца. Иногда могут образоваться внутрипредсердные коллатерали между правой и левой легочными артериями. При этом кровоток в левой коронарной артерии осуществляется в обратном направлении, и кровь из нее поступает в легочную артерию. Левый желудочек расширяется и несколько гипертрофируется. Могут встречаться участки фиброза и микроскопические участки скопления кальция. Нередко присоединяется недостаточность левого предсердно-желудочкового клапана вследствие инфаркта сосочковой мышцы. Могут развиваться локальные аневризмы левого желудочка.

Признаки застойной недостаточности сердца в большинстве случаев выявляются на первых месяцах жизни. Бронхолегочные инфекции ускоряют развитие застойной недостаточности. Повторные эпизоды дискомфорта, беспокойства, раздражительности, потливости, одышки и бледности кожных покровов с незначительным цианозом или без него могут объясняться приступами стенокардии. Сердце умеренно или значительно увеличивается в размерах,

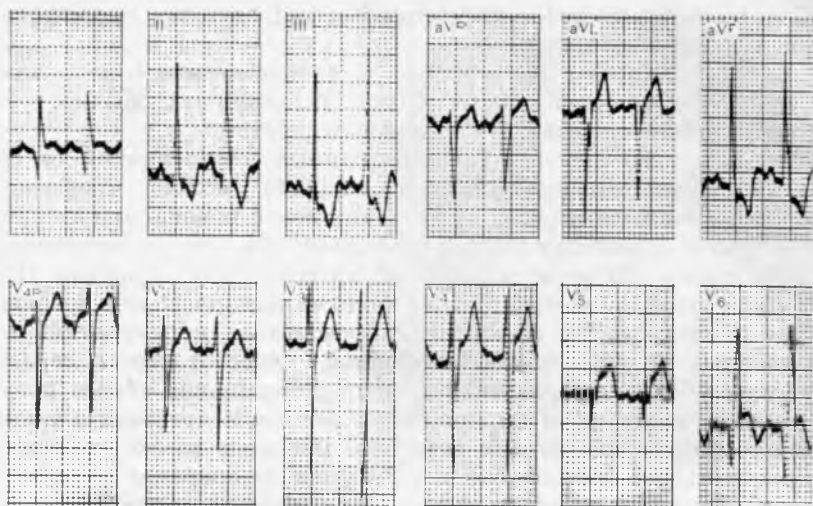


Рис. 11—63. Электрокардиограмма ребенка в возрасте 3 мес с аномальным отхождением левой коронарной артерии от легочной.

Об инфаркте миокарда переднебоковой стенки свидетельствуют атипично глубокие и расширенные зубцы *Q* в отведениях *I*, *V*₅ и *V*₆, подъем сегмента *ST* в отведениях *V*₅, *V*₆, инверсия зубца *T* в отведении *V*₆.

нередко определяется ритм галопа. Шумы разнообразны по характеру: они могут быть неспецифичными, представлять собой шумы изгнания или регургитации, возникающие при недостаточности левого предсердно-желудочкового клапана. Иногда они вообще не слышны. У больных более старшего возраста при хорошем развитии коллатеральной сети шум может носить постоянный характер, а признаки недостаточности левого желудочка могут быть выражены незначительно или отсутствовать.

На рентгенограмме определяют увеличение размеров сердца. Однако характер анатомических изменений, а также пульсация сердца и сосудов при отсутствии желудочковой аневризмы не относятся к патогномичным признакам. Изменения на ЭКГ сходны с наблюдаемыми у взрослых при инфаркте передней стенки. В *I* и *aVL* отведениях за зубцом *QR* следует инвертированный зубец *T*. В отведениях *V*₅ и *V*₆ зубец *Q* глубокий и широкий, сегмент *ST* может быть повышен, а зубец *T* инвертирован (рис. 11—63). Аортография позволяет диагностировать аномалию. После введения контрастного вещества в аорту можно увидеть лишь правую коронарную артерию, обычно расширенную и переполненную кровью. После заполнения межкоронарных анастомозов выявляются контуры левой коронарной и легочной артерий. При селективной легочной ангиографии можно увидеть аномально расположенную левую коронарную артерию. Селективная левая вентрикулография у больных с инфантильным типом развития коллатера-

лей позволяет выявить расширенный и недостаточно опорожняющийся левый желудочек.

Больные умирают, как правило, в течение первых 6 мес жизни от застойной недостаточности сердца. У выживших обычно чрезмерно развивается сеть межкоронарных анастомозов.

Относительно лечения общепризнанных рекомендаций не существует. Больным более старшего возраста можно произвести операцию, заключающуюся в отделении левой коронарной артерии от легочной с последующим присоединением ее к восходящей аорте с целью создания нормальной артериальной перфузии. При лечении грудного ребенка с выраженными клиническими проявлениями и отсутствием эффекта от проводимых мероприятий, направленных на уменьшение застойной недостаточности сердца, возникают большие проблемы. Для предотвращения сброса крови из системы коронарной циркуляции в легочную артерию, а также для возможного увеличения перфузии миокарда за счет развития коллатерального кровообращения предложена операция перевязки аномальной левой коронарной артерии в месте ее отхождения. Однако результаты ее неоднозначны, что и оправдывает предпринимаемые попытки трансплантировать артерию ребенку грудного возраста.

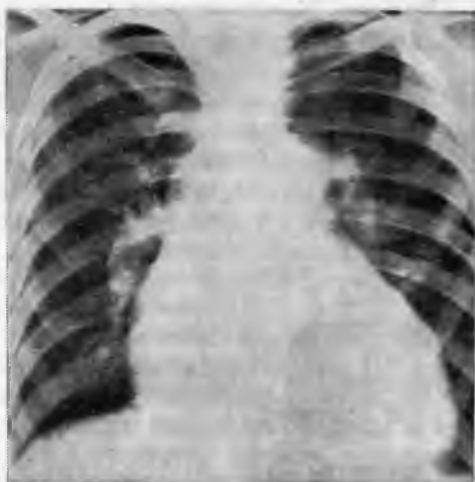Отхождение правой коронарной артерии от легочной. Эта редко встречающаяся аномалия не сопровождается симптоматикой.

11.58 ПЕРВИЧНАЯ ЛЕГОЧНАЯ ГИПЕРТЕНЗИЯ

Первичная легочная гипертензия относится к заболеваниям неустановленной этиологии и характеризуется гипертензией в сосудах малого круга кровообращения и недостаточностью правых отделов сердца. Она развивается в любом возрасте. Клинические симптомы могут появиться в период детства и в юношеском возрасте. Развитие гипертензии связано с прекапиллярной обструкцией сосудистого русла легких, обусловленной гиперплазией мышечно- и эластического слоев и утолщением интимы стенок мелких легочных артерий и артериол. Легочные артерии большего калибра нередко атеросклеротически изменены. Другие причины легочного сердца (хроническое *сog pulmonale*), в частности эмфизема легких, фиброз поджелудочной железы или кифосколиоз, при первичной легочной гипертензии не встречаются. Сходная клиническая картина может сопровождать рецидивирующие тромбозы легочной артерии, однако это заболевание редко встречается у детей. Тяжелая легочная гипертензия может развиваться в результате массивной микроэмболии легочных сосудов, наблюдаемой при длительной катетеризации сосудов с целью парентерального питания. Она может быть обусловлена длительной обструкцией верхних дыхательных путей, в частности при увеличении миндалин и аденоидов. Легочная гипертензия встречается у чрезмерно тучных больных, в частности при синдроме Прадера — Вилли.

Рис. 11—64. Рентгенограмма грудной клетки больного с первичной легочной гипертензией.

Сердце умеренно расширено, расширена и легочная артерия, легочный рисунок обеднен в наружных $\frac{2}{3}$ легочного поля. Сходные признаки можно наблюдать у больных с клапанным стенозом легочной артерии при неизменном корне аорты.



Гемодинамика. Механическая нагрузка на правый желудочек и легочную артерию повышается, что приводит к развитию гипертензии в правом желудочке и расширению легочной артерии. Нередко снижается сердечный выброс, возможно развитие недостаточности правых отделов сердца.

Клинические проявления. К основным клиническим проявлениям относятся плохая переносимость физической нагрузки и быстрая утомляемость, нередко боли в прекардиальной области, головокружения или обморочные состояния. Иногда развивается периферический цианоз, что сопровождается похолоданием конечностей, при этом насыщение артериальной крови кислородом остается в пределах нормы. При развитии недостаточности правых отделов сердца повышается давление в системе яремных вен, увеличиваются размеры печени и появляются отеки. На яремной флебограмме регистрируются волны "а", а функциональная недостаточность правого предсердно-желудочкового клапана характеризуется появлением на ней атипичной волны "с" и систолической пульсацией печени. Сердце умеренно увеличено в размерах, отмечается правожелудочковый верхушечный толчок. Вслед за I тоном нередко аускультативно определяются щелчок изгнания крови в легочную артерию, мягкий короткий систолический шум, за которым иногда следует дующий диастолический, обусловленный недостаточностью клапанов легочной артерии. Незначительно расщеплен, громкий, иногда хлопающий II тон, нередко определяемый при пальпации. По левому краю грудины можно услышать пресистолический ритм галопа.

На рентгенограмме определяется выбухание дуги легочной артерии и контура правого желудочка (рис. 11—64). Легочный рисунок в области ворот может быть усилен, что контрастирует с чистыми полями на периферии. На ЭКГ появляются признаки гипертрофии правого желудочка и высокие заостренные зубцы Р.

Диагноз. Катетеризация сердца позволяет провести дифференциальный диагноз с синдромом Эйзенменгера и патологией левых отделов сердца, приводящей к развитию гипертензии в системе легочных вен. Для последних состояний характерно значительное повышение давления заклинивания в легочной артерии. У больных с тяжело протекающей первичной легочной гипертензией катетеризация сердца может быть сопряжена с высоким риском, а проведение ангиографии легочной артерии привести к обмороку или смерти (проведение ее больному, находящемуся в критическом состоянии, показано только в крайних случаях).

Прогноз. С течением времени первичная легочная гипертензия прогрессирует. Специфического лечения нет. Летальный исход может быть обусловлен недостаточностью правого желудочка, наступающей, как правило, внезапно и, возможно, связанной с выраженной аритмией.

11.39 СИНДРОМ МАРФАНА: ПРОЯВЛЕНИЯ СО СТОРОНЫ СЕРДЕЧНО-СОСУДИСТОЙ СИСТЕМЫ

Врожденные пороки развития сердца встречаются при синдроме Марфана (см. раздел 6.32). К наиболее быстро прогрессирующим относится расширение аорты, начинающееся в области аортального клапана и, как правило, захватывающее восходящую аорту. Клапанное кольцо растянуто, что может приводить к тяжелой аортальной недостаточности. Присоединяется недостаточность левого желудочка, некоторых больных беспокоят приступы стенокардии. Расслаивающая аневризма аорты с кистозным медионеврозом нередко приводит к летальному исходу или может вызвать развитие недостаточности клапанов аорты. Проявления со стороны сердца могут появиться в возрасте 5 лет, однако, как правило, это происходит после достижения больным зрелого возраста. Недостаточность левого предсердно-желудочкового клапана при синдроме Марфана встречается даже чаще, чем патология аорты и представляет собой результат чрезмерного развития створок клапана и сухожильных нитей. Возможно развитие инфекционного эндокардита. В литературе встречаются сообщения о других вариантах порока сердца при синдроме Марфана.

ПРИНЦИПЫ ЛЕЧЕНИЯ ПРИ ВРОЖДЕННЫХ ПОРОКАХ СЕРДЦА

Лечения больных с незначительными проявлениями врожденных пороков сердца в большинстве случаев не требуется. Родителям и ребенку следует объяснить, что последний может вести нормальный образ жизни без ограничения его активности. Слишком заботливые родители проявляют гиперопеку в отношении ребенка с незначительно выраженным врожденным пороком или даже с функциональным сердечным шумом. Несмотря на то, что они не всегда высказывают свои опасения прямо, ребенок начинает боять-

ся ранней смерти или инвалидизации, особенно при появлении симптомов заболевания сердца у одного из старших членов семьи. Родственники могут испытывать подсознательный страх внезапной смерти ребенка, поэтому в беседах с ними, объясняя сущность врожденного порока у ребенка, врач должен подчеркнуть недопустимость внешних проявлений этих страхов. Следует также разъяснить родственникам различия между врожденным пороком сердца и возрастным склерозом коронарных сосудов у взрослых. В отношении больного желательнее проводить общеукрепляющую терапию, в том числе обеспечить полноценное питание, профилактику развития анемии и стимулировать иммунитет.

Больных даже с умеренным и выраженным пороком сердца не следует резко ограничивать в физической активности. Программа физического воспитания должна быть адаптирована в соответствии с реальными возможностями ребенка. Не следует поощрять занятия видами спорта, связанными с нагрузкой и проведением соревнований. Больные, у которых снижена толерантность к физической нагрузке, обычно сами стараются ограничить свою активность. В этом случае родителям можно порекомендовать отвозить ребенка в школу, чтобы сберечь его силы для занятий. Одышка, головные боли и повышенная утомляемость у больного с цианозом могут быть признаками прогрессирующей гипоксемии, что потребует дополнительного ограничения физической активности детей, которым не показано специфическое медикаментозное или хирургическое лечение.

При присоединении бактериальной инфекции требуется интенсивное лечение, однако врожденный порок сердца сам по себе — недостаточное основание для злоупотребления антибиотиками. Профилактика инфекционного эндокардита должна проводиться во время широких мероприятий по санации полости рта, инструментального обследования мочевых путей и нижних отделов кишечника. Лечение при железодефицитной анемии чрезвычайно важно для больных с цианозом, у которых по мере нормализации уровня гемоглобина повышается толерантность к физической нагрузке и улучшается состояние. Однако эти больные требуют тщательного наблюдения с целью своевременной диагностики полицитемии. Следует тщательно следить за тем, чтобы организм больного с цианозом не подвергался обезвоживанию. Ему противопоказаны пребывание на высоте и резкие колебания температуры окружающей среды. Тщательный контроль необходимо осуществлять за больными с тяжелыми врожденными пороками сердца или анамнестическими данными об аритмии во время анестезии даже при малых операциях. Женщин следует предупреждать о риске беременности и по возможности рекомендовать использование контрацептивных средств и перевязку маточных труб. Беременность у них редко заканчивается рождением здорового доношенного ребенка. Однако женщины с незначительными или умеренными проявлениями порока, а также многие перенесшие радикальные операции на сердце могут родить здоровых детей. Лечение при

застойной недостаточности сердца и нарушениях ритма, приступах одышки, сопровождающейся цианозом, операции по коррекции конкретных пороков см. в соответствующих разделах настоящей главы.

Послеоперационный период. При удачной проведенной операции на открытом сердце течение послеоперационного периода зависит от многих факторов. Из них следует отметить характер устраняемого порока, возраст больного и его состояние перед операцией, ход операции и адекватность ведения больного после нее. Часто послеоперационный период протекает гладко, без осложнений, однако в некоторых случаях состояние больных не стабилизируется в течение нескольких часов или дней.

Лечение больного проводят в блоке интенсивной терапии с участием опытного персонала. Оно должно быть направлено на обеспечение адекватного функционирования важнейших систем организма и поддержание оптимальных условий внешней среды до тех пор, пока не наступит необходимое функциональное состояние сердца. Врачи и медицинские сестры должны постоянно следить за больным с тем, чтобы при малейшем изменении параметров со стороны жизненно важных органов вовремя принять соответствующие меры. Катетеризация бедренной артерии перед операцией дает возможность непосредственно измерить артериальное давление и получить пробу артериальной крови для определения ее газового состава. С целью измерения центрального венозного давления вводят дополнительный катетер через подкожную или бедренную вену в нижнюю полую. Нарушение функции одной из систем может привести к значительным изменениям физиологии и биохимии другой. Например, дыхательная недостаточность приводит к гипоксии, ацидозу и гиперкапнии, что в свою очередь сопровождается снижением функций сердца и почек. Коррекция нарушений метаболизма невозможна без перевода больного на искусственную вентиляцию легких. Таким образом, для решения возникающих после операции проблем важно выявить и устранить их первопричину.

Дыхательная недостаточность относится, пожалуй, к основным осложнениям после операции на открытом сердце. При подключении аппарата искусственного кровообращения в условиях венозного застоя снижается растяжимость легких, в трахее и бронхах скапливается большое количество слизи, появляются участки ателектазов и усиливаются дыхательные движения. Все это обуславливает утомление дыхательных мышц и быстрое развитие гиповентиляции и ацидоза. В связи с этим сразу после операции на открытом сердце больного переводят на искусственную вентиляцию легких под положительным давлением. Минимальная продолжительность ее у больного, состояние которого относительно стабильно, составляет несколько часов; у грудных детей, находящихся в тяжелом состоянии, ее проводят в течение 2—3 дней или более.

Нарушение сердечного ритма должно быстро распознаваться, поскольку длительная некорректируемая аритмия обус-

ловливает дополнительную нагрузку на миокард в раннем послеоперационном периоде, критическом для больного, повреждение проводящей системы сердца во время операции — полную поперечную блокаду его. В последнем случае больному имплантируют искусственный водитель ритма, который позднее удаляют. Иногда поперечная блокада сердца становится постоянной, в результате чего требуется имплантация постоянного водителя ритма, однако чаще это нарушение проводимости преходяще, в связи с чем можно обойтись временной установкой подключаемых к водителю ритма проводников.

В послеоперационном периоде следует обеспечить постоянное наблюдение за данными ЭКГ. Изменение частоты сердечных сокращений может быть первым признаком развившихся тяжелых осложнений, например кровотечения, гипотермии, гиповентиляции или застойной недостаточности сердца.

Развитие застойной недостаточности сердца может быть связано с дыхательной недостаточностью, тяжелыми аритмиями, повреждением миокарда, кровопотерей, гиперволемией или выраженными неустраняемыми нарушениями гемодинамики. Лечение должно быть этиологически обоснованным. При адекватном объеме радикальной или паллиативной операции функция сердца постепенно восстанавливается. Изадрин, дофамин, добутамин и дигоксин относятся к наиболее эффективным средствам, используемым при недостаточности сердца, низком сердечном выбросе и шоке в раннем послеоперационном периоде. Одновременно нередко требуется лечение диуретиками (см. раздел 5.7).

Следует проводить мероприятия, направленные на предупреждение развития или своевременную коррекцию ацидоза, обусловленного низким сердечным выбросом, почечной недостаточностью или гиповолемией. Значение рН артериальной крови ниже 7,30 может привести к уменьшению сердечного выброса, сопутствующему увеличению продукции молочной кислоты и иногда может предшествовать серии аритмий или остановке сердца.

Застойная недостаточность сердца может обусловить снижение функции почек, прогрессирование которого связано с длительной операцией в условиях искусственного кровообращения. Анурия или олигурия в течение продолжительного времени свидетельствует о сниженной функции сердца, гипокалиемии или острой недостаточности функции почек. Возмещение объема потерянной крови и жидкости и/или лечение кардиотоническими средствами способствуют быстрому восстановлению диуреза у больных с гиповолемией или сердечной недостаточностью. Однако при недостаточности почек, обусловленной повреждением канальцевого аппарата, требуется более длительное лечение.

Посткардиотомический синдром может развиваться к концу 1-й недели после операции, а иногда по истечении нескольких недель или месяцев после нее. Он проявляется лихорадкой, перикардитом и плевритом, сопровождающимся выпотом или без него. У большинства больных исход заболевания благоприятен.

При накоплении жидкости в перикардиальной сумке следует предотвратить потенциальную опасность развития тампонады сердца. Больные с симптомами посткардиотомического синдрома, как правило, поддаются лечению салицилатами или индометацином при соблюдении постельного режима. При отсутствии эффекта можно назначить кортикостероиды. В некоторых случаях синдром рецидивирует.

Гемолиз, наблюдаемый после устранения дефектов развития эндокардиальных валиков или протезирования клапанов, обусловлен, вероятно, механическими причинами. О возможности его развития при прохождении больших количеств крови через анатомические отверстия под большим давлением свидетельствует тот факт, что он часто происходит при остаточной недостаточности левого предсердно-желудочкового клапана после операции по закрытию первичного дефекта межпредсердной перегородки. Вероятно, кровь с силой ударяется в пластиковый протез, использованный для закрытия дефекта. Внутрисосудистый гемолиз может наблюдаться после протезирования клапанов, особенно при недостаточности протеза. Может потребоваться повторная операция у больных с прогрессирующим гемолизом.

Инфекция. Септицемия и инфекционный эндокардит относятся к серьезным осложнениям, чаще наблюдаемым при наложении искусственных заплат или протезировании клапанов.

Прогноз. Больные, перенесшие паллиативные операции по поводу порока сердца с крайне сложной анатомией, могут вести несколько ограниченный, но продуктивный образ жизни. За ними требуется длительное катамнестическое наблюдение, а степень ограничения их активности зависит от выраженности порока сердца. Хирургическая коррекция других пороков обычно сопровождается явным восстановлением функции сердца, и прогноз становится более благоприятным. Однако при этом не исключено развитие поздних осложнений или состояний, требующих повторной операции. В этих случаях требуется проведение регулярных медицинских осмотров и соответствующих лабораторных исследований (мониторинг по Холтеру, нагрузочные пробы, эхокардиография, радиоизотопные исследования, при необходимости катетеризация сердца). Необходимость специальных обследований устанавливают после внимательного клинического осмотра, получения результатов электрокардиологических и рентгенологических обследований. После удачно произведенной коррекции простых пороков сердца без признаков остаточных аномалий, например открытого аортального протока, дефекта межпредсердной перегородки или клапанного стеноза легочной артерии, за больным требуется минимальное катамнестическое наблюдение. Им можно рекомендовать вести активный полноценный образ жизни.

Список литературы

Кровообращение новорожденных

- Dawes G. S.* Fetal and Neonatal Physiology. — Chicago: Year Book Medical Publishers, 1968.
- Gersony W. M.* Evaluating cyanosis in the newborn. — *Hosp. Prac.*, 1969, 4:43.
- Gersony W. M., Duc G. V., Sinclair J. C.* PFC syndrome (persistence of the fetal circulation). — *Circulation*, 1969, 40:111.
- Heymann M. A., Rudolph A. M.* Effects of congenital heart disease of fetal and neonatal circulation. — *Proc. Cardiovasc. Dis.*, 1972, 15:115.
- Kaplan S., Assali N. S.* Disorders of circulation. — In: *Pathophysiology of Gestation*/Ed. N. S. Assali. — Vol. 3. — New York: Academic Press, 1972.

Частота заболеваний и этиология

- Nora J. J.* Etiologic factors in congenital heart diseases. — *Pediatr. Clin. North Am.*, 1971, 18:1059.
- Warkany J.* Congenital Malformations. — Chicago: Year Book Medical Publishers, 1971.

Тетрада Фалло и атрезия легочной артерии

- Barratt-Boyes B. G., Neutze M. J.* Primary repair of tetralogy of Fallot in infancy using profound hypothermia with circulatory arrest limited cardiopulmonary bypass. — *Ann. Surg.*, 1974, 178:406.
- Garson A., Nihil M. R., McNamara D. G. et al.* Status of the adult and adolescent after repair of tetralogy of Fallot. — *Circulation*, 1976, 59:1232.
- Gersony W. M., Batthany S., Bowman F. O. Jr. et al.* Late follow-up of patients evaluated hemodynamically after total correction of tetralogy of Fallot. — *J. Thorac. Cardiovasc. Surg.*, 1973, 66:209.
- Guntheroth W. G., Morgan B. C.* Physiologic studies of paroxysmal hyperpnea in cyanotic congenital heart disease. — *Circulation*, 1965, 31:70.
- Kirklin J. W., Karp R. B.* The tetralogy of Fallot: From a Surgical Viewpoint. — Philadelphia: W. B. Saunders, 1970.
- Malm J. R., Bowman F. O. Jr., Hayes C. J. et al.* Results of surgical treatment of pulmonary atresia with ventricular septum. — In: *Advances in Cardiology*. — Vol. II. — Basel: Karger, 1974.
- Olin C. L., Ritter D. G., McGoon O. C. et al.* Pulmonary atresia: Surgical considerations and results in 103 patients undergoing definitive repair. — *Circulation*, 1976, 54 (suppl. III): 35.
- Rocchini A. P.* Hemodynamic abnormalities in response to supine exercise in patients after operative correction of tetralogy of Fallot after early childhood. — *Am. J. Cardiol.*, 1981, 48:325.
- Rosing D. R., Borer J. S., Kent K. M. et al.* Long-term hemodynamic and electrocardiographic assessment following operative repair of tetralogy of Fallot. — *Circulation*, 1978, 58 (Suppl.): 209.
- Sunderland C. O., Matarazzo R. G., Lees M. H. et al.* Total correction of tetralogy of Fallot in infancy: Postoperative hemodynamic evaluation. — *Circulation*, 1973, 48:398.

Транспозиция магистральных сосудов

- Duncan W. J., Freedom R. M., Rowe R. D. et al.* Echocardiographic features before and after the Jatene procedure (anatomical correction) for transposition of the great vessels. — *Am. Heart J.*, 1981, 102:227.
- Freedom R. M., Culham J. A., Olley P. M. et al.* Anatomical correction of transposition of the great arteries: Pre- and postoperative cardiac catheterization with angiocardiography in five patients. — *Circulation*, 1981, 63:905.

- Gillette P. C., Kugler J. D., Gutgesell H. P. et al.* Mechanisms of cardiac arrhythmias after the Mustard operation for transposition of the great arteries. — *Am. J. Cardiol.*, 1980, 45:1225.
- Hagler D. J., Ritter D. C., Mair D. D. et al.* Clinical, angiographic and hemodynamic assessment of the late results after Mustard operation. — *Circulation*, 1978, 57:1214.
- Mustard W. T., Keith J. D., Trusler G. A. et al.* The surgical management of transposition of the great vessels. — *J. Thorac. Cardiovasc. Surg.*, 1965, 48:593.
- Rashkind W. J., Miller W. W.* Creation of an atrial septal defect without thoracotomy: A palliative approach to complete transposition of the great vessels. — *JAMA*, 1966, 196:991.
- Rastelli G. C., McGoon D. C., Wallace R. B.* Anatomic correction of transposition of the great arteries with ventricular septal defect and subpulmonary stenosis. — *J. Thorac. Cardiovasc. Surg.*, 1969, 58:545.
- Yacoub M., Hernhard A., Lange P. et al.* Clinical and hemodynamic results of the two-state anatomic correction of simple transposition of the great arteries. — *Circulation*, 1980, 62, (Suppl.):190.

Синдром Эйзенменгера

- Wood P.* Pulmonary hypertension. — *Mod. Conc. Cardiovasc. Dis.*, 1959, 28:513.

Атрезия правого атриовентрикулярного отверстия

- Bowman F. O., Jr., Malm J. R., Hayes C. J. et al.* Physiological approach to surgery for tricuspid atresia. — *Circulation*, 1978, 58 (Suppl.):83.
- Fontan F., Baudet E.* Surgical repair of tricuspid atresia. — *Thorax*, 1971, 26:240.
- Gale A. W., Danielson G. K., McGoon D. C. et al.* Fontan procedure for tricuspid atresia. — *Circulation*, 1980, 62:91.

Аномалия Эбштейна

- Genton E., Blount S. G.* The spectrum of Ebstein's anomaly. — *Am. Heart J.*, 1967, 73:395.
- Kumar A. E., Fyler D. C., Miettinen O. S. et al.* Ebstein's anomaly. — *Am. J. Cardiol.*, 1971, 28:84.

Дефект межпредсердной перегородки и открытый атриовентрикулярный канал

- Cohn L. H., Morrow A. G., Braunwald E.* Operative treatment of atrial septal defect: Clinical and haemodynamic assessments in 175 patients. — *Br. Heart J.*, 1967, 29:725.
- Evans J. R., Rowe R. D., Keith J. D.* Clinical diagnosis of atrial septal defect in children. — *Am. J. Med.*, 1961, 30:345.
- Mair D. D., McGoon D. C.* Surgical correction of atrioventricular canal during the first year of life. — *Am. J. Cardiol.*, 1977, 40:66.
- Rastelli G. C., Kirklin J. W., Titus J. L.* Anatomic observation on complete form of persistent common atrioventricular canal, with special reference to atrioventricular valves. — *Proc. Mayo Clin.*, 1966, 41:296.
- Wallace R. B., McGoon D. C., Danielson G. K.* Complete atrioventricular canal. Repair and results. — *Adv. Cardiol.*, 1974, 11:26.
- Nugent E. W., Freedom R. M., Nora J. J. et al.* Clinical course in pulmonary stenosis. — *Circulation*, 1977, 56 (Suppl.):38.
- Stone F. M., Bessinger F. B. Jr., Lucas R. V. Jr. et al.* Pre- and postoperative rest and exercise hemodynamics in children with pulmonary stenosis. — *Circulation*, 1974, 49:1102.

Аномальный легочный венозный возврат

- Cooley D. A., Hallman G. L., Leachman R. D.* Total anomalous pulmonary venous drainage. Correction with the use of cardiopulmonary bypass in 62 cases. — *J. Thorac. Cardiovasc. Surg.*, 1966, 51:88.
- Delisle G., Masahiko A., Calder A. L. et al.* Total anomalous pulmonary venous connection: report of 93 autopsied cases with emphasis on diagnostic and surgical considerations. — *Am. Heart J.*, 1976, 91:99.
- Duff D. G., Nihill M. R., McNamara D. G.* Infradiaphragmatic total anomalous pulmonary venous return. Review of clinical and pathological findings and results of operation in 28 cases. — *Br. Heart J.*, 1977, 39:619.
- Gersony W. M., Bowman F. O., Jr., Steef C. N. et al.* The management of total anomalous pulmonary venous drainage in early infancy. — *Circulation*, 1971, 43:1.
- Turley K., Tucker W. Y., Ulyot D. J. et al.* Total anomalous pulmonary venous connection in infancy: Influence of age and type of lesion. — *Am. J. Cardiol.*, 1980, 45:92.
- Whight C. M., Barratt-Boyes B. G., Calder A. L. et al.* Total anomalous pulmonary venous connection. Long-term results following repair in infancy. — *J. Thorac. Cardiovasc. Surg.*, 1978, 75:52.

Стеноз аорты

- Freedom R. M., Diche M. R., Rowe R. D.* Pathologic anatomy of subaortic stenosis and atresia in the first year of life. — *Am. J. Cardiol.*, 1977, 39:1035.
- Friedman W. F., Pappelbaum S. J.* Indications for hemodynamic evaluation and surgery in congenital aortic stenosis. — *Pediatr. Clin. North. Am.*, 1971, 18:1207.
- Doyle E. F., Arumugham P., Lara E. et al.* Sudden death in young patients with congenital aortic stenosis. — *Pediatrics*, 1974, 53:481.
- Edmunds L. H., Wagner H. R., Heymsn M. A.* Aortic valvulotomy in neonates. — *Circulation*, 1980, 61:421.
- Kelly D. T., Wulfsberg E., Rowe R. D.* Discrete subaortic stenosis. — *Circulation*, 1972, 46:309.
- McCue C. M., Spicuzza T. J., Robertson L. W. et al.* Familial supravalvular aortic stenosis. — *J. Pediatr.*, 1968, 73:889.
- Sandor G. G., Olley P. M., Trusler G. A. et al.* Long-term follow-up of patients after valvotomy for congenital valvular aortic stenosis in children: A clinical and actuarial follow-up. — *J. Thorac. Cardiovasc. Surg.*, 1980, 80:171.
- Wagner H. R., Ellison R. C., Keane J. F. et al.* Clinical course in aortic stenosis. — *Circulation*, 1977, 56 (Suppl.):47.
- Wagner H. R., Weidman W. H., Ellison R. C. et al.* Indirect assessment of severity in aortic stenosis. — *Circulation*, 1977, 56 (Suppl.):20.

Аномалии строения левого предсердно-желудочкового клапана

- Barlow J. B., Bosman C. K.* Aneurysmal protrusion of the posterior leaflet of the mitral valve. — *Am. Heart J.*, 1966, 71:166.
- Bisset G. S., Schwartz D. C., Meyer R. A. et al.* Clinical spectrum and long-term follow-up of isolated mitral valve prolapse in 119 children. — *Circulation*, 1980, 62:423.
- Daoud G., Kaplan S., Perrin E. V. et al.* Congenital mitral stenosis. — *Circulation*, 1963, 27:185.
- John S., Krishnaswami S., Jairaj P. S. et al.* The profile and surgical management of mitral stenosis in young patients. — *J. Thorac. Cardiovasc. Surg.*, 1975, 69:631.
- Reed G. E., Pooley R. W., Moggio R. A.* Durability of measured mitral annuloplasty: Seventeen year study. — *J. Thorac. Cardiovasc. Surg.*, 1980, 79:321.
- Sahn D. J., Allen H. D., Goldberg S. J. et al.* Mitral valve prolapse in children. A problem defined by real-time cross-sectional echocardiography. — *Circulation*, 1976, 53:651.

- Liberthson R. R.* et al. Levocardia with visceral heterotaxy-isolated levocardia: Pathologic anatomy and its clinical implications. — *Am. Heart J.*, 1973, 85:40.
- Van Praagh R.* Malposition of the heart. — In: *Heart Disease in Infants, Children and Adolescents*/Eds. A. J. Moss, F. H. Adams. — Baltimore: Williams and Wilkins, 1968.

Принципы лечения врожденных пороков сердца

- Benzing G., Kaplan S.* Late complications of cardiac surgery. — *Pediatr. Clin. North. Am.*, 1971, 18:1225.
- Engle M. A., Zabriskie J. B., Senterfit L. B.* et al. Immunologic and virologic studies in the postpericardiectomy syndrome. — *J. Pediatr.*, 1975, 87:1103.
- Gersony W. M., Hayes C. J.* Postoperative care of the infant with congenital heart disease. — *Prog. Cardiovasc. Dis.*, 1975, 15:213; also in: *Neonatal Heart Disease*/Eds. W. F. Friedman, M. Lesche, E. H. Sonnenblick. — New York: Grune and Stratton, 1972, p. 149.
- Gersony W. M., Krongrad E.* Evaluation and management of patients after surgical repair of congenital heart disease. — *Prog. Cardiovasc. Dis.*, 1975, 18:39; also in: *Postoperative Congenital Heart Disease*/Eds. E. H. Rosenthal, E. H. Sonnenblick, M. Lesch. — New York: Grune and Stratton, 1975, p. 145.
- Kaplan M. H.* Symposium on immunity and the heart. — *Am. J. Cardiol.*, 1969, 24:459.

Дефект межжелудочковой перегородки

- Edwards J. E.* The pathology of ventricular septal defect. — *Semin. Radiol.*, 1966, 1:2.
- Kirklin J.* Current status of corrective surgery for ventricular septal defect. — In: *The Child with Congenital Heart Disease After Surgery*/Eds. R. D. Rowe, B. S. L. Kidd. — Mount Kisco, N. Y.: Futura Publishing, 1976.
- Levin A. R.* et al. Intracardiac pressure-flow dynamics in isolated ventricular septal defects. — *Circulation*, 1967, 35:430.
- Ritter D. G., Feldt R. H., Weidman W. H.* et al. Ventricular septal defect. — *Circulation*, 1965, 32 (Suppl. 3):42.
- Sigman J. M., Perry B. L., Behrendt D. M.* et al. Ventricular septal defect: Results after repair in infancy. — *Am. J. Cardiol.*, 1977, 39:86.
- Tatsuno K., Konno S., Ando M.* et al. Pathogenetic mechanisms of prolapsing aortic valve and aortic regurgitation associated with ventricular septal defect. Anatomical, angiographic and surgical considerations. — *Circulation*, 1973, 48:1028.
- Weidman W. H., Blount S. G., Jr., DuShane J. W.* et al. Clinical course in ventricular septal defect. — *Circulation*, 1977, 56:156.
- Weidman W. H., Gersony W. M., Nugent W. E.* et al. Indirect assessment of severity in ventricular septal defect. — *Circulation*, 1977, 56 (Suppl.):24.

Стеноз легочной артерии при неизмененном строении корня аорты

- Abrahams D. G., Wood P. H.* Pulmonary stenosis with normal aortic root. — *Br. Heart J.*, 1951, 13:519.
- Ellison R. C., Freedom R. M., Keane J. F.* et al. Indirect assessment of severity in pulmonary stenosis. — *Circulation*, 1977, 56 (Suppl.):14.
- Leatham A., Weitzman D.* Auscultatory and phonocardiographic signs of pulmonary stenosis. — *Br. Heart J.*, 1957, 19:303.
- Nugent E. W., Freedom R. M., Nora J. J.* et al. Clinical course in pulmonary stenosis. — *Circulation*, 1977, 56 (Suppl.):38.
- Stone F. M., Bessinger F. B., Jr., Lucas R. V.* et al. Pre- and postoperative rest and exercise hemodynamics in children with pulmonary stenosis. — *Circulation*, 1974, 49:1102.

НАРУШЕНИЯ РИТМА И ЧАСТОТЫ СЕРДЕЧНЫХ СОКРАЩЕНИЙ

Синусовая аритмия. Этот вид нарушения ритма возникает при изменяющейся частоте генерации импульсов в синусно-предсердном узле (СПУ). Наблюдаемые при этом аномалии частоты синусового ритма могут быть значительными и обычно связаны с фазой дыхательного цикла: во время вдоха он урежается, при выдохе — учащается. Периодически частота генерации в СПУ импульсов становится настолько низкой, что проскакивают единичные сокращения из атриовентрикулярного соединения (рис. 11—65). Такой ритм полностью физиологичен, и его не следует путать с ритмом, наблюдаемым при нарушении функции сердца. У недоношенных грудных детей, особенно с периодическими приступами апноэ, нередко появляется нерегулярный синусовый ритм. Синусовая аритмия обостряется в период выздоровления после заболевания, протекавшего на фоне высокой температуры тела. Прием препаратов, стимулирующих тонус блуждающего нерва, в частности сердечных гликозидов, также усугубляет синусовую аритмию. Она, как правило, исчезает после физической нагрузки или приема атропина. У некоторых детей при этом значительно варьирует частота сердечных сокращений (ЧСС), что, однако, не следует считать тяжелым нарушением ритма.

Синусовая брадикардия. Низкая частота генерации импульсов в СПУ сопровождается синусовой брадикардией. Частота сердечных сокращений у детей варьирует незначительно, и нижняя граница нормы у них определяется эмпирически. Обычно о синусовой брадикардии говорят в том случае, если ЧСС составляет менее 90 ударов в 1 мин у новорожденных и менее 60—75 в 1 мин у лиц других возрастных групп. Она часто наблюдается у атлетически развитых лиц, не проявляется клинически и в норме не имеет клинической значимости. Синусовая брадикардия может быть обусловлена системным заболеванием, например микседемой. В таких случаях при адекватном лечении основного заболевания она исчезает. Дифференциальный диагноз проводят с синоатриальной и атриовентрикулярной блокадами. Для синусовой брадикардии характерно ее исчезновение после физической нагрузки. У грудных детей с низкой массой тела частота генерации импульсов в СПУ значительно колеблется. У них обычно возникает синусовая брадикардия, при которой иногда проскакивают сокращения из атриовентрикулярного соединения. Нередко встречается предсердная экстрасистолия. Подобные нарушения ритма, в особенности брадикардия, чаще возникают во время сна и не сопровождаются какой-либо симптоматикой. При синусовой брадикардии специального лечения не требуется.

Миграция водителя ритма (рис. 11—66). Этот термин используют для определения смещения источника образования импульсов в пределах от СПУ до других отделов проводящей системы предсердий. Патология часто наблюдается у детей и представляет собой вариант нормы.

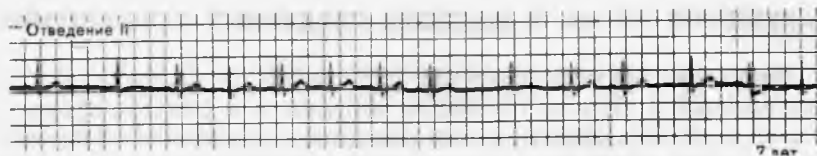


Рис. 11—65. Изменения на электрокардиограмме ребенка в возрасте 7 лет с синусовой аритмией и проскакивающими сокращениями.

Продолжительность интервала $P-R$ различна на фоне незначительного изменения зубца P или продолжительности интервала $P-R$. При замедлении скорости прохождения импульса из синусового узла водителем ритма становится предсердно-желудочковое соединение, в результате чего появляются проскакивающие сокращения. Такой ритм считается вариантом нормы.

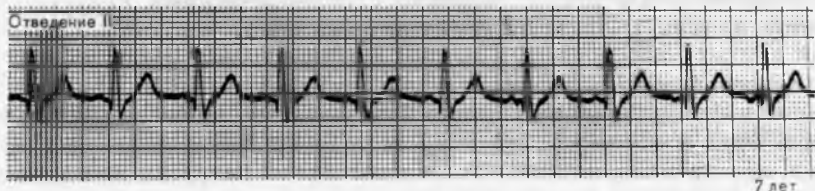


Рис. 11—66. Изменения на электрокардиограмме ребенка в возрасте 7 лет с миграцией предсердного водителя ритма.

Конфигурация зубца P в 7, 9 и 10-м циклах сердечных сокращений изменена: зубец P , возможно, образовался при слиянии синусового зубца P и импульса, исходящего из эктопического предсердного водителя ритма, который также регистрируется в 10-м сердечном цикле.

Экстрасистолия. Экстрасистолы возникают при генерации импульса в эктопическом очаге, который может располагаться в любом участке проводящей системы предсердий, атриовентрикулярного соединения или желудочков. В большинстве случаев они не имеют клинической или прогностической значимости. Иногда экстрасистолия обусловлена органическими изменениями, например при остром кардите. Она может развиться через несколько лет после операции на сердце, провоцируется некоторыми лекарственными средствами, в частности препаратами наперстянки.

Предсердные экстрасистолы нередко появляются у детей даже при отсутствии у них патологии сердца. Форма комплекса QRS зависит от момента генерации импульса и продолжительности предшествующего цикла. В соответствии с этим при некоторых видах экстрасистол форма желудочкового комплекса не изменяется. В других случаях преждевременное возбуждение достигает желудочков, когда специфическая проводящая система их находится в состоянии относительной рефрактерности, что приводит к появлению атипичных комплексов QRS (рис. 11—67), которые следует отличать от желудочковых экстрасистол. Диагноз основывается на выявлении при анализе ЭКГ предсердного зубца P , предшествующего комплексу QRS и отличного по форме от синусового зубца P .

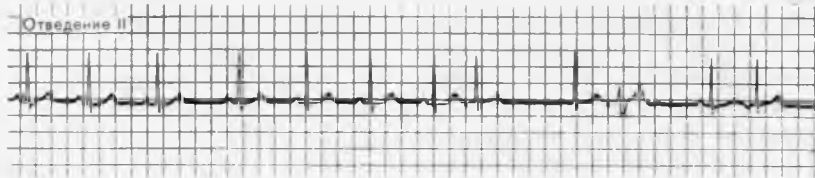


Рис. 11—67. Изменения на электрокардиограмме больного в возрасте 17 лет с преждевременными сокращениями предсердий.

Инвертированный зубец *P*, свидетельствующий об эктопическом характере предсердной деполаризации, предшествует 8-му, 10-му и последнему комплексам *QRS*; 8-й и последний комплексы *QRS* напоминают таковые при генерации импульса в синусовом узле, в то время как 10-й появляется при аберрантном проведении импульса. Это связано с тем, что эктопический импульс поступает к мышце сердца в тот момент, когда волокна предсердно-желудочкового пучка находятся в периоде рефрактерности после предыдущего сокращения. Пауза, следующая за преждевременным сокращением предсердий, по продолжительности превышает два интервала *P—P*, что связано с распространением преждевременной деполаризации предсердий на синусовый узел и снятием возникшего в нем импульса. Позднее в синусовом узле генерируется новый импульс, вызывающий следующее сокращение.

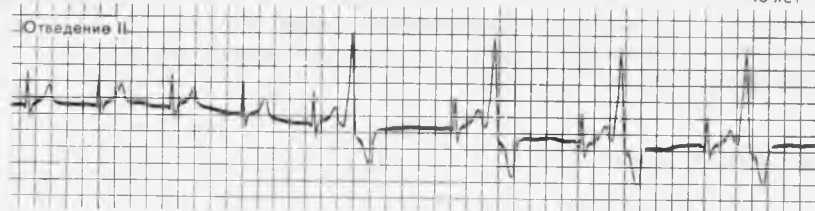

Рис. 11—68. Изменения на электрокардиограмме подростка в возрасте 15 лет с преждевременными сокращениями желудочков, обусловленными гипервентиляцией.

Желудочковые комплексы расширены и резко отличаются по форме от таковых при импульсах, исходящих из синусового узла. Желудочковой экстрасистолы не предшествует зубец *P*, а последующая пауза полностью компенсаторная: продолжительность интервала *P—P*, в котором заключена экстрасистола, составляет два синусовых цикла, что свидетельствует об отсутствии влияния преждевременного сокращения желудочков на генерацию импульса в синусовом узле.

Преждевременные желудочковые экстрасистолы могут возникать в любом участке проводящей системы желудочков. На ЭКГ при этом появляются преждевременные расширенные и деформированные комплексы *QRS*, которым не предшествует зубец *P* (рис. 11—68). Если форма комплексов и интервал между ними одинаковы, то считают, что они происходят из одного эктопического очага и возникают по механизму повторной волны. Если комплексы отличаются разной формой и интервалом, их считают полнотонными.

За экстрасистолой обычно следует компенсаторная пауза, поскольку следующий импульс поступает в момент абсолютной рефрактерности проводящей системы желудочков. В большинстве случаев экстрасистолы исчезают при тахикардии, вызванной нагрузкой.

кой; если они не исчезают или усиливаются, то аритмия обусловлена, вероятно, более существенными причинами. Ударный и пульсовой объемы при преждевременных сокращениях меньше, чем в норме. Очень ранние экстрасистолы могут не определяться при аускультации сердца и пальпации лучевых артерий. Они могут возникать с определенной периодичностью. Так, если экстрасистолы следуют через каждое нормальное сокращение, то возникает bigeminия; если же они чередуются с двумя нормальными сокращениями, то возникает тригеминия. Этот ритм может возникать при передозировке препаратов наперстянки.

В большинстве случаев больные не замечают возникающих у них экстрасистол, однако некоторые из них отмечают периодически возникающие в области сердца толчкообразные удары или чувство стеснения в груди. Эти ощущения связаны с увеличением сердечного выброса при нормальном сокращении, следующим за компенсаторной паузой. Экстрасистолия провоцируется волнением, лихорадочным состоянием и приемом некоторых лекарственных препаратов или стимуляторов. Основу лечения составляют беседы с больным, направленные на убеждение его в том, что аритмия не вызвана органическим заболеванием сердца. В отдельных случаях может наступить эффект после приема седативных средств или имунодепрессантов.

11.60 ТАХИАРИТМИИ

Наджелудочковые тахикардии

Пароксизмальная предсердная тахикардия. Полагают, что пароксизмальная предсердная тахикардия чаще развивается по механизму повторной волны в атриовентрикулярном соединении. Началом ее служит предсердная экстрасистола, которая замедленно проводится по предсердно-желудочковому узлу.

У детей старшего возраста приступ предсердной тахикардии характеризуется быстрым возникновением и резким прекращением. Он может быть спровоцирован острым инфекционным заболеванием. Прошедший незамеченным приступ может быть выявлен при тщательном сборе анамнеза. Приступы могут продолжаться от нескольких секунд до нескольких недель, однако средняя продолжительность их составляет несколько часов и редко превышает 2—3 дня. Частота сердечных сокращений во время приступа, как правило, превышает 180, иногда достигая 300 в 1 мин. В некоторых случаях частые сердцебиения бывают единственной жалобой больного. Дети легко переносят эпизоды пароксизмальной предсердной тахикардии; непродолжительные приступы ее не представляют собой опасности для жизни. При крайне высокой ЧСС или затянувшихся приступах у больного могут возникнуть неприятные ощущения в области сердца или развиться застойная недостаточность сердца.

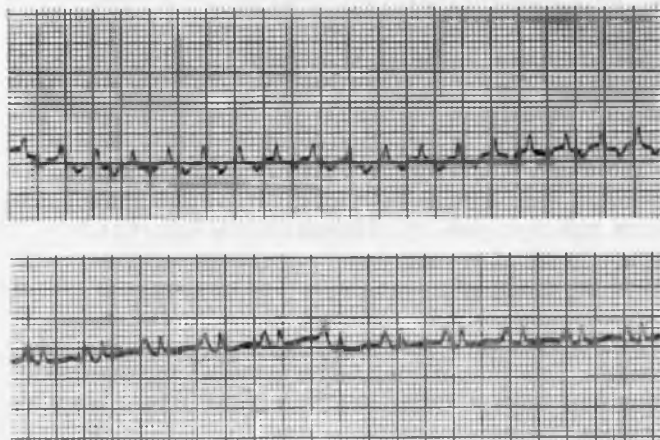


Рис. 11—69. Пароксизмальная наджелудочковая тахикардия («хлопки») с частотой сокращений желудочков 230 в 1 мин (вверху) и восстановление синусового ритма после электрической кардиоверсии (внизу).

Деформация зубца *T* во время приступа тахикардии обусловлена наложением на него инвертированного в связи с обратным проведением импульса зубца *P*. Морфология комплекса *QRS* при этом не изменяется. Низкий вольтаж ЭКГ обусловлен периферическими отеками у ребенка в возрасте 1 дня (в пренатальном периоде у него отмечалась тахикардия на фоне водянки).

Диагностировать пароксизмальную предсердную тахикардию у грудных детей сложно, поскольку ЧСС у них в норме высока и значительно увеличивается при плаче. Ее можно предположить при постоянной тахикардии у ребенка, находящегося в состоянии покоя (во сне). При ЧСС 300 в 1 мин в дальнейшем у больного могут появляться признаки застойной недостаточности сердца. Приступ продолжительностью 6—24 ч и более у грудного ребенка заканчивается внезапным ухудшением состояния, кожа его приобретает серый, слегка цианотичный, оттенок, малыш становится беспокойным и легко возбудимым. Присоединившиеся тахипноэ и гепатомегалия свидетельствуют о развитии недостаточности сердца; может повыситься температура тела и увеличиться число лейкоцитов в периферической крови. Тахикардия у плода может привести к выраженной недостаточности сердца и водянке (рис. 11—69).

Лечение. Приступ можно купировать стимуляцией блуждающего нерва, что достигается такими простыми способами, как односторонний массаж каротидного синуса. Детей более старшего возраста можно обучить таким методам стимуляции, как натуживание, выполнение приема Вальсальвы, питье холодной воды и принятие определенного положения тела. При безуспешности этих мероприятий и достаточно выраженных приступах тахикардии прибегают к альтернативным методам. При тахикардии, сопровождаемой выраженной недостаточностью сердца, в качестве исходных терапевтических мероприятий рекомендуется электрокардиовер-

сия. При других обстоятельствах в качестве первоочередного может стать лечение медикаментозными средствами. Основным препаратом для лечения больных с наджелудочковыми формами тахикардии считали дигоксин. Он замедляет проведение импульса по атриовентрикулярному соединению и предотвращает повторную волну. Эффект в этом случае достигается у 95% больных, однако препарат начинает действовать только через несколько часов (до 24 ч). Лечение дигоксином грудных детей оправдано даже в том случае, если приступ уже купирован путем стимуляции блуждающего нерва, поскольку частота рецидивов высока. Медикаментозное лечение следует продолжать в течение 3—6 мес или более.

Приступы тахикардии можно купировать внутривенным введением мезатона, эдрофония (тензилон), дифенилгидантоина (дифенин) и приемом внутрь сульфата хинидина или анаприлина. Недавно для лечения детей грудного или более старшего возраста с наджелудочковыми тахиаритмиями стали применять новый класс веществ — блокаторы кальциевых каналов. Из них в настоящее время используют верапамил (изоптин, кордан). Через 5 мин после внутривенного введения его в дозе 0,1—0,2 мг/кг у 92—96% детей нормализуется синусовый ритм. Побочных реакций у больных с наджелудочковой тахикардией, развившейся по механизму повторной волны, не наблюдалось, однако у двух детей с эктопическим очагом возбуждения развилась гипотензивная реакция, которую удалось купировать внутривенным введением хлорида кальция. Таким образом, введение верапамила может быть первой ступенью в лечении больных с наджелудочковыми тахиаритмиями, развившимися по механизму повторной волны. Дигоксин остается препаратом выбора при поддерживающем лечении большинства больных, однако при терапевтической тактике, принятой в настоящее время, быстрая дигитализация больных во многих случаях не требуется.

Пароксизмальная предсердная тахикардия в большинстве случаев не имеет органической основы в виде заболевания сердца. Развившаяся во время приступа недостаточность его быстро корригируется после купирования приступа.

В межприступный период у некоторых детей могут наблюдаться изменения на ЭКГ, характеризующиеся синдромом Вольфа — Паркинсона — Уайта (преждевременное возбуждение желудочков). К признакам синдрома относятся укорочение интервала $P-R$ и медленный подъем начальной части комплекса QRS — так называемая дельта-волна (рис. 11—70). Этот синдром обычно не сопровождается патологией сердца. Однако он может встречаться при аномалии Эбштейна, корригированной транспозиции магистральных сосудов (инверсия желудочков) и кардиомиопатии. Синдром представляет собой прототип тахикардии, возникающей по механизму повторной волны. Анатомическим субстратом для входа этой волны возбуждения служат предсердно-желудочковый узел и добавочный проводящий путь — мышечный пучок, соеди-

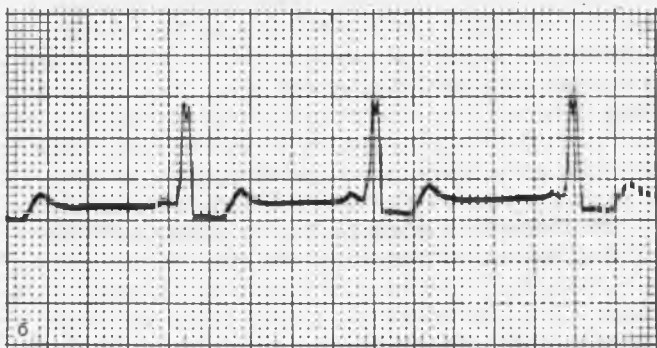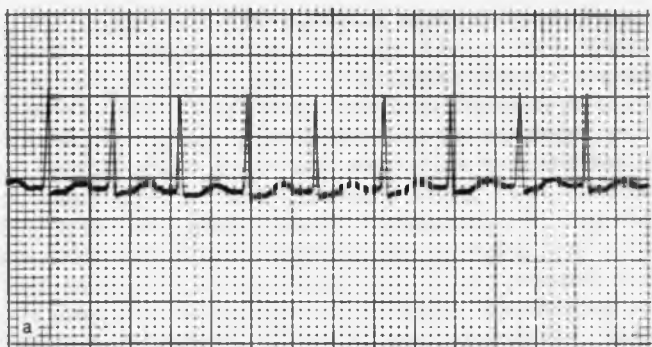


Рис. 11—70. Изменения на электрокардиограмме у ребенка с синдромом Вольфа — Паркинсона—Уайта (ВПУ).

Пароксизмальная предсердная тахикардия и отсутствие в это время изменений комплексов *QRS* (а). В дальнейшем появляются типичные для ВПУ укорочение интервала *P—R*, дельта-волны и расширяется комплекс *QRS* (б).

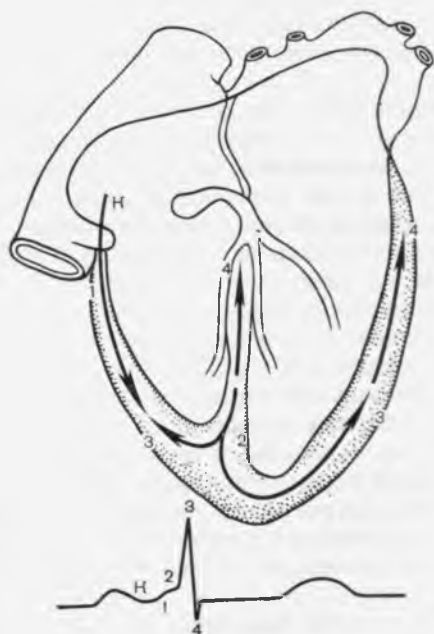


Рис. 11—71. Схематическое изображение сердца с аномальным путем проведения в правых отделах (тип Б).

Стрелками указано направление распространения возбуждения, цифры означают временную последовательность распространения волны возбуждения. К — момент возбуждения аномального пути проведения (с разрешения Moore E. N., Spear J. F., Boineau J. D. N. Engl. J. Med., 289:956, 1973).

няющий предсердие и желудочек. Этот пучок обычно проходит по левой или правой границе сердца (рис. 11—71). При синусовом ритме импульс проводится как по предсердно-желудочковому узлу, так и по добавочному пути. При этом распространяющиеся по ним волны деполяризации до определенной степени сливаются, что приводит к деформации комплекса *QRS*. При тахикардии импульс обычно проводится как антропоградно — по узлу (при этом фиксируется неизменный комплекс *QRS*), так и ретроградно, по добавочному пучку на предсердия, вследствие чего возникает постоянная тахикардия. Только лишь после ее прекращения на ЭКГ можно распознать характерные признаки синдрома Вольфа — Паркинсона — Уайта (см. рис. 11—70). В последнее время появляется все больше данных о том, что проведение импульса по добавочному пути происходит лишь ретроградно. Такой вариант клинически не отличим от других наджелудочковых тахикардий, поскольку антропоградно импульс проводится лишь по предсердно-желудочковому узлу, и диагностика возможна лишь с помощью инвазивных электрофизиологических методов исследования. При тахикардии импульс быстро проводится антропоградно по пути предвозбуждения, и риск ухудшения состояния больного повышается.

Эктопическая предсердная тахикардия у детей встречается нечасто. Она характеризуется быстро меняющейся ЧСС, редко превышающей 200 в 1 мин, заметными зубцами *P*, отклонением электрической оси сердца во фронтальной проекции и длительными или упорно рецидивирующими приступами тахикардии. Подавить эктопический очаг возбуждения в предсердии очень трудно. В связи с этим терапевтическая тактика заключается в назначении препаратов, замедляющих проведение импульса по предсердно-желудочковому узлу, например препаратов наперстянки и, возможно, анаприлина, с последующим введением средств, подавляющих автоматизм предсердий, в частности хинидина и дизопирамида. В некоторых случаях специфическое лечение не требуется.

Хаотическая, или политопная, предсердная тахикардия характеризуется появлением двух или более эктопических зубцов *P*, а также двух или более эктопических циклов *P — R*, различающихся между собой, частой блокадой зубца *P* и различными по длительности интервалами *P — R*. Этот вид аритмии обычно не связан с патологией сердца и, как правило, они спонтанно исчезают через несколько недель или месяцев. При отсутствии клинических проявлений при них не требуется специфического лечения. Для уменьшения частоты желудочковых сокращений можно назначить препараты наперстянки.

Ускоренная атриовентрикулярная тахикардия представляет собой вариант аритмии, при котором скорость генерации импульсов в атриовентрикулярном соединении превышает таковую в синусовом узле, вследствие чего возникает предсердно-желудочковая диссоциация. Она нередко возникает после операции на сердце или острой атаки ревматизма, а также служит признаком интоксикации препаратами наперстянки. Обычно специфического

лечения не требуется. Если аритмия вызвана передозировкой препаратов наперстянки, их следует отменить.

Трепетание предсердий возникает в результате частых и ритмичных, однако аномальных сокращений сердца. Они могут быть вызваны круговой циркуляцией импульса по предсердиям и эктопическим очагом возбуждения в их мышце, что встречается при пароксизмальной предсердной тахикардии и предсердных экстрасистолах. Частота сердечных сокращений варьирует от 250 до 400 в 1 мин. Поскольку предсердно-желудочковый узел не может провести столь частые импульсы, желудочки сокращаются только на каждое второе — четвертое сокращение предсердий. Иногда они с разной периодичностью отвечают на сокращения предсердий, в результате чего ритм становится неправильным.

У детей редко встречается трепетание предсердий, однако оно может осложнять миокардиты любой этиологии. Оно может сопровождать острые инфекционные заболевания, появляется при перерастяжении и расширении предсердий, что бывает при длительной недостаточности левого или правого предсердно-желудочкового клапана. Стойкое трепетание отмечали после паллиативных или радикальных операций на предсердиях, проводимых, в частности, по поводу транспозиции магистральных сосудов, дефекта типа *ostium secundum* или полного легочного венозного возврата. При тахикардии с правильным ритмом сердечных сокращений, не изменяющейся при нагрузке, эмоциональном напряжении или перемене положения тела, следует заподозрить трепетание предсердий. Оно может ускорить развитие застойной недостаточности сердца. Массаж каротидного синуса часто вызывает преходящее урежение ритма сердца. Диагноз подтверждается с помощью ЭКГ, на которой выявляют быстрое и ритмичное трепетание предсердий или появление характерных f-волн.

Препараты наперстянки способствуют увеличению времени проведения импульса по предсердно-желудочковому узлу, в результате чего уменьшается скорость сокращений желудочков. Во многих случаях трепетание предсердий при этом переходит в мерцание. По достижении полной дигитализации организма больного при необходимости можно назначить хинидин с целью перевода ритма в синусовый. Трепетание предсердий обычно корригируется при кардиоверсии, ставшей основным методом лечения больных в подобных состояниях.

Мерцание предсердий развивается по сходным механизмам. При нем предсердия возбуждаются нерегулярно и в более быстром темпе (300—500 в 1 мин). Этот вид аритмии чаще появляется у детей более старшего возраста с ревматическим поражением левого предсердно-желудочкового клапана. Он осложняет такие заболевания, как дефект межпредсердной перегородки, состояние после внутрипредсердной коррекции порока (например, при операции Мастарда), а также расширение полости левого предсердия вследствие недостаточности клапана.

Сокращения желудочков при мерцании предсердий происходят

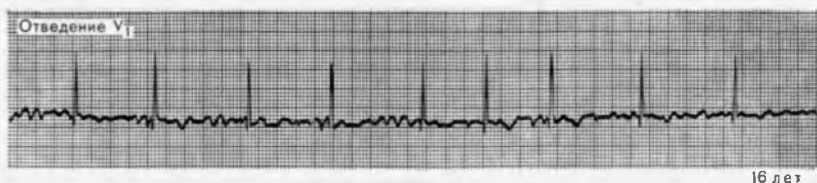

Рис. 11—72. Изменения на электрокардиограмме больного с мерцанием предсердий.

Зубец P отсутствует, отмечаются нерегулярные, быстрые мелковолновые сокращения предсердий (волны фибрилляции) и неправильный ритм сокращений желудочков. Волны фибрилляции видны не в каждом отведении, поэтому при регистрации неправильного ритма в любом отведении следует внимательно анализировать ЭКГ (qR в V_1 свидетельствует о гипертрофии правого желудочка у больного с синдромом Эйзенменгера).

крайне нерегулярно, отмечается дефицит пульса (рис. 11—72). Оно может осложнить или ускорить развитие застойной недостаточности сердца.

Лечение при мерцании предсердий заключается в назначении сердечных препаратов наперстянки, способствующих урежению сокращений желудочков до нормы, хотя ритм их остается неправильным. После этого можно попытаться восстановить синусовый ритм с помощью сульфата хинидина или электрической кардиоверсии. У больных с мерцанием предсердий и тяжелым пороком левого предсердно-желудочкового клапана в сочетании с кардиомегалией добиться стойкой нормализации синусового ритма сердца, как правило, не удается. Им обычно требуется длительное профилактическое лечение препаратами наперстянки и хинидином.

Желудочковые тахиритмии

Желудочковая тахикардия — более частое нарушение ритма, чем полагали ранее, однако встречается реже наджелудочковой тахикардии. Она может быть связана с миокардитом или появляется через несколько лет после операции на желудочках, а может и не быть в явной связи с органическим заболеванием сердца. Ее следует отличать от наджелудочковой тахикардии, возникшей вследствие повышения автоматизма в эктопическом очаге или быстрого проведения импульса по добавочному проводящему пути. Феномен захвата и сливные комплексы подтверждают диагноз. В их отсутствии точная диагностика представляет большие трудности. Для уточнения диагноза может потребоваться проведение электрофизиологического исследования, при котором выявляется отсутствие пика возбуждения предсердно-желудочкового пучка перед началом фазы реполяризации желудочков. Несмотря на то что некоторые дети достаточно толерантны к желудочковой тахикардии в течение многих часов, этот вид аритмии требует быстрой коррекции, поскольку он может привести к развитию гипотензии

и перейти в фибрилляцию желудочков. Методами выбора для быстрого купирования приступа желудочковой тахикардии служат лидокаин и кардиоверсия. Для длительного лечения назначают хинидин, новокаинамид и анаприлин.

Фибрилляция желудочков приводит к смерти, если не восстанавливаются полноценные сокращения их. Иногда ее можно перевести в синусовый ритм одним лишь ударом по грудной клетке, однако обычно требуется непрямой массаж сердца с проведением мероприятий по искусственному дыханию и электрической дефибрилляцией.

Дифференциальная диагностика. С точки зрения прогноза и лечения важную роль играет правильное определение типа тахикардии, что устанавливают на основании ЧСС, формы зубца *P*, продолжительности комплекса *QRS* и регулярности сердечных сокращений (табл. 11—8). Клинических и электрокардиографических

Т а б л и ц а 11—8. Диагностика тахикартимий

Тип аритмии	Электрокардиографические признаки			
	частота сердечных сокращений в 1 мин	зубец <i>P</i>	продолжительность комплекса <i>QRS</i>	ритм
Синусовая тахикардия	<225	Всегда есть; положение электрической оси сердца в норме	Не изменена	Варьирует в зависимости от фазы дыхательного цикла
Предсердная тахикардия	180—320	Определяется в 50% случаев; электрическая ось нередко отклонена влево	Не изменена или удлинена (блокада правой ножки предсердно-желудочкового пучка)	Правильный
Фибрилляция предсердий	120—180	Волны фибрилляции	Не изменена или удлинена (блокада правой ножки предсердно-желудочкового пучка)	Неправильный
Трепетание предсердий	Предсердные: 250—400 Желудочковые варьируют: 100—320	Крупноволновое трепетание (зубья пилы)	Не изменена или удлинена (блокада правой ножки предсердно-желудочкового пучка)	Желудочковое сокращение следует через равное число предсердных (например, 2:1, 3:1, 3:2 и так далее)
Желудочковая тахикардия	120—240	Отсутствует	Обычно удлинена	Не совсем правильный

данных обычно бывает достаточно для постановки диагноза, однако в некоторых случаях дифференциальная диагностика может быть затруднена.

Во-первых, следует установить, действительно ли у больного имеется синусовая тахикардия. Если причиной ее служит инфекционный процесс, острая анемия или другая патология, то время может быть безвозвратно утрачено при длительном выяснении причин аритмии, неправильных диагностических выводах и соответственно этиологически не обоснованном лечении. Частота сердечных сокращений, превышающая 225 в 1 мин, слишком высока для синусовой тахикардии, однако ЧСС в пределах 140—220 в 1 мин свидетельствует в пользу либо аритмии, либо синусовой тахикардии. Частота сердечных сокращений при желудочковой тахикардии почти всегда меньше, чем при наджелудочковой.

Во-вторых, при дифференциальной диагностике следует оценить характер зубца *P*. Несмотря на то что при наджелудочковой тахикардии он может быть не изменен (выражен в отведениях I, II и aVF), в большинстве случаев он отличается от нормы. Диагностика осложняется тем, что нередко при наджелудочковой тахикардии с частым желудочковым ритмом зубец *P* не определяется на стандартной ЭКГ, и для выявления скрытых зубцов может потребоваться запись ЭКГ в отведениях по Льюису — Голубу (активный электрод располагается в правых отделах грудной клетки) или же пищевода. Характерные, напоминающие зубья пилы, волны, появляющиеся при трепетании предсердий, четче видны в отведении V_1 . Активность предсердий при их мерцании выражается мелковолновыми беспорядочными сокращениями. При желудочковой тахикардии зубец *P* либо отсутствует, либо появляется независимо от момента регистрации комплекса *QRS*.

В-третьих, при появлении резко суженного комплекса *QRS* можно предположить, что в качестве водителя ритма выступает либо наджелудочковая часть, либо предсердно-желудочковый узел. Однако расширенные, деформированные комплексы *QRS* появляются как при наджелудочковой тахикардии, так и при желудочковых аритмиях. При первом варианте нарушений ритма комплекс *QRS* почти всегда приобретает форму, характерную для блокады правой ножки предсердно-желудочкового пучка.

В-четвертых, следует оценить ритм сердца. При синусовой тахикардии ЧСС варьирует через несколько секунд, постепенно уменьшаясь при стимулировании блуждающего нерва и вновь увеличиваясь после окончания стимуляции. Предсердная тахикардия характеризуется чрезвычайно стабильным и правильным ритмом, за исключением небольших изменений частоты в начале приступа и перед окончанием его. При желудочковой тахикардии продолжительность сердечного цикла варьирует незначительно. При трепетании предсердий ритм либо правильный, либо (при блокаде) сокращения желудочков происходят через несколько предсердных. При мерцании предсердий ритм желудочковых сокращений неправильный.

При прекращении поступления импульсов из синусно-предсердного узла и синоаурикулярной блокаде может внезапно выпасть сокращение сердца. Первый тип аритмии связан, как предполагают, с нарушением образования импульса в узле, а второй — с блокадой проведения его из узла к предсердиям. Эти нарушения ритма очень редко появляются у детей, за исключением случаев интоксикации препаратами наперстянки.

Атриовентрикулярная блокада бывает трех степеней. При I степени удлиняется лишь интервал $P-R$, при II некоторые импульсы не проводятся на желудочки, а при III степени ни один из предсердных импульсов не проводится на желудочки. При атриовентрикулярной блокаде II степени встречаются разные варианты проведения. Так, при блокаде типа Венкебаха, называемой также блокадой Мобитца тип I, интервалы $P-R$ остаются постоянными, однако постепенно удлиняется интервал $P-R$, вплоть до полной блокады проведения импульса от предсердий, затем он вновь укорачивается (рис. 11—73).

Врожденная полная поперечная блокада сердца у детей связана, вероятно, с нарушением развития основного ствола предсердно-желудочкового пучка. Этот вид аритмии иногда диагностируют у плода. Результаты международного исследования, в которое были включены почти 600 больных с врожденной полной поперечной блокадой сердца, свидетельствуют о том, что примерно у 70% из них других признаков патологии сердца не было. С большим риском у детей грудного возраста сопряжена полная врожденная поперечная блокада сердца в сочетании с врожденными пороками его. Так, в течение первых недель жизни у них развивалась застойная недостаточность, причем частота сокращений предсердий превышала 150 в 1 мин, а желудочков была менее 55 в 1 мин. Чаще всего полная поперечная блокада сочеталась с корригированной транспозицией магистральных сосудов (инверсия желу-

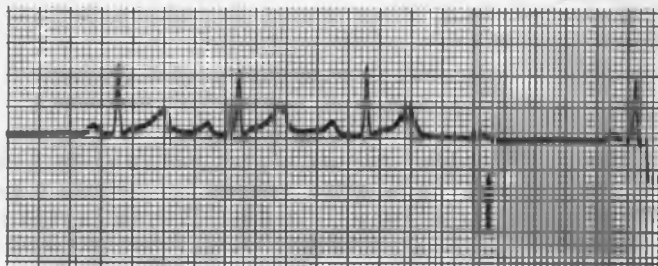
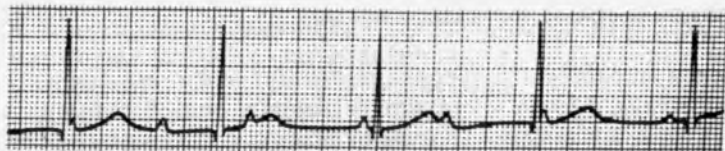

Рис. 11—73. Изменения на электрокардиограмме при феномене Венкебаха (Мобитц I).

Постепенное удлинение интервала $P-R$ до момента блокады проведения импульса из синусового узла (4-й зубец P) в желудочки (а). Продолжительность интервала в следующем цикле остается в пределах нормы.



Отведение II

Рис. 11—74. Изменения на электрокардиограмме при полной атриовентрикулярной блокаде.

Ритм сокращений желудочков правильный, с частотой 53 в 1 мин; частота сокращений предсердий варьирует от 65 до 95 в 1 мин (возможно, синусовая аритмия). Как часто бывает при врожденной атриовентрикулярной блокаде, комплекс QRS не изменен.

дочков), общим желудочком и открытым артериальным протоком. Изолированный дефект межжелудочковой перегородки редко встречается при полной поперечной блокаде.

У детей более старшего возраста без сопутствующей патологии сердца блокада, как правило, не проявляется клинически, хотя у них периодически могут наступать обморочные состояния. Пульсация периферических сосудов четко выражена, что представляет собой результат сочетания двух факторов: высокого ударного объема желудочков и расширения периферических сосудов. Систолическое АД повышается. Яремные вены пульсируют неравномерно; их пульсация может быть выражена в том случае, если сокращение правого предсердия происходит при закрытом клапане (появление так называемой пушечной волны). Интенсивность I тона сердца варьирует вдоль левого края грудины или на верхушке могут быть слышны изолированные сокращения предсердий. При нагрузке или после введения атропина у ребенка увеличивается ЧСС на 10—20 в 1 мин или более. По левому краю грудины часто ausкультируются систолические шумы. Мезодиастолический шум на верхушке не представляет собой редкой находки. Блокада сердца сама по себе приводит к увеличению его размеров.

Диагноз подтверждается данными ЭКГ. Зубцы *P* и комплексы *QRS* не связаны между собой (рис. 11—74); продолжительность комплекса может быть увеличена или (при расположении источника импульсов в верхней части предсердно-желудочкового пучка) не изменена.

Прогноз при врожденной полной поперечной блокаде, как правило, благоприятен. Больные, наблюдение за которыми продолжалось до возраста 30—40 лет, вели полноценный, активный образ жизни. Однако у некоторых из них периодически появлялись приступы головокружения, заканчивающиеся обморочным состоянием или без них (приступы Адамса — Стокса). В этом случае требуется имплантация постоянного водителя ритма.

11.62 СИНДРОМ БРАДИКАРДИИ — ТАХИКАРДИИ

Синдром брадикардии — тахикардии (синдром дисфункции синусно-предсердного узла) представляет собой сочетание функ-

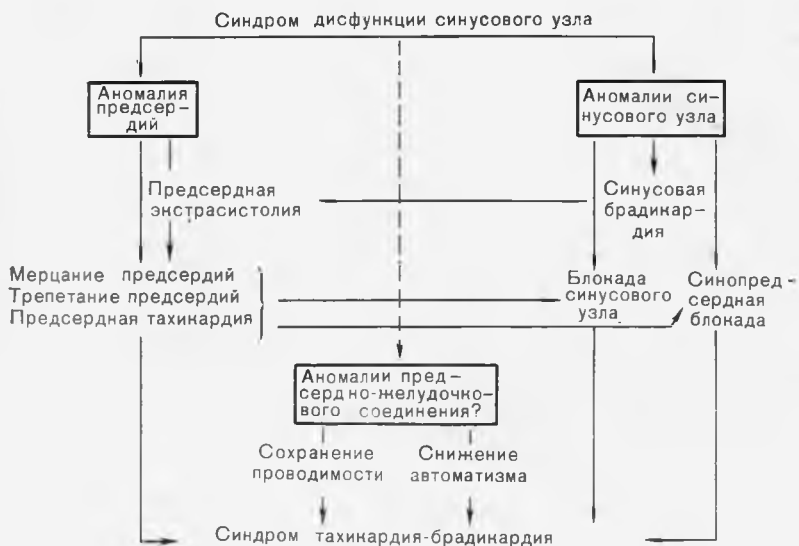


Рис. 11—75. Факторы, обуславливающие развитие синдрома брадикардии — тахикардии (Kaplan B. M., Langendorf R., Lev M. et al. Am. J. Cardiol., 31: 497., 1973; с разрешения Technical Publishing Company).

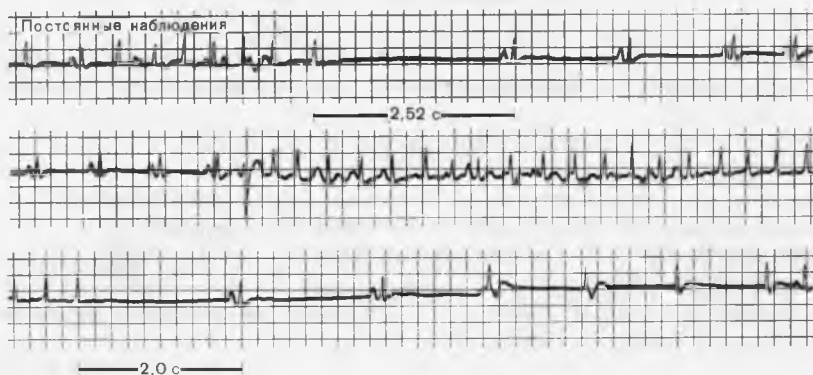


Рис. 11—76. Изменения на электрокардиограмме при синдроме дисфункции синусового узла.

За периодами наджелудочковой тахикардии, вероятно, полиетопной этиологии, наступает длительная блокада проведения импульса из синусового узла, а затем — синусовая брадикардия.

циональных нарушений проводящей системы предсердий, синусно-предсердного узла и атриовентрикулярного соединения (рис. 11—75). Он может встречаться в отсутствие врожденных пороков сердца и был описан у сибсов. Однако в большинстве случаев он появляется после хирургической коррекции врожденных пороков сердца, особенно при выполнении операции Мастарда по по-

воду транспозиции магистральных сосудов. Клинические проявления зависят от характера нарушений ритма сердца. Головокружение и обморочные состояния наступают обычно в моменты выраженного замедления проведения импульсов из синусно-предсердного узла и отсутствия проскальзывающих импульсов из атриовентрикулярного соединения (рис. 11—76). При наджелудочковой тахикардии больные могут предъявлять жалобы на сердцебиения, плохую переносимость физической нагрузки и/или головокружение. Лечение должно быть индивидуализировано. В целом можно отметить, что препараты, назначаемые для снятия тахикардии (кроме препаратов наперстянки), а именно анаприлин, хинидин, пропранолол, могут до такой степени подавить функцию синусно-предсердного узла и атриовентрикулярного соединения, что наступает симптоматическая брадикардия. В связи с этим больным, кроме медикаментозного лечения, требуется имплантация искусственного водителя ритма, по принципу demand.

Список литературы

- Bigger J. T., Goldenmeyer B. N.* The mechanism of supraventricular tachycardia. — *Circulation*, 1970, 42:673.
- Gillette P. C.* The mechanism of supraventricular tachycardia in children. — *Circulation*, 1976, 54:133.
- Gillette P. C.* Concealed anomalous cardiac conduction pathways: a frequent cause of supraventricular tachycardia. — *Am. J. Cardiol.*, 1977, 40:848.
- Gillette P. C., Garson A.* Electrophysiologic and pharmacologic characteristics of automatic ectopic atrial tachycardia. — *Circulation*, 1977, 56:571.
- Gillette P. C., Garson A., Kugler J. D.* Wolff-Parkinson-White syndrome in children; Electrophysiologic and pharmacologic characteristics. — *Circulation*, 1979, 60:1487.
- Gillette P. C., Kugler J. D., Garson A.* et al. Mechanisms of cardiac arrhythmias after the Mustard operation for transposition of the great vessels. — *Am. J. Cardiol.*, 1980, 45:1225.
- Greenwood R. D., Rosenthal A., Sloss L. J.* et al. Sick sinus syndrome after surgery for congenital heart diseases. — *Circulation*, 1975, 52:208.
- Michaelson M., Engle M. A.* International cooperative study of congenital complete heart block. — In: *Cardiovascular clinics: Pediatric Cardiology*/Ed. M. A. Engle. — Philadelphia: F. A. Davis, 1972.
- Morgan B. C., Bloom R. S., Guntheroth W. G.* Cardiac arrhythmias in premature infants. — *Pediatrics*, 1975, 35:658.
- Pickoff A. S., Zies L., Ferrer P. L.* et al. High-dose propranolol therapy in the management of supraventricular tachycardia. — *J. Pediatr.*, 1979, 94:144.
- Porter C. J., Gillette P. C., Garson A. Jr.* et al. Effects of verapamil on supraventricular tachycardia in children. — *Am. J. Cardiol.*, 1981, 48:487.
- Porter C. J., Gillette P. C., McNamara D. G.* Twenty-four hour ambulatory ECG's in the detection and management of cardiac dysrhythmias in infants and children. — *Pediatr. Cardiol.*, 1980, 1:203.
- Roberts N. K., Gelband H.* Cardiac Arrhythmias in the Neonate, Infant and Child. — New York: Appleton-Century-Crofts, 1977.
- Rocchini A. P., Chun P. O., Dick M.* Ventricular tachycardia in children. — *Am. J. Cardiol.*, 1981, 47:1091.
- Shahar E., Barzilay Z., Frand M.* Verapamil in the treatment of paroxysmal supraventricular tachycardia in children. *J. Pediatr.*, 1981, 98:323.
- Soler-Soler J., Sagrista-Sauleda J., Cabrera A.* et al. Effect of verapamil in infants with paroxysmal supraventricular tachycardia. — *Circulation*, 1979, 58:876.

Этим термином объединяют такие заболевания, как острый и подострый бактериальные эндокардиты, эндокардиты небактериального происхождения, в частности вызванные вирусами, грибами и другими возбудителями. Заболевание и в настоящее время протекает тяжело, приводя в большом проценте случаев к смерти детей и подростков, несмотря на достигнутые в области лечения и профилактики успехи. Неэффективность профилактических и ранних лечебных мероприятий обусловлена рядом факторов: изменением природы патогенных микроорганизмов; недостаточной осведомленностью терапевтов, стоматологов и населения в целом об угрозе заболевания и существующих мероприятиях по его профилактике; поздней диагностикой заболевания, что представляет собой большие трудности; появлением в последние годы групп риска, в состав которых входят все увеличивающееся число лиц, страдающих наркоманией, а также перенесших операции на сердце, больных со сниженной сопротивляемостью организма инфекциям, которым требуется введение в сосуды катетеров.

Этиология. Примерно в 50% случаев инфекционный эндокардит вызывает зеленающий стрептококк. Однако его роль в этом постепенно уменьшается. За последние два десятилетия (в $\frac{1}{3}$ случаев) чаще стал встречаться эндокардит, вызванный стафилококком. Другие микроорганизмы реже вызывают эндокардит; при этом примерно в 10% случаев возбудитель из крови не высеивается. Не установлены связи между штаммом микроорганизма и типом врожденного дефекта, продолжительностью заболевания и возрастом ребенка. Однако стафилококковый эндокардит чаще встречается у больных без сопутствующих пороков сердца.

Эпидемиология. Инфекционный эндокардит чаще всего выступает в роли осложнения врожденного или ревматического порока сердца, однако он может встречаться у детей без патологии сердца. В последнее время подтверждается преимущественная предрасположенность к заболеванию инфекционным эндокардитом детей с врожденным пороком сердца. У детей грудного возраста он развивается крайне редко.

Чаще инфицирование эндокарда происходит при дефектах, при которых скорость поступления крови в камеру сердца или в сосуд высокая. Турбулентность потока обуславливает эрозию эндокарда или интимы, в которой обычно начинает размножаться микроорганизм (рис. 11—77). Таким образом, дети с дефектами межжелудочковой перегородки и поражением клапанного аппарата левых отделов сердца с сообщением между сосудами большого и малого кругов кровообращения относятся к группе высокого риска по заболеванию инфекционным эндокардитом, в то время как при вторичном дефекте межпредсердной перегородки, характеризующемся низкой скоростью шунта через внутрипредсердный дефект, частота заболевания им крайне низкая. К группе

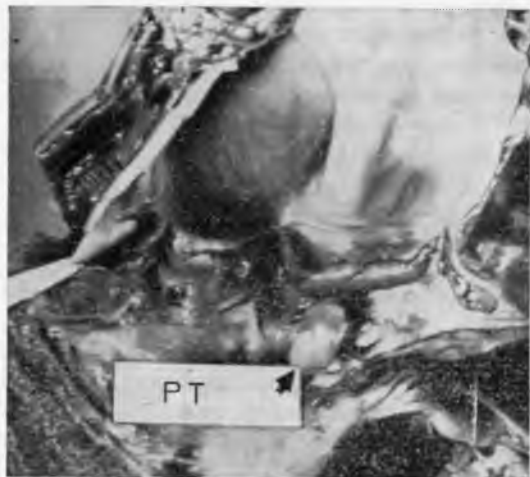

Рис. 11—77. Правый желудочек сердца.

Непосредственно под клапаном легочной артерии виден обширный участок разрастающейся ткани (РТ) (стрелка).

наиболее высокого риска относятся дети, перенесшие операцию на сердце и с паллиативным шунтом между аортой и легочной артерией. Однако все увеличивающаяся частота операций по протезированию клапанов и коррекции дефекта с помощью клапаносодержащих протезов у детей со сложными пороками сердца может привести к увеличению частоты заболевания инфекционным эндокардитом.

Примерно у 30% больных инфекционным эндокардитом можно выявить предрасполагающий фактор. Примерно у $\frac{2}{3}$ больных его можно связать с оперативным вмешательством или стоматологическими процедурами. Более того, можно сказать, что несоблюдение требований гигиены полости рта у детей, страдающих пороком сердца синего типа, повышает риск септицемии и инфицирования миокарда. Процент рецидивов инфекционного миокардита непосредственно после катетеризации сердца или операции на нем относительно низок. Однако на основании частоты их выполнения они встречаются в перечне важнейших факторов, предшествующих развитию инфекционного эндокардита.

Клинические проявления. Ранние симптомы и признаки обычно не выражены, особенно если заболевание обусловлено зеленым стрептококком. Нередко единственным анамнестическим признаком может быть лихорадочное состояние, не сопровождающееся другими симптомами (за исключением наблюдаемого иногда уменьшения массы тела) в течение нескольких месяцев. В других случаях заболевание может начинаться остро и протекает тяжело на фоне высокой интермиттирующей температуры тела и выраженной слабости. Однако обычно его начало и течение промежуточны между этими двумя крайними формами. Симптоматика обычно неспецифична и заключается в незначительном повышении температуры тела во второй половине дня, быстрой

утомляемости, миалгиях, артралгиях, головных болях, иногда ознобах, тошноте и рвоте. В зависимости от вирулентности микроорганизма могут появиться признаки тромбоза, а при физикальном обследовании выявляют патологию сердца. Относительно часто присоединяется силеномегалия, возможны петехиальные высыпания на коже. Обычно при аускультации сердца определяют изменение шумов или появление новых, особенно при поражении клапанного аппарата и сопутствующем врожденном пороке сердца.

При инфекционном эндокардите стафилококковой этиологии часто развиваются тяжелые осложнения со стороны ЦНС, в том числе эмболии сосудов, абсцессы мозга, микотические аневризмы и мозговые кровоизлияния, проявляющиеся признаками менингизма, увеличением внутричерепного давления, изменениями чувствительности.

Стафилококк может обусловить развитие миокардиальных абсцессов, иногда прорывающихся в полость перикарда. Эмболия легочных или сосудов большого круга кровообращения характерна лишь для грибкового эндокардита. Многие классические проявления на коже появляются в поздние стадии заболевания и поэтому у адекватно леченных больных не наблюдаются. К ним относятся узелки Ослера (нежные внутрикожные узелки на подушечках пальцев рук и ног размером с горошину), высыпания Джейнуэя (небольшого размера болезненные эритематозные или геморрагические высыпания на ладонных и подошвенных поверхностях) и кровоизлияния по типу заноз (линейной формы поражения под ногтевыми пластинками). Вероятно, высыпания представляют собой проявления васкулита, вызванного циркулирующими комплексами антиген — антитело.

Диагностировать инфекционный эндокардит можно с большой долей вероятности у ребенка с инфекцией на фоне основного заболевания.

Данные лабораторных исследований. Выбор адекватного лечения при инфекционном эндокардите основан на результатах посева крови. Все остальные данные имеют меньшее значение. У больного можно ожидать незначительно или умеренно выраженный лейкоцитоз. Часто увеличивается СОЭ, уровень гемоглобина редко достигает менее 90 г/л. Микрогематурия обычно свидетельствует о гломерулонефрите, обусловленном циркулирующей иммунных комплексов. При прогрессировании заболевания могут образовываться аутоантитела, а у некоторых больных периодически выявляются ревматоидный фактор (антиглобулины), криоглобулины или положительная реакция Кана.

У каждого ребенка с предполагаемым инфекционным эндокардитом необходимо как можно быстрее произвести бактериологическое исследование крови. Это необходимо сделать, даже если ребенок чувствует себя хорошо и у него отсутствуют другие физикальные проявления. После тщательной подготовки участка венепункции забор крови производят в три пробирки. За-

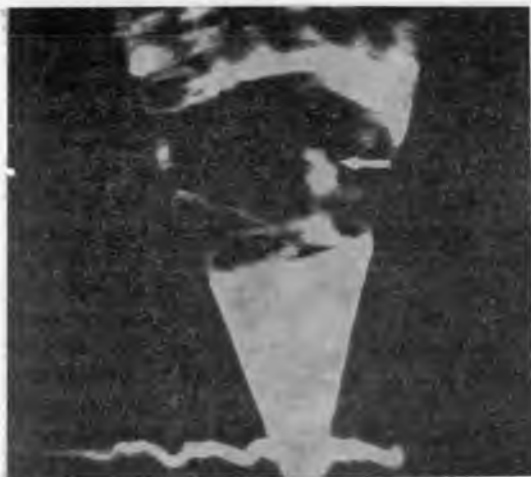


Рис. 11—78. Двухмерная эхокардиограмма ребенка, больного бактериальным эндокардитом.

Стрелкой указан обширный участок разрастания ткани в левом предсердии, прикрепляющийся к створкам митрального клапана.

Грязнение бактериями представляет собой особую проблему, поскольку флора, обитающая на коже, сама по себе может вызвать инфекционный эндокардит. Время забора крови не имеет значения, поскольку в течение дня бактериемия относительно постоянна. В 90% случаев возбудитель выявляется в первых двух пробах крови, поэтому дальнейший забор ее можно отложить на 2—3 дня.

В целях выявления локализации специфических разрастаний прибегают к помощи эхокардиографии (рис. 11—78), однако в раннюю стадию заболевания этот метод не всегда информативен. Значение недостаточности левого предсердно-желудочкового и аортального клапанов на функцию левого желудочка можно оценить с помощью ультразвуковых методов обследования.

Прогноз и осложнения. В доантибиотиковую эру инфекционный эндокардит считался фатальным заболеванием. Существенные успехи в его лечении были достигнуты в 50-е годы. С тех пор уровень выживаемости, хотя и медленно, но неуклонно повышается. Уровень смертности остается в пределах 20—25%. Осложнения отмечаются у 50—60% детей с подтвержденным диагнозом инфекционного эндокардита. Чаще всего из них встречаются недостаточность сердца вследствие разрастаний на аортальном или левом предсердно-желудочковом клапане. Образование абсцессов в миокарде и токсический миокардит могут привести к развитию застойной недостаточности без характерной динамики аускультативных данных.

При сопутствующих пороках левых отделов сердца или аорты основную опасность представляют собой тромбоэмболия сосудов большого круга, часто сопровождаемая неврологическими признаками. Тромбоэмболия сосудов малого круга чаще встречается у детей с дефектами межжелудочковой перегородки или тетрадой Фалло. Однако массивная, угрожающая жизни тромбоэмбо-

лия системы легочной артерии регистрируется крайне редко. Описаны такие осложнения септического эндокардита, как некротические аневризмы, разрыв синусов Вальсальвы, обструктивное поражение клапанов вследствие массивных специфических разрастаний, приобретенный дефект межжелудочковой перегородки и полная поперечная блокада сердца, обусловленная вовлечением в патологический процесс специализированной проводящей системы сердца.

Лечение. Немедленно после установления диагноза следует начинать лечение антибиотиками. Если заболевание вызвано вирусным микроорганизмом, то даже малейшая задержка в лечении может привести к прогрессирующему повреждению эндокарда и вызвать тяжелые осложнения. Выбор антибиотиков, метод их введения и продолжительность лечения представлены в табл. 11—9. Высокий уровень антибиотиков в крови должен поддерживаться в течение достаточно длительного времени с тем, чтобы обеспечить ликвидацию микроорганизмов, обитающих во внесосудистых специфических разрастаниях, в которые антибиотики проникают с большим трудом. Для того чтобы прекратить рост бактерий в центре этих разрастаний, уровень антибиотика в них должен в 5—20 раз превышать минимальный уровень, при котором прекращается рост *in vitro*. Для полной организации разрастаний требуется несколько недель, поэтому в течение этого времени следует продолжать лечение антибиотиками с тем, чтобы избежать рецидива роста микроорганизмов. Рекомендуемая продолжительность общего курса лечения составляет 4—6 нед. Для достижения бактерицидного эффекта уровень антибиотика в сыворотке, определенный методом разведения в пробирках, перед следующей инъекцией должен составлять примерно 1:8. В зависимости от клинического и лабораторного эффекта терапевтическая тактика может меняться, в некоторых случаях требуется более длительный курс лечения. Если инфекционный эндокардит вызван высокочувствительными к антибиотикам штаммами зеленящего стрептококка, рекомендуются более короткие курсы лечения препаратами пенициллина, принимаемыми внутрь.

Больные должны соблюдать постельный режим. При присоединении застойной недостаточности сердца продолжительность его увеличивается. При необходимости больным назначают препараты наперстянки, мочегонные средства и ограничивают потребление соли.

При вовлечении в процесс аортального или левого предсердно-желудочкового клапана производят операцию, поскольку у больного может развиваться неконтролируемая недостаточность сердца. Иногда при микотических аневризмах или разрывах аортального синуса требуется немедленная операция. Несмотря на то что в целом перед операцией следует провести максимально длительный курс антибиотикотерапии, активный инфекционный процесс не относится к противопоказаниям к ее проведению у больного, находящегося в критическом состоянии в результате

Таблица 11—9. Лечение инфекционного эндокардита

Возбудитель	Препарат	Дозы	Путь введения	Продолжительность лечения
Стрептококк зеленающий	Пенициллин G	300 000 ЕД/(кг·сут) через 4 ч или 20 000 000 ЕД ¹	Внутривенно	4—6 нед
Стрептококк фекальный	Стрептомицин ²	30 мг/(кг·сут) через 12 ч	Внутримышечно	2 нед
	Пенициллин G или: Ампициллин	300 000 ЕД/(кг·сут) через 4 ч или 20 000 000 ЕД ¹	Внутривенно	6 нед
Золотистый стафилококк	Ампициллин + Гентамицин	200 мг/(кг·сут) через 4 ч	То же	6 нед
	Пенициллин G	4—6 мг/(кг·сут) через 8—12 ч 300 000 ЕД/(кг·сут) через 4 ч или 20 000 000 ЕД ¹	» » » »	6 нед 6—8 нед
Пенициллино-чувствительный штамм Пенициллинорезистентный штамм	Оксациллин или: Нафциллин или: Метициллин ³	200 мг/(кг·сут) через 4—6 ч	» »	6—8 нед
	+ Рифампицин ⁴ или:	10 мг/(кг·сут) через 12 ч	Внутрь	6—8 нед
Метициллинрезистентный штамм	Гентамицин ²	(общая доза не должна превышать 600 мг/сут)	Внутрь	6—8 нед
	Ванкомицин + Рифампицин ⁴	4—6 мг/(кг·сут) через 8—12 ч 50 мг/(кг·сут) через 6 ч	Внутривенно То же	2 нед 6—8 нед
Неизвестен	Рифампицин ⁴	10 мг/(кг·сут) через 12 ч	Внутрь	6—8 нед
	(доза не должна превышать 600 мг/сут)			
	Пенициллин G + Оксациллин + Гентамицин	300 000 ЕД/(кг·сут) через 4 ч или 20 000 000 ЕД ¹ 200 мг/(кг·сут) через 4—6 ч 4—6 мг/(кг·сут) через 8—12 ч	Внутривенно То же » »	6—8 нед 6—8 нед 6—8 нед

Примечания. ¹ При относительной резистентности микроорганизмов. ² В некоторых медицинских центрах рекомендуют добавлять аминогликозиды. ³ Менее предпочтительно. ⁴ В некоторых медицинских центрах рекомендуют добавлять рифампицин.

Таблица 11—10. Рекомендации по профилактике бактериального эндокардита

Препарат	При санации полости рта, тонзиллэктомии, аденоидэктомии и бронхоскопии
<p>I. Пенициллин (для большинства больных)</p>	<p>1. Внутримышечное введение в сочетании с приемом внутрь. Дозы для взрослых: 600 000 ЕД новокаиновой соли пенициллина G в комбинации с 1 000 000 ЕД водорастворимого кристаллического пенициллина G внутримышечно за 30—60 мин до манипуляции, вслед за которой 8-кратно через 6 ч внутрь 500 мг феноксиметилпенициллина Дозы для детей: 30 000 ЕД/кг водорастворимого пенициллина G в комбинации с 600 000 ЕД новокаиновой соли пенициллина внутримышечно (не превышать дозу, установленную для взрослых); для детей с массой тела менее 2700 г доза феноксиметилпенициллина составляет 250 мг через 6 ч 8-кратно</p> <p>2. Только прием внутрь. Дозы для взрослых: 2 г феноксиметилпенициллина за 30—60 мин до манипуляции, после чего 500 мг через 6 ч 8-кратно Дозы для детей с массой тела менее 2700: 1 г феноксиметилпенициллина за 30—60 мин до манипуляции, после чего по 250 мг через 6 ч 8-кратно</p>
<p>II. Эритромицин (для больных с аллергической реакцией на пенициллин, а также получающих пенициллин внутрь в качестве постоянной профилактики ревматизма)</p>	<p>Дозы для взрослых: 1 г внутрь за 1½—2 ч до манипуляции, после чего по 500 мг через 6 ч 8-кратно (или по схеме, приведенной в п. IV) Дозы для детей: 20 мг/кг внутрь за 1½—2 ч до манипуляции, после чего по 10 мкг/кг (не превышать дозу, установленную для взрослых) через 6 ч 8-кратно (или по схеме, приведенной в п. IV)</p>
<p>III. Пенициллин со стрептомицином (для больных с повышенным риском заболевания инфекционным эндокардитом, особенно после протезирования клапанов; без аллергической реакции на пенициллин)</p>	<p>Дозы для взрослых: внутримышечно пенициллин по схеме, приведенной в п. 1, в сочетании с 1 г стрептомицина за 30—60 мин до манипуляции, после чего по 500 мг феноксиметилпенициллина внутрь через 6 ч 8-кратно Дозы для детей: временная схема та же, что для взрослых; 300 000 ЕД/кг водорастворимого пенициллина в сочетании с 600 000 ЕД новокаиновой соли пенициллина 20 мг/кг стрептомицина (не превышать дозу, установленную для взрослых); для детей с массой тела менее 2700 г — по 250 мг феноксиметилпенициллина через 6 ч 8-кратно</p>
<p>IV. Ванкомицин внутривенно и эритромицин</p>	<p>Дозы для взрослых: 1 г ванкомицина в течение 30—60 мин перед манипуляцией, после чего по 500 мг эритромицина через 6 ч 8-кратно</p>

внутри (для больных с повышенным риском заболевания инфекционным эндокардитом, особенно после протезирования клапанов, с аллергической реакцией на пенициллин)

Дозы для детей: временная схема та же, что для взрослых; доза ванкомицина составляет 20 мг/кг, эритромицина 10 мг/кг через 6 ч 8-кратно (не превышать дозы, установленные для взрослых)

При операциях и инструментальных обследованиях желудочно-кишечного и мочеполового трактов и любом другом хирургическом вмешательстве на инфицированных тканях

V. Пенициллин или ампициллин в сочетании со стрептомицином или гентамицином (для большинства больных)

Дозы для взрослых: 2 000 000 ЕД водорастворимого пенициллина G внутримышечно или внутривенно или 1,0 г ампициллина внутримышечно или внутривенно или 1,5 мг/кг гентамицина (не более 80 мг) внутримышечно или внутривенно или 1 г стрептомицина внутримышечно (все препараты вводить за 30—60 мин до манипуляции); гентамицин вводят повторно через 8 ч, стрептомицин повторно через 12 ч

Дозы для детей: временная схема та же, что для взрослых; водорастворимый пенициллин 30 000 ЕД/кг, ампициллин — 50 мг/кг, гентамицин — 2,0 мг/кг (не превышать дозу, установленную для взрослых)

VI. Ванкомицин в сочетании со стрептомицином (для больных с аллергической реакцией на пенициллин)

Дозы для взрослых 1,0 г ванкомицина внутривенно в сочетании с 1,0 г стрептомицина внутримышечно в течение 30—60 мин перед манипуляцией; повторно через 12 ч

Дозы для детей: временная схема та же, что для взрослых; ванкомицин 20 мг/кг, стрептомицин — 20 мг/кг (не превышать дозу, установленную для взрослых)

Примечание. Больным со значительно сниженной функцией почек может потребоваться коррекция дозы антибиотика. Внутримышечное введение может быть противопоказано больным, принимающим антикоагулянты.

тяжелых нарушений гемодинамики. Удаление специфических разрастаний и в некоторых случаях протезирование клапанов могут спасти жизнь больного, а пролонгированный курс лечения антибиотиками в большинстве случаев предотвращает реинфекцию. Есть данные об успешности отдаленного хирургического вмешательства при неэффективности консервативного лечения детей инфекционным эндокардитом, а также больных с признаками рецидивирующих тромбоэмболий. Операция по замене клапанных протезов при вовлечении их в инфекционный процесс сопряжена с большим риском, однако она необходима при неэффективности антибиотиков.

Грибковый эндокардит трудно поддается воздействию лекарственных препаратов и независимо от полноты проведенного лечения отличается менее благоприятным прогнозом. В большинстве случаев он встречается у больных, перенесших операцию на сердце или страдающих иммунодефицитом. Препаратом выбора служит амфотерицин В, однако иногда предпринимаются попытки хирургического удаления инфицированных участков. Успех подобных вмешательств ограничен.

Профилактика. Профилактика бактериальных осложнений до начала различных манипуляций, в том числе экстракции зубов и других видов санации полости рта, и после них уменьшают частоту развития инфекционного эндокардита у детей из групп высокого риска. Правильный уход за зубами и соблюдение требований общей гигиены, предъявляемых к полости рта, приводят к дальнейшему уменьшению риска его развития. Активное лечение больных сепсисом и с местными очагами инфекций, тщательное соблюдение асептики во время операции на сердце и при катетеризации сердца также способствуют уменьшению частоты заболевания.

Рекомендации по выбору специфического антибиотика с целью профилактики инфекционного эндокардита приведены в табл. 11—10.

11.64 РЕВМОКАРДИТ

Вовлечение в процесс клапанов и эндокарда относится к наиболее важным проявлениям ревматизма. По краям клапанов начинают образовываться небольшого размера бугорки, состоящие из фибрина и клеток крови. Чаще всего страдает левый предсердно-желудочковый клапан, вторым по частоте следует аортальный. Клапанный аппарат правых отделов сердца в процесс вовлекается редко. По мере стихания воспалительного процесса бугорки постепенно исчезают, оставляя после себя рубцы. При каждой повторной атаке рядом с ранее существовавшими бугорками образуются новые, и в процесс вовлекаются эндокард, миокард и сухожильные нити.

Клинические проявления. Недостаточность левого предсердно-желудочкового клапана обуславливается структурными изменениями, в том числе утратой части ткани и укорочением и утолщением сухожильных нитей. Застойная недостаточность сердца при острой атаке ревматизма чаще всего бывает следствием сочетания выраженной анатомической недостаточности клапана с воспалительным процессом, который может распространиться на пери-, мио-, эндо- и эпикард. Высокая нагрузка объемом и воспалительный процесс вызывают увеличение левого желудочка, его сократительная способность уменьшается. Вследствие регургитации крови в полость левого предсердия последнее расширяется. Повышение давления в нем приводит к застою в сосудах малого круга кровообращения и обуславливает

симптоматику недостаточности левых отделов сердца. У больных с выраженной в течение продолжительного времени недостаточностью левого предсердно-желудочкового клапана повышается давление в системе легочной артерии, что приводит к увеличению правых отделов сердца и развитию недостаточности их функции. В большинстве случаев, однако, отмечается незначительная или умеренно выраженная недостаточность левого клапана. Даже при выраженной недостаточности его в начале заболевания с течением времени состояние больного спонтанно улучшается. Формирующийся в результате заболевания порок в большинстве случаев незначителен или умеренно выражен, а симптоматика его отсутствует.

К основным физикальным признакам относятся приподнимающий левожелудочковый верхушечный толчок с пансистолическим шумом на верхушке, проводящимся в подмышечную область и по краю грудины. Однако при выраженной недостаточности левого клапана могут появиться признаки хронической застойной недостаточности сердца, в том числе быстрая утомляемость, увеличение массы тела, слабость и одышка при физической нагрузке. Сердце увеличивается в размерах, на верхушке определяется систолическое дрожание. Первый тон сердца не изменен, II может быть акцентированным при легочной гипертензии; слышен III громкий тон. Помимо пансистолического шума вслед за III тоном появляется короткий диастолический скребущий шум. Он обусловлен увеличенным объемом крови, поступающим из левого предсердия в левый желудочек через предсердно-желудочковый клапан вследствие недостаточности его, и не означает анатомически выраженного стеноза отверстия. В последнем случае диастолический шум бывает более продолжительным с пресистолическим усилением.

При незначительной недостаточности клапана электрокардио- и рентгенографические изменения отсутствуют. При выраженном пороке на ЭКГ появляются высокие, двугорбые зубцы *P*, признаки гипертрофии левого желудочка, в ряде случаев сочетающиеся с признаками гипертрофии правого желудочка. На рентгенограмме определяется увеличение размеров левых отделов сердца. При развитии легочной гипертензии или застойной недостаточности сердца дуга легочной артерии и контуры правых отделов сердца выступают. Могут присоединиться признаки венозного застоя в легких. Кальцификация клапана у детей встречается редко. На эхокардиограмме выявляют увеличение размеров левых предсердия и желудочка и скорости закрытия передней створки клапана во время диастолы, что характерно для умеренного или большого объема регургитации. Признаки пролапса клапана, как правило, отсутствуют.

Проведение катетеризации сердца и левой вентрикулографии показано лишь при быстро прогрессирующем заболевании и решении вопроса об операции. Сердечный выброс не изменен, а при выраженной недостаточности клапана снижен. Часто, но не всег-

да повышается давление в полости левого предсердия. Пульсовая кривая левого предсердия плавно поднимается в начале систолы до пика волны «V», а затем быстро опускается — волна «Y». Даже при отсутствии стеноза левого предсердно-желудочкового отверстия можно зарегистрировать диастолический градиент давления между левыми предсердием и желудочком. Конечное диастолическое давление в левом желудочке повышается при нагрузке или недостаточности левого желудочка. При левой вентрикулографии контрастируется левое предсердие. Степень поступления контрастного вещества в левое предсердие используется для качественной оценки порока.

Определенную сложность представляет собой интерпретация выслушиваемого у больного, перенесшего легкую атаку ревматизма или с анамнестическими данными о рецидивирующей инфекции верхних дыхательных путей, систолического шума на верхушке при отсутствии других признаков порока. Диагноз органической недостаточности клапана в этом случае часто бывает ошибочным. У многих больных выслушиваемый шум относится к невинным, проводящимся на верхушку.

Осложнения. Выраженная недостаточность левого предсердно-желудочкового клапана может закончиться недостаточностью сердца, которой способствуют прогрессирование ревматического процесса, мерцание предсердий с частым желудочковым ритмом или присоединение инфекционного эндокардита. Недостаточность правых отделов сердца может сопровождаться недостаточностью правого предсердно-желудочкового клапана или клапана легочной артерии. Больные толерантны к эпизодически возникающим предсердным или желудочковым экстрасистолам. Поперечная блокада сердца I степени может продолжаться в течение многих лет после начала ревматического процесса или осложняет лечение препаратами наперстянки. Мерцание предсердий чаще встречается при сочетании недостаточности левого клапана с большими размерами полости левого предсердия.

Лечение. В большинстве случаев требуется лишь профилактика рецидивов ревматизма, поскольку недостаточность клапана невелика и не беспокоит больного (лечение в острой фазе и при выздоровлении, а также профилактику ревматизма см. в разделе 9.81). Лечение больных с развившейся недостаточностью сердца, нарушениями ритма и инфекционным эндокардитом см. ранее. Больным, у которых, несмотря на адекватное лечение, рецидивируют приступы недостаточности сердца, выраженная одышка при умеренной физической нагрузке и прогрессирует кардиомегалия, часто сопровождаемая легочной гипертензией, показано хирургическое лечение. У некоторых детей подросткового возраста эффективной оказывается анулопластика, однако другим может потребоваться протезирование клапанов. У многих детей, у которых определяются шумы, характерные для недостаточности левого предсердно-желудочкового клапана, все признаки ее исчезают через несколько лет. Ограничение активности больных толь-

ко лишь на основании этого шума может принести неоценимый вред.

Стеноз левого предсердно-желудочкового отверстия. Органический стеноз почти всегда имеет ревматическое происхождение и обусловлен фиброзированием клапанного кольца, комиссуральных сращений и укорочения створок клапана, хорд и сосочковых мышц. Для полного формирования порока может потребоваться 2 года или более, хотя в ряде случаев процесс ускоряется. Стеноз редко встречается у детей до подросткового возраста.

Критической стадией стеноза считают ту, при которой отверстие составляет 25% от ожидаемой нормы или менее. Столь резкое уменьшение размеров атриовентрикулярного канала приводит к увеличению давления в полости левого предсердия и его гипертрофии. Повышение давления в нем обуславливает венозную гипертензию в сосудах малого круга, увеличение сопротивления легочных сосудов и легочной гипертензии. Правые отделы сердца расширяются и гипертрофируются, вслед за чем развивается их недостаточность.

Обычно симптоматика тесно коррелирует с выраженностью обструкции, у больных с незначительным стенозом она отсутствует. В более тяжелых случаях появляются непереносимость физической нагрузки и одышка при нагрузке. В критическую стадию могут присоединиться ортопноэ, приступы одышки в ночное время и явные признаки отека легких. Их появлению могут способствовать неконтролируемая тахикардия, мерцание предсердий или легочная инфекция. Застойная недостаточность сердца обычно сопровождается умеренной или выраженной легочной гипертензией. Расширение правого желудочка может привести к функциональной недостаточности правого предсердно-желудочкового клапана, гепатомегалии, асциту и анасарке. Может присоединиться кровохарканье, связанное с разрывом бронхиальных или плевроворотных вен, а иногда с инфарктом легких. При отеке легких в отделяемой больными мокроте появляются прожилки крови.

При выраженном стенозе характерны цианоз и лихорадочный румянец щек. При застойной недостаточности сердца, недостаточности правого предсердно-желудочкового клапана или выраженной легочной гипертензии повышается давление в системе яремных вен. Выраженный стеноз, сочетающийся с синусовым ритмом сердца, обычно сопровождается умеренной кардиомегалией, однако она может быть достаточно выраженной при фибрилляции предсердий и застойной недостаточности сердца. Верхушечный толчок короткий и приподнимающий. При высоком давлении в сосудах малого круга пальпируется парастернальный правожелудочковый толчок. К основным аускультативным признакам относятся громкий I тон сердца, щелчок открытия правого предсердно-желудочкового клапана и продолжительный, низкого тона, скребущий диастолический шум с пресистолическим

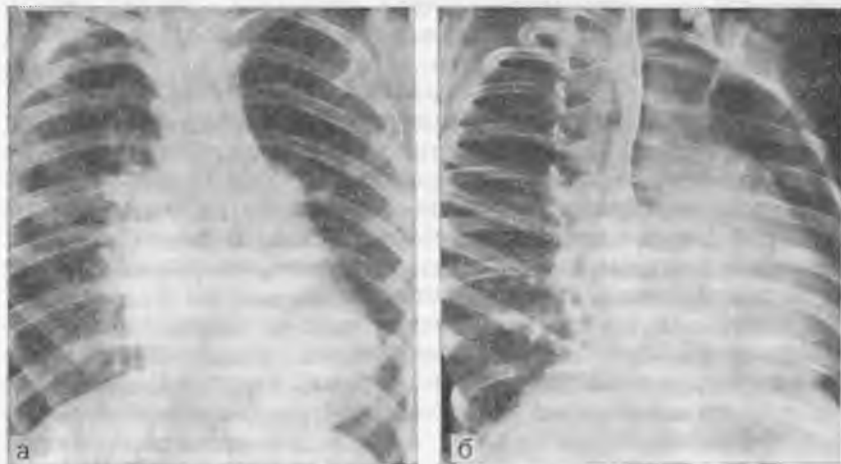

Рис. 11—79. Рентгенограмма грудной клетки больного с изолированным стенозом митрального клапана ревматической этиологии.

В передней проекции (а) видны кардиомегалия и выбухание дуги легочной артерии; усиление рисунка в легких связано с расширением легочных артерий и вен. В правой косой проекции (б) выявляется зазубренность тени контрастированного пищевода, образованная расширенным левым предсердием. Больному потребовалось проведение операции вальвулотомии в возрасте 8 лет.

усилением, выслушиваемый над клапаном. Выраженный стеноз диагностируют на основании: 1) продолжительного диастолического шума, выслушиваемого при отсутствии недостаточности левого клапана; 2) удлинения интервала $Q—I$ (т. е. время появления зубца Q на ЭКГ и I тона на электрофонокардиограмме); 3) укорочение интервала $2—OS$ (т. е. время между закрытием аортального клапана и появлением щелчка открытия предсердно-желудочкового клапана). При застойной недостаточности сердца диастолический шум над клапаном может отсутствовать; систолический шум на верхушке иногда выслушивается и при отсутствии недостаточности клапана, в некоторых случаях он обусловлен его недостаточностью. При легочной гипертензии тон закрытия клапана легочной артерии акцентирован. Протодиастолический шум обычно появляется при сопутствующей аортальной недостаточности. Недостаточность клапанов легочной артерии встречается реже.

Изменения на ЭКГ и рентгенограмме при незначительном стенозе отсутствуют. По мере утяжеления заболевания появляются высокие зазубренные зубцы P и признаки той или иной степени гипертрофии правого желудочка. При умеренной или критической степени стеноза на рентгенограммах можно видеть увеличение левого предсердия, выбухание дуги легочной артерии и контуров правых отделов сердца. Размеры аорты и левого желудочка не изменены или уменьшены (рис. 11—79). Выраженный стеноз

сопровождается перераспределением кровотока в легких таким образом, что их верхушки снабжаются кровью больше нижних отделов (т. е. картина, обратная наблюдаемой в норме). Рентгенографически в костно-диафрагмальных синусах могут определяться септальные линии. Эхокардиографически определяется выраженное замедление скорости диастолического прикрытия передней створки клапана, увеличение левого предсердия, при легочной гипертензии увеличение соотношения периодов систолы правых отделов сердца. Катетеризация сердца позволяет определить градиент давления между полостью левых предсердия и желудочка и степень легочной гипертензии.

Лечение. Хирургическое лечение показано при клинически выраженном стенозе и гемодинамических проявлениях его. Поскольку выраженная деформация клапана и кальцификация его у детей встречаются редко, вальвулотомия обычно сопровождается эффектом.

Недостаточность аортального клапана. При хронической ревматической недостаточности аортального клапана он склерозируется, что приводит к нарушению строения и сморщиванию его створок. Регургитация крови приводит к перегрузке объемом левого желудочка с последующим его расширением и гипертрофией. При прогрессирующем расширении желудочка может развиваться вторичная недостаточность левого предсердно-желудочкового клапана. Недостаточность левого желудочка сопровождается повышением давления в левом предсердии. Застойная недостаточность сердца может развиваться незаметно или ей могут предшествовать эпизоды отека легких.

Недостаточность аортального клапана обычно не проявляется клинически, кроме тяжелых случаев. Большой ударный объем и мощные сокращения левого желудочка могут сопровождаться пульсацией сердца. Обильное потоотделение и непереносимость высоких температур связаны с расширением сосудов. Появляется одышка при физической нагрузке, которая с течением времени прогрессирует до развития ортопноэ и отека легких. При большой нагрузке могут возникать приступы стенокардии. У подростков выраженная недостаточность аортальных клапанов сопровождается кошмарными сновидениями, приступами потоотделений, тахикардии, стенокардии и гипертензии. Больные с классической клинической картиной цветущей недостаточности аортального или левого предсердно-желудочкового клапана встречаются и в настоящее время редко.

Вследствие обратного тока крови через аортальный клапан во время диастолы и сопутствующей вазодилатации пульс на лучевых артериях становится высоким и быстрым. На сонных артериях определяется пульс Корригена. К сопутствующим признакам выраженной аортальной недостаточности относятся пульсация капилляров красной каймы губ и ногтевого ложа, четко определяемый аускультативно удар систолической волны на периферических артериях (звук пистолетного выстрела), а также

систолический и диастолический шумы над бедренной артерией при пережатии ее непосредственно дистальнее участка аускультации (симптом Дюрозье). Систолическое АД повышается, диастолическое снижается.

При выраженной недостаточности аортального клапана сердце увеличивается в размерах, пальпируется левожелудочковый верхушечный толчок, может определяться диастолическое дрожание. Типичный шум начинается сразу после II тона и продолжается до пресистолы. Шум выслушивается в верхней и средней части левого края грудины, проводится на верхушку и в аортальную область. Он высокого тона, гулкий и дующий. Обычно он четче слышен при полном выдохе больного в положении его сидя и наклонившись, когда мембрана стетоскопа плотно прижата к грудной клетке. В ряде случаев он усиливается при переходе больного в положение лежа. Часто выслушивается систолический шум изгнания, которому иногда предшествует щелчок. Появление этого шума связано с высоким ударным объемом. Иногда на верхушке можно слышать пресистолический шум Флинта, напоминающий шум при стенозе левого предсердно-желудочкового отверстия.

На эхокардиограмме определяется увеличенный левый желудочек, а также диастолическое трепетание или дрожание створок левого предсердно-желудочкового клапана с частотой 30—40 циклов в 1 с.

Рентгенографически определяется выбухание контуров и усиленная пульсация левого желудочка и аорты. На ЭКГ изменения могут отсутствовать, но при выраженном стенозе появляются признаки гипертрофии левого желудочка с высокими зубцами *P*. Необходимость катетеризации сердца возникает редко. К ее помощи прибегают лишь в том случае, если планируется оперативное вмешательство при прогрессировании заболевания. При этом уточняют степень повышения конечного диастолического давления в левом желудочке, давление в левом предсердии и в легочной артерии. Восходящая аортография позволяет увидеть регургитацию крови через аортальный клапан в левый желудочек.

Незначительно и умеренно выраженная недостаточность не доставляет больным беспокойства. У многих подростков значительная недостаточность аортальных клапанов не проявляется клинически, а характерная симптоматика появляется не ранее 3—4-го десятилетия жизни. К неблагоприятным признакам относятся развитие застойной недостаточности сердца, рецидивы отека легких или приступы стенокардии.

Лечение в большинстве случаев заключается в профилактике рецидивов острого ревматизма и развития инфекционного эндокардита; больному рекомендуют вести по возможности активный образ жизни. Хирургическое лечение (обычно протезирование клапанов) показано при прогрессирующей кардиомегалии или ухудшении состояния больных в связи с недостаточностью сердца, отеком легких или стенокардией.

Недостаточность правого предсердно-желудочкового клапана. При ревматизме этот клапан редко вовлекается в процесс. Недостаточность его обычно бывает функциональной при расширении правого желудочка, обусловленном болезнью левых отделов сердца. Признаки недостаточности клапана включают в себя выраженную пульсацию яремных вен, появление волны «с—v», систолическую пульсацию печени и дующий систолический шум в четвертом и пятом межреберьях слева, который становится более громким на вдохе. Нередко определяются признаки сопутствующей недостаточности левого предсердно-желудочкового или аортального клапана, иногда сочетающегося с трепетанием предсердий. При эффективности лечения больных с недостаточностью сердца при вовлечении в процесс клапанного аппарата левых отделов сердца признаки недостаточности правого предсердно-желудочкового клапана уменьшаются или исчезают.

Приобретенный стеноз правого предсердно-желудочкового отверстия встречается редко, особенно у детей. Он обычно сочетается с ревматическим поражением левого предсердно-желудочкового или аортального клапана. К признакам стеноза относятся увеличение давления в системе яремных вен с появлением высокой волны «а», пресистолическая пульсация печени и скребущий диастолический шум в четвертом и пятом межреберьях слева. При выраженном стенозе увеличивается печень, появляются аспит и анасарка. При катетеризации сердца выявляют градиент давления между полостями правых предсердия и желудочка.

Недостаточность клапана легочной артерии редко бывает обусловлена органическим поражением его, однако иногда носит функциональный характер и обуславливается легочной гипертензией или расширением легочной артерии. В ряде случаев недостаточность клапана осложняет стеноз левого предсердно-желудочкового отверстия (шум Стилла на легочной артерии). Слышимые при этом шумы сходны с шумами при недостаточности аортальных клапанов, однако при недостаточности клапана легочной артерии признаки со стороны периферических артерий отсутствуют. Стеноз клапана легочной артерии при ревматизме не встречается.

Список литературы

- Arnett E. N., Roberts W. C. Prosthetic valve endocarditis. — *Am. J. Cardiol.*, 1976, 38:281.
- Bisno S. L., Dismukes W. E., Durack D. T. et al. Treatment of infective endocarditis due to viridans streptococci. — *Circulation*, 1981, 63:730A.
- Gersony W. M., Hayes C. J. Bacterial endocarditis in patients with pulmonary stenosis, aortic stenosis or ventricular septal defect. — *Circulation*, 1977, 56 (Suppl.):84.
- Gersony W. M., Hordoff A. H. Infective endocarditis and diseases of the pericardium. — *Pediatr. Clin. North. Am.*, 1978, 25:831.

- Johnson D. H., Rosenthal A., Nadas A.* A forty-year review of bacterial endocarditis in infancy and childhood. — *Circulation*, 1975, 51:581.
- Kaplan E. L., Rich H., Gersony W. M.* et al. A collaborative study of endocarditis in the 1970's. — *Circulation*, 1979, 59:327.
- Weinstein L., Schlesinger J. J.* Pathoanatomic, pathophysiologic and clinical correlation in endocarditis. — *N. Engl. J. Med.*, 1974, 291:832, 1122.
- Wilson W. R., Nichols D. R., Thompson R. L.* et al. Infective endocarditis: Therapeutic considerations. — *Am. Heart. J.*, 1980, 100:689.

11.65 БОЛЕЗНИ МИОКАРДА

Состояния, обуславливающие повреждение миокарда

Состояние миокарда относится к критическим факторам, определяющим прогноз при пороке сердца. Если, несмотря на врожденную патологию его, приобретенный клапанный порок или нарушения ритма, миокард может обеспечить адекватное кровообращение, то масса тела ребенка, рост и активность его не будут отличаться от нормы. К поражению миокарда могут приводить инфекции, заболевания мезенхимной ткани, эндокринные нарушения, нарушения метаболизма и питания, заболевания нервно-мышечной системы, болезни крови, опухоли, гипертензия и врожденные аномалии.

Бактериальные инфекции. Токсин, вырабатываемый дифтерийной палочкой, может обусловить недостаточность периферического кровообращения или токсический миокардит. Эти осложнения встречаются при всех формах дифтерии, в том числе при кожных. Недостаточность периферического кровообращения развивается в течение первых 2 нед заболевания и сопровождается быстрым нитевидным пульсом, холодной, бледной и сухой кожей и гипотензией. Кроме обычных средств, применяемых при лечении больных дифтерией, большое значение имеет борьба с кардиогенным шоком.

Токсический миокардит характеризуется нарушениями ритма сердца в виде атриовентрикулярной блокады, блокады ножен предсердно-желудочкового пучка или экстрасистолии. Застойная недостаточность сердца присоединяется позднее и проявляется увеличением размеров сердца и ритмом галопа. На ЭКГ признаками ее служат снижение сегмента *ST* и инверсия зубца *T* в большинстве отведений. Ближайший прогноз неблагоприятен (уровень смертности составляет примерно 50%). Лечение заключается в назначении строго постельного режима до исчезновения всех признаков миокардита. Больных с явными признаками застойной недостаточности сердца лечат препаратами наперстянки, однако назначать их следует с осторожностью из-за возможной повышенной чувствительности к ним.

Токсический миокардит при тифе можно предположить, если на ЭКГ зубец *T* инвертирован в большинстве отведений. Этот признак может быть, однако, проходящим, и не иметь клинической значимости. Недостаточность сердца встречается редко, а

развитие недостаточности периферического кровообращения в настоящее время нехарактерно.

При других бактериальных инфекциях вовлечение в процесс системы кровообращения проявляется коллапсом периферического отдела ее или токсическим миокардитом. Частоту последнего в этих случаях оценить трудно, поскольку диагноз обычно основывается на незначительных патологических проявлениях типа мутного набухания или жировой дегенерации клеток. Токсический миокардит, проявляющийся тахикардией, ритмом галопа и увеличением размеров сердца, может осложнять пневмонию, инфекционный эндокардит и септицемию. Прогноз зависит от возможности справиться с первичной инфекцией.

Заболевания, вызванные риккетсиями. Эти заболевания, в частности лихорадка Скалистых гор, могут быть осложнены развитием гипотензии и коллапса периферических сосудов. Последний связывали с общим васкулитом, характерным для этого заболевания, однако провоцирующим фактором может быть и острый миокардит.

Вирусные инфекции. Во многих случаях острый миокардит связывали с инфицированием вирусами. К ним относят вирусы Коксаки типа А и В, ЕСНО-вирус, вирусы краснухи, ветряной оспы и гриппа. Однако во многих случаях, когда предполагается вирусная инфекция, вирус идентифицировать не удается. Острый миокардит может развиваться при заболеваниях других органов и систем, особенно ЦНС, которые могут замаскировать его.

Спектр клинических проявлений вирусного миокардита широко варьирует от быстро прогрессирующего с летальным исходом, что особенно часто наблюдается у новорожденных, до стерто протекающего, заканчивающегося полным выздоровлением. Между двумя этими вариантами существует несколько пограничных. Нередко заболевание принимает хроническое течение и характеризуется кардиомегалией и недостаточностью правого предсердно-желудочкового клапана; последняя прогрессирует до развития хронической застойной недостаточности сердца.

Паразитарные и грибковые инфекции. Вовлечение в процесс миокарда было описано при гистоплазмозе, кокцидиомикозе, токсоплазмозе и трихинеллезе. Во всех этих случаях миокардит редко сопровождается клинической симптоматикой. Перикард и миокард могут вовлекаться в патологический процесс при актиномикозе в связи с тем, что они расположены в непосредственной близости к легкому, в котором, в частности, может развиваться абсцесс. Эхинококковые кисты в перикарде выявляются при обычном рентгенографическом обследовании грудной клетки и, как правило, сопровождаются симптоматикой при разрыве. Шистосомоз может приводить к развитию легочной гипертензии и легочного сердца. При заболевании, вызванном трипаносомами (болезнь Шагаса), могут развиваться острый или подострый миокардит и наступить внезапная смерть.

Болезни мезенхимной ткани. Ревматический кардит см. вы-

ше. Ревматический кардит и сердечно-сосудистые проявления ревматоидного артрита, системной красной волчанки, узелкового периартериита, дерматомиозита и склеродермии см. в главе 9.

Эндокринные нарушения. При гипертиреозе наблюдают тахикардию, вазодилатацию, большое пульсовое давление, увеличение размеров сердца и иногда трепетание предсердий. Микседема редко сопровождается четкой симптоматикой со стороны сердца, однако на ЭКГ выявляют брадикардию, низкий вольтаж всех комплексов, особенно зубцов *P* и *T*, отклонение электрической оси сердца влево и удлинение электрической систолы. Исчезают эти признаки через месяц после начала адекватного лечения гормонами щитовидной железы.

Нарушения метаболизма и питания. Из всех авитаминозов наиболее четко вызывает повреждение сердца бери-бери (см. раздел 3.23). При недоедании в организме возникает дефицит многих веществ, поэтому очень трудно дифференцировать признаки заболевания сердца при дефиците одного из них от признаков при дефиците других (см. далее).

Болезни нервно-мышечной системы. В оригинальном описании атаксии Фридрейха отмечалось вовлечение в процесс сердца у 5 из 6 заболевших. В большинстве случаев симптоматика со стороны сердца маскируется проявлениями основного заболевания, ограничивающего физическую активность больного. Некоторые больные плохо переносят физическую нагрузку, у них появляются боли в груди и признаки недостаточности сердца. Эти симптомы связаны с первичным поражением миокарда, проявляющимся в основном патологией левого желудочка и приводящим к развитию застойной или обструктивной кардиомиопатии. На ЭКГ выявляются генерализованная инверсия зубца *T* или признаки гипертрофии левого желудочка. Может нарушаться ритм, что проявляется предсердной тахикардией, мерцанием предсердий или экстрасистолией. На рентгенограмме изменения свидетельствуют о разной степени кардиомегалии, выбухании контуров левого желудочка и легочном застое.

При прогрессирующей мышечной дистрофии у 50% умерших детей изменения в миокарде были сходны с изменениями, наблюдаемыми в поперечно-полосатых мышцах. Симптоматика со стороны сердца при этом отмечается нечасто, однако на ЭКГ выявляют признаки тахикардии, изменение зубца *P*, укорочение интервала *P—R* и аномальные зубцы *Q* и *T*. Могут быть минимальные признаки гипертрофии правого или левого желудочка, а в некоторых случаях выявляется застойная недостаточность сердца.

Болезни крови. У детей грудного и более старшего возраста с болезнями крови анемия чаще всего служит причиной вовлечения в процесс сердца. В частности, это происходит при лейкозе, гемолитических анемиях, выраженном дефиците железа при кровопотерях. Несмотря на то что сердечный выброс увеличивается при уровне гемоглобина ниже 70 г/л, размеры сердца у де-

тей грудного возраста с развившейся застойной недостаточностью или без нее увеличиваются только в том случае, если уровень гемоглобина не будет превышать 30—40 г/л. При этом увеличиваются ЧСС, пульсовое и венозное давление. На верхушке и/или вдоль левого края грудины обычно слышен систолический шум; в тех же участках может выслушиваться диастолический шум и обычно появляется ритм галопа. Изменения на ЭКГ заключаются в снижении сегмента *ST* и уплощении зубца *T*. У некоторых больных постепенное развитие анемии до крайней ее степени сопровождается минимальными признаками вовлечения в процесс сердца.

Лечение направлено на устранение причин, обусловивших анемию. При показаниях к переливанию крови больным с кардиомегалией или недостаточностью сердца предпочтение отдают эритроцитной массе, вводимой в небольших (4—5 мл/кг) объемах.

Гликогенозы. Мышца сердца, как и скелетные мышцы, страдает при генерализованной форме гликогеноза, известной как гликогеноз II типа, или болезнь Помпе (см. раздел 8.21). В клинической картине преобладают признаки слабости скелетной мускулатуры, макроглоссия и гепатомегалия. Размеры сердца значительно увеличиваются, однако выслушиваемые при этом шумы несут существенны. Часто наступают ателектазы легких, связанный со сдавлением их увеличенным сердцем, и вторичное инфицирование очагов ателектаза. На ЭКГ появляются характерные признаки заболевания, в том числе высокие зубцы *P*, укорочение интервала *P—R*, высокий вольтаж комплекса *QPS*, гипертрофии левого или обоих желудочков и нарушения внутрижелудочковой проводимости. Рентгенографически подтверждается выраженная кардиомегалия, отмечается выбухание контура левого желудочка. Прогноз неблагоприятный: большинство детей умирают в возрасте до 2 лет. Эффективного лечения не существует.

Мукополисахаридоз (синдром Гурлер). При этом исходно поражаются сердце, магистральные сосуды и соединительная ткань. Наиболее выражены изменения в клапанах и коронарных артериях, однако нередко страдают перикард и аорта. Сердце может несколько увеличиться в размерах, на ЭКГ определяются признаки гипертрофии левого желудочка. Шумы сердца могут быть обусловлены недостаточностью и стенозом левого предсердно-желудочкового и аортального клапанов. Иногда в процесс вовлекаются правый предсердно-желудочковый клапан и клапан легочной артерии. Поражение коронарных артерий может обусловить приступы стенокардии и служит возможным объяснением часто наступающей при этом внезапной смерти. Прогноз неблагоприятный: многие дети умирают в возрасте до 10 лет от недостаточности сердца и легочных инфекций.

Кальциноз коронарных артерий. У детей грудного возраста встречается редко. Зарегистрированы случаи наследственного заболевания. Коронарные артерии извиты и неровные, а желудоч-

ки, особенно левый, гипертрофированы. Аналогичные изменения могут встречаться в других сосудах. Недостаточность сердца развивается внезапно, смерть обычно наступает в грудном возрасте.

Кардиотоксическое действие адриомидина. Если общая кумулятивная доза адриомидина превышает 550 мг/м², то у 30% больных развивается выраженная кардиомиопатия. Кардиомегалия обязана преимущественно увеличению размеров левых отделов сердца. При развитии застойной недостаточности уровень смертности достигает 30—50%. Специфическим электрокардиографическим признаком служит уплощение или инверсия зубца Т. Ранняя диагностика может быть осуществлена с помощью серийной эхокардиографии, которая позволяет выявить, даже при бессимптомном течении заболевания, прогрессирующее снижение способности миокарда сокращаться.

11.66 СУБЭНДОКАРДИАЛЬНЫЙ ФИБРОЭЛАСТОЗ

Заболевание было описано под разными названиями, в том числе эндокардита плода, эндокардиального фиброза, пренатального фиброэластоза, гиперплазии эластической ткани и эндокардиального склероза.

Выделяют первичный и вторичный субэндокардиальный фиброэластоз (СКФЭ). При первичном не выявляются предрасполагающие факторы в виде клапанного порока или другой врожденной аномалии сердца. При вторичном отмечаются признаки тяжелого врожденного порока левых отделов сердца обструктивного типа, например стеноза или атрезии аорты, других форм гипоплазии левых отделов сердца, а также выраженной коарктации аорты. Полость желудочка при этом обычно уменьшена, в то время как при первичном СКФЭ у грудных детей полость левого желудочка расширяется. Однако в юношеском возрасте полость левого желудочка может быть уменьшена при первичном СКФЭ.

Этиология первичного СКФЭ не установлена. К возможным предрасполагающим факторам относятся перенесенный во внутриутробном или послеродовом периоде воспалительный или инфекционный процесс, нарушения развития, а также недостаточное кровоснабжение эндокарда. Изменения его могут быть обусловлены поражением миокарда, при котором вследствие расширения сердца и растяжения эндокарда начинается пролиферация фиброэластических волокон. Описаны случаи заболевания у сиблингов.

При патологоанатомическом исследовании выявляют утолщение фиброэластических волокон эндокарда, отличающихся молочно-белым цветом, особенно выраженное в левых отделах сердца настолько, что внутренняя поверхность камеры теряет трабекулярное строение. Иногда процесс переходит на клапаны, особенно часто на аортальный и левый предсердно-желудочковый. Микроскопически определяется утолщение фиброэластических воло-

кон эндокарда, сопровождающих трабекулярные синусоиды, что может привести к дегенеративным изменениям субэндокарда или некрозу мышц с вакуолизацией мышечных волокон. Вовлечение в процесс клапанов характеризуется миксоматозной пролиферацией их с увеличением коллагеновых элементов.

Клинические проявления варьируют. Заболевание начинается часто в возрасте до 6 мес и характеризуется развитием у ранее здорового ребенка признаков тяжелой застойной недостаточности сердца, прогрессированию которой часто способствует инфекция дыхательных путей. Прогноз неблагоприятен, за исключением случаев, когда лечение, направленное на устранение недостаточности сердца, сопровождается эффектом. У других детей симптоматика сходна, однако заболевание протекает мягче с периодами ремиссии. У ребенка в течение первых 2 лет жизни периодически наступает ухудшение состояния, что проявляется одышкой, отказом от пищи, задержкой увеличения массы тела и рецидивирующими легочными инфекциями. Повторяются приступы застойной недостаточности сердца, которые во многих случаях можно контролировать с помощью препаратов наперстянки и диуретиков. В большинстве случаев дети в конце концов умирают; при СКФЭ, сочетающимся с клапанными пороками или врожденной патологией сердечно-сосудистой системы, дети грудного возраста умирают в течение первых месяцев жизни.

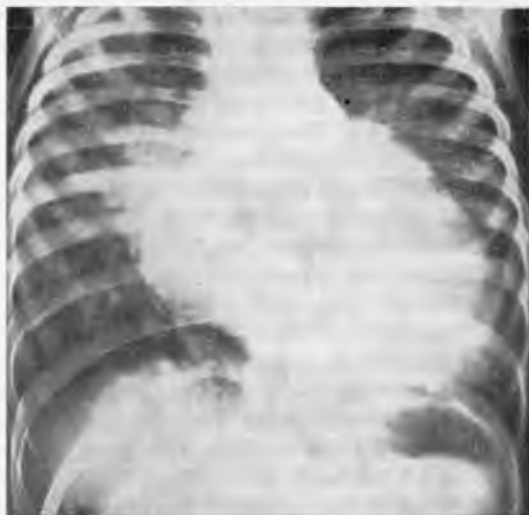Во время приступа застойной недостаточности сердца грудной ребенок, страдающий первичной СКФЭ, находится в критическом состоянии, у него появляются одышка, кашель и анорексия. Цианоз определяется нечасто, однако иногда он появляется в терминальной стадии заболевания или служит признаком сопутствующей врожденной патологии сердечно-сосудистой системы. Давление в системе яремных вен повышается, печень значительно увеличивается в размерах, могут присоединиться отеки конечностей, области крестца или лица. Выслушиваемые в легких хрипы высокого и низкого тонов обусловлены рецидивирующими легочными инфекциями и застоем в сосудах малого круга кровообращения. Размеры сердца увеличиваются умеренно или значительно, левожелудочковый верхушечный толчок не изменяется. Часто можно слышать шумы, свойственные недостаточности левого предсердно-желудочного клапана, у некоторых детей по левому краю грудины — дующий систолический шум I или II степени.

На рентгенограмме можно видеть увеличение размеров сердца (рис. 11—80), иногда — признаки интеркуррентных легочных инфекций. На ЭКГ, как правило, определяют признаки гипертрофии левых отделов сердца и их перегрузки. На эхокардиограмме выявляется расширение левого желудочка со снижением его функции.

Введение в последнее время в практику более мощных диуретиков и более эффективных средств борьбы с недостаточностью сердца у грудных детей способствовало тому, что ближайший

Рис. 11—80. Рентгенограмма грудной клетки девочки в возрасте 7 мес, страдающей склерозом эндокарда.

Сердце увеличено в размерах, контуры его нечетки.



прогноз стал несколько благоприятнее. Следует иметь в виду, что у выживших детей клинический диагноз остается неподтвержденным, поскольку без патологоанатомического исследования невозможно убедиться в том, что исходное поражение сердца обусловлено эндокардиальным фиброэластозом, а не другим заболеванием миокарда.

Лечение направлено на купирование застойной недостаточности сердца и профилактику сопутствующих инфекций.

11.67 КАРДИОМИПАТИИ

Эту патологию мышцы сердца неизвестной этиологии подразделяют на гипертрофическую (гипертрофия миокарда идиопатическая), застойную, рестриктивную и облитерирующую. Первые две относительно часто встречаются в Северной Америке среди детей и подростков.

Гипертрофическая кардиомиопатия. Заболевание известно также под названиями идиопатического гипертрофического субаортального стеноза и асимметричной септальной гипертрофии. Для него типична выраженная гипертрофия левого желудочка с преимущественным вовлечением в процесс межжелудочковой перегородки, однако поражаются и все остальные отделы левого желудочка, а иногда и правый. В той или иной степени выражен миокардиальный фиброз. За счет гипертрофии сосочковых мышц левый предсердно-желудочковый клапан смещается вперед, а полость левого желудочка имеет атипичный вид вследствие выраженной генерализованной гипертрофии его мышцы. Под микроскопом в мышце видны участки с аномально утолщенными и укороченными мышечными волокнами, распадающимися в виде

циркулярных скоплений среди нормальных и гипертрофированных. При электронной микроскопии выявляется нарушение строения миофибрилл и миофиламента.

Гемодинамика. Растяжимость гипертрофированной, фиброзированной и уплотненной мышцы снижается, что ограничивает кровенаполнение левого желудочка, однако насосная функция миокарда сохраняется в норме, изменяясь лишь в далеко зашедших стадиях заболевания. Участки соприкосновения аномально расположенной передней створки левого предсердно-желудочкового клапана с гипертрофированной перегородкой могут создавать препятствие току крови в левый желудочек. Максимальный систолический градиент давления между выходным отделом левого желудочка и аортой варьирующ. В ряде случаев он отсутствует или возникает периодически, в других он постоянен. Заболевание проявляется в той или иной степени недостаточности левого предсердно-желудочкового клапана.

Эпидемиология. Заболевают лица всех возрастных групп, в том числе новорожденные. Им могут страдать несколько членов одной семьи, хотя явные признаки определяются лишь у $1/3$ из них. Результаты обследования родственников больных (в том числе эхокардиографически выявленная асимметричная гипертрофия межжелудочковой перегородки) позволили предположить, что в некоторых случаях заболевание наследуется по аутосомно-доминантному типу с высокой степенью пенетрантности.

Нередко заболевание у ребенка протекает не настолько типично, как у взрослого, хотя клинические признаки его и динамика кажутся сходными. У детей чаще наступает сужение выходного отдела правого желудочка; мышца левого желудочка поражается более диффузно, тогда как у взрослого в процесс вовлекается в основном межжелудочковая перегородка. Классическая форма заболевания с аутосомно-доминантным типом наследования встречается реже.

Клинические проявления. Заболевание у многих детей не проявляется клинически и диагностируется при выявлении в сердце шума. В других случаях в клинической картине преобладают слабость, быстрая утомляемость, одышка при физической нагрузке, сердцебиения, стенокардия, головокружение и обмороки. Дети даже с бессимптомным течением заболевания относятся к группе повышенного риска внезапной смерти. Пульс у них ускорен из-за раннего систолического выброса крови из желудочка. Сердце увеличено в размерах с высоким левожелудочковым толчком и двойным верхушечным толчком; I и II тоны обычно не изменены. Парадоксальное расщепление II тона связано с большим градиентом давления между выходным отделом левого желудочка с аортой. От клапанного аортального стеноза кардиомиопатию отличает то, что при последней редко можно слышать систолические щелчки изгнания. Третий тон сердца выслушивается нечасто, однако может определяться IV тон. Систолический шум носит характер шума изгнания и умеренно интен-

сивен. Он более четок вдоль левого края грудины и на верхушке. На ЭКГ выявляются признаки гипертрофии левого желудочка, иногда снижен сегмент *ST* и инвертирован зубец *T*. Может присоединиться синдром Вольфа — Паркинсона — Уайта, как и другие виды нарушения внутрижелудочковой проводимости. Рентгенографически выявляют кардиомегалию с выбуханием контура левого, а иногда и правого желудочков. Восходящий отдел аорты и луковица ее обычно не изменены. При эхокардиографии определяются асимметричная гипертрофия межжелудочковой перегородки, движение передней створки левого предсердно-желудочкового клапана вперед в момент систолы и преждевременное закрытие створок аортального клапана.

Данные катетеризации сердца варьируют в зависимости от того, развилась обструкция или нет. Систолический градиент давления, если он определяется, варьирует даже в период относительно непродолжительного обследования больного. При лечении препаратами наперстянки, изадрином, амилнитритом или нитроглицерином может увеличиться степень обструкции. Градиент давления кратковременно повышается после физической нагрузки, при выполнении приема Вальсальвы или переходе больного в вертикальное положение. Левая вентрикулография позволяет выявить зазубренность стенок левого желудочка, обусловленную гипертрофией мышцы, особенно выраженной в области межжелудочковой перегородки. Во время систолы передняя створка левого предсердно-желудочкового клапана смещается по направлению к выходному отделу желудочка. Часто присоединяется недостаточность клапана. При градиенте давления между началом и концом выходного тракта левого желудочка чрезвычайно важно дифференцировать кардиомиопатию от очаговой обструкции с вторичной гипертрофией мышцы.

Прогноз непредсказуем, особенно при бессимптомном течении заболевания.

Лечение. Общепринятых рекомендаций не существует. Нежелательно, чтобы больной занимался видами спорта, требующими проведения соревнований, или деятельностью, связанной с большими физическими нагрузками. Лечить препаратами наперстянки следует с большой осторожностью. Большинству больных они противопоказаны. Следует избегать лечения препаратами, обладающими выраженными мочегонными свойствами, а также изадрином в виде инъекций. Определенный эффект наблюдали после лечения блокаторами бета-адренергических рецепторов (анаприлин), однако устранение градиента давления между левым желудочком и аортой не всегда влияет на прогноз. В некоторых случаях с успехом производили хирургическую коррекцию обструкции выходного отдела левого желудочка или резецировали участок обструкции. Особенно эффективно оперативное лечение при инвалидизирующих приступах стенокардии или обмороках, а также при выраженных признаках обструкции в состоянии покоя (градиент давлений превышает 70 мм рт. ст.).

Застойная кардиомиопатия. Резкое расширение полостей желудочков, особенно левого, характеризует выраженную застойную кардиомиопатию. Степень сопутствующей гипертрофии желудочков варьирует от незначительной до умеренной. Этиология не известна, но, вероятно, многофакторна. Указания в отдаленном анамнезе некоторых больных на вирусное заболевание позволяет предположить, что кардиомиопатия может быть результатом перенесенного миокардита. Сократительная функция миокарда снижается, о чем свидетельствует уменьшение ударного объема, низкая фракция выброса и увеличение систолического и диастолического объемов. Заболевают лица всех возрастных групп, в том числе грудные дети. Болезнь развивается, как правило, исподволь, однако иногда симптомы появляются внезапно. Больной становится раздражительным, теряет аппетит, у него появляется кашель вследствие застоя в сосудах малого круга кровообращения и одышка при небольшой физической нагрузке. Когда заболевание достигает полного развития, кожа становится холодной и бледной, пульс малого наполнения, пульсовое давление снижается, и, как правило, отмечается тахикардия. Давление в системе яремных вен повышается, печень увеличивается, в области голеностопного сустава появляются отеки. Сердце увеличивается в размерах, часто можно услышать пансистолический шум недостаточности левого и правого предсердно-желудочковых клапанов; появляется ритм галопа.

На ЭКГ выявляют признаки, свидетельствующие об увеличении предсердий, гипертрофии левого желудочка разной степени и неспецифические изменения зубца *P*. Рентгенографически определяют кардиомегалию, нередко признаки застоя в сосудах малого круга кровообращения и отека легких, может появиться выпот в плевральной полости. Эхокардиография свидетельствует о выраженной дилатации полости левого желудочка с истончением свободной стенки его и сниженной амплитудой движения межжелудочковой перегородки, увеличение левого предсердия и смещение створок клапана.

Течение заболевания непредсказуемо, но, как правило, оно прогрессирует. Активное лечение при недостаточности сердца может обусловить ремиссии, однако часто заболевание рецидивирует. С течением времени больные становятся резистентными к проводимому лечению. В качестве осложнений присоединяются нарушения ритма сердца (предсердные и желудочковые экстрасистолы, позднее мерцание предсердий), тромбозы сосудов большого круга, источником которых служат внутрисердечные тромбы.

Рестриктивная кардиомиопатия. Основные изменения состоят в уменьшении растяжимости стенки желудочков, что приводит к недостаточному заполнению их во время диастолы. При этом развивается клиническая картина, весьма сходная с наблюдаемой при рестриктивном перикардите. В развернутой стадии кардиомиопатии появляются одышка, отеки, асцит, гепатомегалия,

повышение венозного давления и застой в сосудах малого круга кровообращения. Сердце незначительно или умеренно увеличивается в размерах, выслушиваются неспецифические шумы. На ЭКГ зубец *P* становится высоким, комплекс *QRS* часто не изменяется, сегмент *ST* снижается, зубец *T* инвертируется. При рентгенографическом обследовании выявляют незначительно или умеренно выраженную кардиомегалию и уменьшение пульсации сердца. Важно провести дифференциальную диагностику с рестриктивным перикардитом, поскольку хирургическое лечение в последнем случае может быть крайне эффективным. Прогноз при рестриктивной кардиомиопатии, как правило, неблагоприятен. Терапевтическая тактика заключается в применении диуретиков с целью уменьшения отеков.

Облитерирующая кардиомиопатия. В большинстве случаев полость левого желудочка резко суживается за счет, например, фиброза с образованием внутрисердечных тромбов, что встречается при эндомикардиальном фиброзе или инфильтрации тканей сердца эозинофилами. Заболевание характеризуется рецидивами приступов недостаточности сердца.

11.68 ЗАСТОЙНАЯ СЕРДЕЧНО-СОСУДИСТАЯ НЕДОСТАТОЧНОСТЬ

Клинические проявления. У детей симптоматика сходна с наблюдаемой у взрослых. Часто появляются приступы быстрой утомляемости, боли в животе и кашель, плохая переносимость физической нагрузки, теряется аппетит. Кроме одышки в состоянии покоя, отмечается повышение системного венозного давления, что выявляется путем измерения давления в системе яремных вен. Печень увеличена в размерах, мягкой консистенции. Обычно наблюдаются ортопноэ и влажные хрипы в нижних отделах легких, а также гидростатические отеки. Может возникать анасарка. Сердце увеличивается в размерах у всех больных. Аускультативные данные характерны для основной патологии. Обычно выслушивается ритм галопа.

Диагностика у детей может представлять собой большие сложности. К основным симптомам относятся тахипноэ, затруднение при кормлении, задержка увеличения массы тела, чрезмерное потоотделение, раздражительность, слабость, громкое, затрудненное дыхание, слабый крик, шумное дыхание с втяжением межреберных промежутков и поддиафрагмальной области, крыльев носа и грудины. Застой в сосудах малого круга клинически невозможно отличить от бронхоспазма. Как правило, выявляется пневмонит с ателектазом части легкого или без него. Печень увеличена почти всегда, а сердце постоянно. Несмотря на выраженную тахикардию, часто можно услышать ритм галопа. Основные аускультативные признаки обусловлены патологией сердца, которая привела к развитию недостаточности. Клиническая оценка давления в системе яремных вен у грудных детей может представлять собой большие трудности вследствие того, что у них

короткая шея и их невозможно заставить расслабиться. Несмотря на то что после лечения диуретиками масса тела уменьшается, отеки, особенно у грудных детей, зачастую не выявляются при общем осмотре. Отеки могут быть генерализованными, распространяются и на веки, область крестца, ноги и стопы.

Лечение. Терапевтическая тактика должна быть по возможности направлена на устранение или облегчение состояния, обусловившего застойную недостаточность сердца. Если причиной ее служит врожденная сердечно-сосудистая патология, поддающаяся хирургической коррекции, консервативное лечение проводят до операции и продолжают в ближайший послеоперационный период. При некоторых заболеваниях, в частности при гипер- и гипотиреозе, анемии и бери-бери, проводят специфическое лечение, однако в большинстве случаев оно ограничивается общими мероприятиями. Результаты варьируют в зависимости от причины сердечно-сосудистой недостаточности.

Очень важно, чтобы больной соблюдал постельный режим и находился в удобном положении. Некоторые больные предпочитают лежать на спине, однако в большинстве случаев дыхание облегчается, когда они принимают положение полусидя. Для полной релаксации может потребоваться лечение седативными средствами; чаще всего с этой целью используют морфин (0,05 мг/кг).

При отеках и одышке больному ограничивают потребление натрия до 0,5 г/сут. Вкус пищи можно улучшить с помощью заменителей соли. Для грудных детей составлены варианты диеты с низким уровнем натрия. Однако ухудшение вкуса пищи может привести к тому, что больной начинает отказываться от нее, в связи с чем уменьшается количество поступающих калорий и задерживается увеличение массы тела. Избыточное ограничение натрия может привести к гипонатриемии.

Больным показано ограничение потребления жидкости. Предпочтительно прекратить вскармливать ребенка, находящегося в критическом состоянии, грудью и ограничить количество вводимой внутривенно жидкости до 75 мл/(кг·сут) и назначить диуретики. По достижении клинического улучшения состояния объем потребляемой жидкости постепенно увеличивают и вновь переходят на вскармливание ребенка грудью. У детей более старшего возраста ограничение объема потребляемой жидкости осуществляют сбалансированно с количеством вводимых диуретиков. Обычно при этом достаточно ориентироваться на реально потребленную и потребляемую жидкость, особенно на фоне лечения диуретиками.

Оксигенотерапия, проводимая любым эффективным и удобным для больного способом, позволяет уменьшить одышку и цианоз, особенно у грудных детей.

Нередко присоединяются нарушения метаболизма, особенно у детей грудного возраста. При гипогликемии, гипомагниемии или ацидозе может потребоваться внутривенное введение соответствующих корригирующих растворов.

Диуретики. С целью уменьшения отеков и застоя в сосудах малого круга кровообращения используют диуретики широкого спектра действия. К наиболее часто употребляемым относится фуросемид, этакриновая кислота и тиазидовые производные.

Фуросемид и этакриновая кислота относятся к мощным диуретикам, вводимым внутрь или парентерально. Они действуют на уровне почечных канальцев, замедляя транспорт натрия и воздействуя на механизм разведения. Диуретическому эффекту фуросемида предшествует перераспределение крови в пользу венозного русла. После парентерального введения диурез наступает быстро (в течение 30 мин), но действие препарата непродолжительно (около 4 ч). Тот и другой препарат парентерально вводят обычно в дозе 1 мг/кг, но при недостаточном эффекте ее повышают до 3 мг/кг. Обычно бывает достаточно однократное введение препарата в сутки, однако в начале лечения при медленном развитии эффекта может потребоваться 2—3-кратное введение. Поскольку фуросемид можно вводить как внутримышечно, так и внутривенно, он более удобен в применении, чем этакриновая кислота, которую вводят внутривенно. Важно определить уровень электролитов в сыворотке, поскольку столь мощные диуретики могут вызвать гипокалиемию или гипохлоремический алкалоз. При лечении ими следует назначать препараты калия, поскольку при гипокалиемии усиливаются проявления интоксикации препаратами наперстянки. Об эффективности лечения судят по объему выделяемой мочи к массе тела, измеряемых ежедневно. По достижении стабильной массы тела следует скорригировать лечение диуретиками таким образом, чтобы поддерживать ее на этом уровне. Снижение венозного давления, уменьшение размеров печени, одышки и отеков коррелирует с диуретическим эффектом.

После достижения компенсации можно перевести больного на прием диуретиков внутрь в дозе 1 мг/кг 1—2 раза в день или через день. Иногда использовали дозы 2—3 мг/кг без каких бы то ни было очевидных неблагоприятных эффектов.

Производные тиазида. Диуретики этой группы оказывают умеренно выраженное действие. Их используют при длительном лечении больных, поскольку их можно принимать внутрь (хлоротиазид, например, применяется в виде сиропа). Механизм действия их связан с увеличением экскреции почками солей натрия и хлора, вслед за чем начинает выделяться жидкость. Обычно доза хлоротиазида (диурил) для приема внутрь составляет 20—40 мг/кг в сутки. Больные должны получать при этом препараты калия.

Дети грудного возраста с рефрактерной недостаточностью сердца могут страдать вторичным гиперальдостеронизмом, что приводит к еще большему накоплению жидкости в организме. Последний можно предположить в том случае, если на фоне парентерального лечения фуросемидом масса тела ребенка не уменьшается и не наступает диуретический и натрийуретический

эффекты. В этом случае следует решить вопрос о целесообразности проведения (наряду с обычными методами борьбы с застойной сердечной недостаточностью) лечения антагонистом альдостерона спиронолактоном (альдактон) в дозе 1 мг/кг 3 раза в день. Очевидно, диуретический эффект, сопровождающийся натрийурезом, может наступать не ранее 2—4-го дня от начала лечения. Экскреция калия при этом уменьшается.

Если больной с сердечной недостаточностью не поддается лечению или состояние его ухудшается после начального улучшения, это можно объяснить: 1) снижением функции миокарда; 2) повторной атакой ревматизма, развитием на этом фоне инфекционного эндокардита или инфекционных процессов в легких или мочевыводящих путях; 3) дисбалансом электролитов в организме, особенно гипокалиемией, гипохлоремическим алкалозом или гипонатриемией; 4) нарушениями ритма сердца типа мерцания предсердий с быстрым желудочковым ритмом; 5) неадекватным объемом лечения препаратами наперстянки или их передозировкой; 6) таким редко встречающимся у детей осложнением, как тромбоэмболия легочной артерии. Если состояние больного значительно ухудшается за счет развития асцита или плеврального выпота, жидкость удаляют с помощью парацентеза.

Препараты наперстянки. При лечении больных с разными формами сердечной недостаточности эффективны препараты наперстянки. Наиболее выражено их действие при недостаточности, обусловленной ревматическим пороком сердца, пароксизмальной тахикардией и болезнями миокарда. В целом больные с первичной недостаточностью левого желудочка реагируют на них лучше, чем больные с первичной недостаточностью правых отделов сердца. Эффект их при недостаточности, обусловленной врожденным пороком сердца синего типа, непредсказуем, поскольку гипоксия, ацидоз и гипогликемия могут осложнить состояние больного.

Существует большое число препаратов наперстянки, однако в повседневной практике используют несколько из них. Доза их и быстрота введения определяются массой тела больного, степенью недостаточности, типом препарата и реакцией на него больного.

Дигоксин чаще других используется в педиатрической практике, поскольку его можно вводить как внутрь, так и парентерально, он оказывает быстрое действие и относительно быстро выводится из организма. Максимальный эффект достигается примерно через 4 ч после введения; из организма выводится через 48—72 ч. Для доношенных новорожденных общая доза насыщения составляет 0,03—0,05 мг/кг (30—50 мкг/кг), суточная поддерживающая доза — приблизительно 0,01 мг/кг (10 мкг/кг). Следует соблюдать особую осторожность при лечении дигоксином недоношенных грудных детей. Некоторые кардиологи предпочитают начинать его с ежедневного введения поддерживающей дозы, составляющей 0,005—0,010 мг/кг (5—10 мкг/кг) и опираться в основном на лечение диуретиками и ограничение введения жид-

кости. Другие специалисты вводят насыщающую дозу, а именно 0,03—0,035 мг/кг (30—35 мкг/кг), а затем ежедневно поддерживающую дозу 0,005—0,010 мг/кг (5—10 мкг/кг). Для детей, вышедших из периода новорожденности, но не достигших возраста 2 лет, общая насыщающая доза при приеме внутрь составляет 0,05—0,06 мг/кг (50—60 мкг/кг), а ежедневная поддерживающая — примерно 0,01—0,015 мг/кг (10—15 мкг/кг). Насыщающая доза при парентеральном введении составляет 75% от принимаемой внутрь. Для детей в возрасте старше 2 лет насыщающая доза при приеме внутрь составляет 0,04—0,05 мг/кг (40—50 мкг/кг), а ежедневная поддерживающая — 0,01—0,015 мг/кг (10—15 мкг/кг). В этой возрастной группе насыщающая доза при парентеральном введении также составляет 75% от вводимой внутрь. У детей более старшего возраста общая насыщающая доза не должна превышать 2 мг.

После насыщения организма дигоксином его дают в количестве $\frac{1}{2}$ от насыщающей дозы, через 6—8 ч $\frac{1}{4}$ от нее и через следующие 6—8 ч оставшуюся $\frac{1}{4}$ часть. Кроме этого, общую насыщающую дозу можно ввести в три приема или сразу начать лечение с поддерживающих доз, вводимых внутрь, без нагрузочной дозы. Терапевтическая тактика частично зависит от показаний к лечению препаратами наперстянки. Перевести больного на прием ежедневных поддерживающих доз можно через 12 ч после приема последней части насыщающей дозы и предпочтительнее два раза в сутки в равных дозах.

Следует подчеркнуть еще раз, что любая схема лечения препаратами наперстянки представляет собой лишь ориентир, поскольку чувствительность к ним больных очень переменна. После частичной или полной дигитализации организма может потребоваться коррекция доз. Доношенные и недоношенные новорожденные весьма чувствительны к этим препаратам. У них дигитализацию следует проводить под контролем тщательно и регулярно проводимого физикального обследования и данных электрокардиографии. У некоторых грудных детей единственным надежным признаком интоксикации служит нарушение ритма, выявляемое на ЭКГ.

О степени дигитализации судят по уменьшению частоты сердечных сокращений, венозного давления, размеров печени и одышки, а также по диуретическому эффекту. К признакам ее на ЭКГ относятся укорочение электрической систолы, снижение сегмента *ST* с инверсией зубца *T* и удлинении интервала *P—R*. У многих больных различие между насыщающей и токсической дозами невелико.

При лечении грудных детей дигоксином в более высоких дозах можно ориентироваться на уровне его в сыворотке. У детей более старшего возраста и подростков он составляет примерно при обычно используемых дозах 1,3 нг/мл, а при уровне выше 2 нг/мл появляются признаки интоксикации. У грудных детей уровень его в сыворотке составляет примерно 2,8 нг/мл при вве-

дении в обычной дозе, а при явных признаках передозировки он редко превышает 4 нг/мл. Диагноз интоксикации дигоксином не должен основываться на динамике его уровня в сыворотке. Его можно поставить на основании клинических и электрокардиографических данных (см. далее). Тем не менее информация о концентрации его в сыворотке помогает подтвердить токсическое действие препарата при клинических признаках передозировки, обеспечить лечение детей, которые по ошибке или недосмотру приняли дигоксин, осуществить контроль за больным с заболеванием почек и проверять реакцию организма на длительное лечение препаратами наперстянки.

Признаки передозировки включают в себя анорексию, тошноту, рвоту, диарею, нарушения зрения, головокружение, головную боль и нарушения ритма сердца. Однако в практике педиатра они часто отсутствуют и единственным симптомом служит нарушение ритма практически любого типа: предсердная и желудочковая экстрасистолия, предсердная тахикардия с поперечной блокадой, трепетание или мерцание предсердий, блокада ножек предсердно-желудочкового пучка, желудочковая тахикардия и внутрипредсердная блокада. Аритмия предсердий чаще наблюдается у грудных детей. При появлении признаков передозировки препарат следует отменить. Если у больного при этом наблюдается гипокалиемия, ему внутривенно вводят растворы, в состав которых входит калий. При аритмиях, вызванных передозировкой гликозида, особенно наджелудочковой тахикардии, часто бывает эффективным дифенилгидантоин. Столь же эффективными могут оказаться и другие препараты. При желудочковой экстрасистолии используют лидокаин. При мерцании или трепетании предсердий может потребоваться электрическая кардиоверсия. Однако следует обратить внимание на то, что они могут быть обусловлены кардиоверсией, проводимой по поводу нарушений ритма при передозировке гликозида. При синусовой тахикардии обычно помогает введение атропина. Однако некоторым больным с выраженной атриовентрикулярной блокадой может потребоваться временный искусственный водитель ритма желудочков. Признаки интоксикации могут оставаться в течение нескольких суток после отмены препарата.

Другие инотропные средства. Эти препараты служат резервом для выведения больного из критического состояния при снижении у него сердечного выброса (см. разделы 5.1, 13.47). В этом случае оказывается полезным и **адрин** в дозе 0,05—0,2 мкг/(кг·мин), однако эффективность его ограничена при выраженной тахикардии и исходном повышении притока крови к коже и скелетной мускулатуре. **Дофамин**, предшественник норадреналина, использовали в дозах 5—10 мкг/(кг·мин), однако для некоторых больных дозу требуется увеличивать до 30 мкг/(кг·мин). Он эффективен при умеренном снижении АД и сердечного выброса. Однако при выраженной гипотензии он не всегда оказывает дей-

Сосудорасширяющие средства. Эти препараты ранее применялись в основном при трудно устранимой сердечной недостаточности у больных, лечение которых стандартными методами не сопровождалось успехом. Однако в настоящее время область их применения расширилась. У больных с застойной сердечной недостаточностью дилатация сердца и повышение системного сосудистого сопротивления приводят к увеличению постнагрузки на левый желудочек. В этой ситуации расширение сосудов влечет за собой повышение сердечного выброса и снижение потребления миокардом кислорода. У детей с выраженной сердечной недостаточностью благоприятное действие оказывает внутривенное введение нитропрусида (0,5—8 мкг/(кг·мин)). Поскольку он оказывает и мощное венорасширяющее действие, необходимо контролировать диастолическое давление в легочной артерии, системное АД, сердечный выброс и уровень тиоцианата в крови. В некоторых случаях одновременно с нитропрусидом назначают адреналин. В настоящее время проводятся работы по оценке результатов длительного лечения детей празозином или гидралазином (апрессин). Есть данные о большей эффективности их при выраженной кардиомиопатии.

Очень важно обеспечить реабилитацию больных, перенесших застойную сердечную недостаточность. По мере улучшения состояния ребенка можно расширить его режим и снять некоторые ограничения активности, разрешить ему посещать занятия в школе.

11.69 КАРДИОГЕННЫЙ ШОК

См. также раздел 5.46.

Кардиогенный шок может осложнить: 1) выраженное снижение функции сердца, часто обусловленное оперативным вмешательством; 2) септицемию; 3) массивные ожоги; 4) болезни иммунной системы; 5) высокую степень общего ослабления организма; 6) острые болезни ЦНС. Он характеризуется снижением сердечного выброса и гипотензией, что приводит к недостаточной перфузии тканей.

Лечение при шоке направлено на достижение адекватных сердечного выброса и перфузии периферических тканей с целью предотвратить отрицательное воздействие длительной ишемии на жизненно важные органы. В норме повышение сердечного выброса чаще всего достигается за счет увеличения частоты сердечных сокращений с помощью препаратов, оказывающих положительное хронотропное действие, например изадрина и адреналина. Однако при выраженной тахикардии дальнейшее увеличение частоты сердечных сокращений не окажется результативным и может привести к снижению сердечного выброса за счет уменьшения времени наполнения желудочков в диастолу. Сердечный выброс можно повысить путем повышения ударного объема. Уве-

личение количества вводимой жидкости по закону Старлинга приводит к повышению ударного объема за счет повышения центрального венозного давления и давления наполнения желудочков (преднагрузка). При низком центральном венозном давлении внутривенное введение жидкости позволит существенно увеличить сердечный выброс. Оптимальное давление заполнения варьирует и зависит от ряда внесердечных факторов. Так, его добиваются путем перевода больного на искусственную вентиляцию легких при высоком положительном давлении в конце выдоха. Оно зависит и от максимального давления вдоха и внутрибрюшного давления. При лечении больных следует рассмотреть вопрос о возможности увеличения давления, необходимого для заполнения относительно неподатливого правого желудочка. Это особенно относится к больным, перенесшим операцию на открытом сердце. Если увеличение объема вводимой жидкости не приводит к повышению сердечного выброса, причиной снижения последнего может стать уменьшение сократимости миокарда и/или большая преднагрузка.

Сократимость миокарда увеличивается после устранения основной причины шока, коррекции гипоксии и ацидоза. Лечение изадрином, дофамином, адреналином и добутамином также способствует усилению сократительной способности миокарда, повышению частоты сердечных сокращений и резкому повышению сердечного выброса. Основное различие между этими препаратами заключается в их воздействии на периферическое сосудистое русло. Изадрин оказывает чисто бета-адренергическое действие и в обычных дозах вызывает снижение периферического сосудистого сопротивления. Дофамин в дозах 2—4 мкг/(кг·мин) не оказывает выраженного действия на бета-рецепторы периферических сосудов в плане снижения их сопротивления. Однако в дозах более 10 мкг/(кг·мин) он приводит к выраженному повышению системного сосудистого сопротивления за счет сходного с норадреналином действия, выражающегося в стимуляции альфа-адренорецепторов. Дофамин специфически воздействует на сосудистое русло почек и в значительно большей степени по сравнению с другими органами увеличивает в них кровоток. В больших дозах он может вызвать увеличение сопротивления сосудов малого круга, особенно у больных с крайне лабильным характером кровообращения в легких. Адреналин также повышает в зависимости от дозы сопротивление сосудов большого круга за счет стимуляции альфа-адренорецепторов. Все эти препараты могут вызвать тахикардию и привести к нарушениям ритма сердца, особенно при гипоксии или ацидозе. К основным преимуществам катехоламинов относится их крайне короткий период полужизни, поэтому положительное инотропное действие наступает практически немедленно, а нежелательные эффекты быстро нивелируются после прекращения их введения. Добутамин действует на бета-адренорецепторы и оказывает действие, сходное с наблюдаемым при применении изадрина и других катехоламинов и срав-

Таблица 11—11. Лечение больных с кардиогенным шоком

Цель — увеличение перфузии периферических тканей путем повышения сердечного выброса

Сердечный выброс = частота сердечных сокращений × ударный объем

Параметры, определяющие величину ударного объема

	Преднагрузка	Сократимость	Постнагрузка
Измеряемые параметры	ЦВД, ДЗЛК	СВ, АД	СВ, АД
Патологические проявления	Низкие ЦВД и/или ДЗЛК	Повышение ЦВД и/или ДЗЛК	Повышение ЦВД и/или ДЗЛК
Коррекция сердечного выброса	СВ АД Увеличение объема жидкости Переливание плазмы или цельной крови	СВ АД Катехоламины Изадрин в дозах 0,05—2 мкг/(кг × мин) Дофамин в дозах 5—20 мкг/(кг × мин) Добутамин в дозах 2,5—10 мкг/(кг × мин)	СВ АД Вазодилаторы Нитропруссид натрия в дозах 0,5—8 мкг/(кг × мин) Гидралазин в дозе 0,2 мг/кг

ЦВД — центральное венозное давление; ДЗЛК — давление заклинивания в легочных капиллярах; СВ — сердечный выброс; АД — артериальное давление.

нительно менее выраженное по сравнению с ними действие на периферические сосуды. Как и дофамин, добутамин обладает меньшими, нежели изадрин, хронотропными свойствами и более выгоден при выраженной тахикардии. Эти препараты можно использовать в разных комбинациях.

Использовать сердечные гликозиды при лечении больных с низким сердечным выбросом следует с осторожностью. Дигоксин менее эффективен, чем катехоламины, поскольку он начинает действовать позднее даже при внутривенном введении. Кроме этого, при введении больших доз препараты наперстянки могут обусловить побочные реакции, а дозы, при которых наступает передозировка, менее предсказуемы, поскольку они определяются уровнем калия и кальция в миокарде и плазме. У больных с сердечно-сосудистым шоком обычно снижается кровоток в почках, поэтому снижение или экскреции дигоксина может сопровождаться высоким уровнем его в крови в течение длительного времени. Если больному с кардиогенным шоком требуется лечение дигоксином, его следует вводить в меньших дозах и тщательно и часто контролировать его уровень в плазме.

У больных с кардиогенным шоком может значительно повыситься системное сосудистое сопротивление, что приводит к большей преднагрузке и недостаточной перфузии периферических тканей. Если высокое сопротивление сосудов большого круга со-

храняется в течение длительного времени и введение веществ с положительным инотропным действием не приводит к повышению перфузии тканей, может быть оправдано назначение средств, уменьшающих постнагрузку, в частности нитропрусида натрия в комбинации с дофамином.

При лечении больных с сердечно-сосудистым шоком необходимо периодически оценивать параметры жизненно важных органов и корректировать лечение. В табл. 11—11 приведены основные рекомендации по лечению больных с острым сердечно-сосудистым коллапсом. Лечение детей грудного и более старшего возраста с низким сердечным выбросом после операции на сердце требует проведения специфических мероприятий, зависящих от вида операции и состояния больного после нее (см. раздел 11.16).

Список литературы

- Awan N. A., Miller R. R., Mason D. T.* Comparison of effects of nitroprusside and prazosin on left ventricular function and the peripheral circulation in chronic refractory congestive heart failure. — *Circulation*, 1978, 57:152.
- Benzing G. III, Helmsworth J. A., Schreiber J. T. et al.* Nitroprusside after open-heart surgery. — *Circulation*, 1976, 54:467.
- Black-Schaffer B.* Infantile endocardial fibroelastosis; A suggested etiology. — *Arch. Pathol.*, 1957, 63:281.
- Chatterjee K., Parmley W. W.* The role of vasodilator therapy in heart failure. — *Prog. Cardiovasc. Dis.*, 1977, 19:301.
- Dungan W. T., Doherty J. E., Harvey C. et al.* Tritiated digoxin XVIII. Studies in infants and children. — *Circulation*, 1972, 46:983.
- Goodwin J. F.* Prospects and prediction for the cardiomyopathies. — *Circulation*, 1974, 50:210.
- Gorodischer R., Jusko W. J., Yaffe S. J.* Tissue and erythrocyte distribution of digoxin in infants. — *Clin. Pharmacol. Ther.*, 1976, 19:256.
- Greenwood R. D., Nadas A. S., Fyler D. C.* The clinical course of primary myocardial disease in infants and children. — *Am. Heart J.*, 1976, 92:549.
- Harris L. C., Nghiem Q. X.* Cardiomyopathies in infants and children. — *Prog. Cardiovasc. Dis.*, 1972, 25:255.
- Hayes C. J., Butler V. P., Jr., Gersony W. M.* Serum digoxin studies in infants and children. — *Pediatrics*, 1973, 52:561.
- Hernandez A., Burton R. M., Pagtakhan R. D. et al.* Pharmacodynamics of ³H-digoxin in infants. — *Pediatrics*, 1969, 44:418.
- Lang D., von Bernuth G.* Serum concentration and serum half-life of digoxin in premature and mature infants. — *Pediatrics*, 1977, 59:902.

11.70 БОЛЕЗНИ ПЕРИКАРДА

К основным заболеваниям, при которых в процесс вовлекается перикард, относятся бактериальные, туберкулезные, грибковые и паразитарные инфекции, ревматизм в острой стадии, ревматоидный артрит, системная красная волчанка, уремия, радиационные поражения, талассемия, травмы, кисты перикарда, врожденные пороки развития, постперикардиотомический синдром и хронический констриктивный перикардит. В ряде случаев вовлечение его в процесс служит лишь одним из проявлений патологического состояния организма; симптоматика, отражающая его

заинтересованность, варьирует в зависимости от характера общего заболевания.

Гемодинамика. Воспаление перикарда сопровождается скоплением жидкости в его полости. Этиология перикардита определяет характер выпота. Он может быть серозным, фибринозным, гнойным или геморрагическим. Если количество жидкости в полости перикарда достигает такого уровня, что работа сердца затрудняется, развивается тампонада сердца. У здорового ребенка в ней содержится 10—15 мл жидкости, в то время как у подростка, страдающего перикардитом, в перикардиальной сумке скапливается до 1000 мл ее. По мере накопления жидкости в полости повышается и давление сначала медленно, а при достижении критического уровня жидкости оно повышается быстро, что в конце концов приводит к сдавлению сердца. Создается препятствие наполнению желудочков во время диастолы, повышается венозное давление в сосудах малого и большого круга кровообращения, что при отсутствии лечения со временем приводит к снижению сердечного выброса и развивается шок.

Клинические проявления. Первым симптомом служит боль в груди. Больной жалуется на острую, режущего характера, боль в левом плече. Боли в грудной клетке, плечевом суставе и спине могут усиливаться при переходе больного в положение лежа и уменьшаются в положении сидя, особенно при наклоне вперед. Поскольку перикард не снабжен чувствительными нервными волокнами, боли, обусловленные, вероятно, раздражением диафрагмы и плевры по своей природе иррадиирующие. Может присоединиться кашель и повыситься температура тела. Симптомы или признаки со стороны других органов и систем зависят от этиологии перикардита.

При физикальном обследовании выраженность многих симптомов зависит от количества скопившейся в перикардиальной сумке жидкости. Ценным диагностическим признаком служит шум трения перикарда. Однако при остром перикардите он может появляться поздно и начинает прослушиваться только при уменьшении количества выпота. Малое пульсовое давление, отсутствие перикардиальной пульсации, приглушенные шумы сердца, растяжение шейных вен и парадоксальный пульс свидетельствуют о большом количестве жидкости.

Парадоксальный пульс, превышающий 20 мм рт. ст., у ребенка с перикардитом — признак тампонады сердца. Изменение его в пределах 10—20 мм рт. ст. нельзя трактовать однозначно. В норме во время вдоха систолическое АД несколько снижается, при тампонаде сердца оно снижается значительно, что, возможно, связано с уменьшением наполнения левых отделов сердца в фазу вдоха. Для определения степени парадоксальной пульсации вначале определяют точный уровень систолического давления при нормальном выдохе, затем, медленно уменьшая давление в манжетке манометра, отмечают момент, когда систолическое давление определяется одинаково как на вдохе, так и на выдохе. Раз-

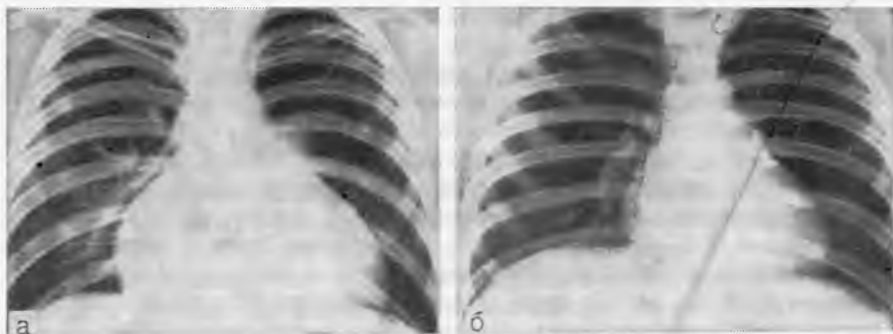


Рис. 11—81. Рентгенограмма грудной клетки при остром неспецифическом перикардите.

Увеличение кардиоперикардиальной тени за счет выпота в полость перикарда (а) и состояние сердца через месяц после полного выздоровления ребенка (б).

ница между его уровнями представляет собой степень парадоксальной пульсации. Выраженный парадоксальный пульс может отмечаться при тяжелой одышке любой этиологии и нередко встречается у больных, страдающих эмфиземой или бронхиальной астмой или же находящихся на искусственной вентиляции легких под положительным давлением. Он обусловлен у них повышением уровня внутригрудного давления. Определить происхождение парадоксального пульса у ребенка, находящегося на искусственной вентиляции легких после операции на сердце, трудно, поскольку в этом случае могут участвовать несколько механизмов.

Данные лабораторного исследования. Результаты исследований зависят от лежащего в основе заболевания. На ЭКГ отмечаются разнообразные изменения. Низкий вольтаж комплекса *QRS* связан с затуханием сигнала при прохождении его через слой жидкости в полости перикарда. Давление, оказываемое ею на миокард, вызывает повреждающий поток, что выражается незначительным подъемом сегмента *ST*. Генерализованная инверсия зубца *T* обусловлена сопутствующим миокардитом. Изменение сегмента *ST* и зубца *T* при перикардите отличаются большей распространенностью, чем при инфаркте миокарда, а повышение сегмента *ST*, как правило, появляется раньше, чем изменение зубца *T*. Изменения на ЭКГ могут отсутствовать в острую фазу заболевания. В некоторых случаях четкие изменения на ней так и не появляются.

При сравнительно большом количестве выпота на рентгенограммах грудной клетки определяется расширение тени сердца в виде графина (рис. 11—81). В большинстве случаев легочные поля прозрачны. При констриктивном перикардите сердце относительно небольших размеров и могут отмечаться признаки его кальцификации.

Эхокардиография относится к чувствительным методам, позволяющим определить объем выпота и динамику его накопления. Обычно перикард прилежит непосредственно к эпикарду, и эхо-сигналы от обоих слоев поступают с небольшим различием. При скоплении в полости перикарда выпота появляется четкий эхо-негативный промежуток между ними. Выпот, скопившийся в заднем отделе полости, регистрируется за эпикардом левого желудочка до участка соединения левых желудочка и предсердия, в переднем отделе — между грудной стенкой и передней стенкой правого желудочка. Присутствие жидкости как в переднем, так и в заднем отделе обычно свидетельствует о большом скоплении ее. Ложно-положительные результаты встречаются редко, если эхокардиографию проводит опытный специалист.

Дифференциальный диагноз. Вирусный и острый доброкачественный перикардиты. Эти разновидности перикардитов часто считают одним заболеванием, поскольку в большинстве случаев острый доброкачественный перикардит сопровождается вирусную инфекцию или развивается вслед за ней. Из вирусов, вызывающих перикардиты, известны вирусы Коксаки типа В, гриппа, эхо- и аденовирусы. Патогенез перикардита не ясен, однако может быть связан с гиперчувствительностью организма к вирусной инфекции. Он не обязательно служит предвестником генерализованного воспалительного процесса, в большинстве случаев протекает легко и через несколько недель больной выздоравливает. Однако иногда он отличается тяжелым течением, в результате чего может наступить тампонада сердца. Таким образом, термин «доброкачественный» не всегда обоснован.

В большинстве случаев требуется лишь симптоматическое лечение. Однако у некоторых больных перикардит переходит в хроническую форму и рецидивирует. В этом случае его трудно дифференцировать с коллагенозом, но больные легко поддаются лечению противовоспалительными средствами (кортикостероиды). При более легких формах заболевания лечение можно ограничить ацетилсалициловой кислотой. Длительность его варьирует от нескольких месяцев до 1—2 лет, в течение которых больные должны получать постоянное лечение. В конечном счете состояние больных улучшается; прогноз благоприятный.

Дифференцировать по клинической картине острый перикардит и миокардит достаточно трудно. У больных с перикардитом обычно налицо и миокардиальный компонент. Справедливо и обратное утверждение, однако методы лечения при этих двух заболеваниях существенно различаются. При перикардите требуется лечение противовоспалительными средствами и неотложная коррекция тампонады сердца, в то время как при миокардите усилия направляют на коррекцию сердечно-сосудистой недостаточности. В дифференциальной диагностике помогает эхокардиография, позволяющая выявить выпот в полости перикарда и признаки снижения функции миокарда.

Гнойный перикардит. Эта форма перикардита чаще связана с бактериальными инфекциями, например с пневмонией, эпиглоттитом, менингитом или остеомиелитом. В начале заболевания клинические признаки вовлечения в процесс перикарда перекрываются проявлениями первичной инфекции. Однако развернутый гнойный процесс приобретает молниеносное течение с исходом в острую тампонаду сердца и заканчивается смертью больного. Больному необходимо произвести открытый дренаж перикардиальной полости на фоне внутривенного введения соответствующих антибиотиков. Несмотря на то что пункция полости перикарда позволяет получить экссудат для диагностических исследований и может обеспечить спасение жизни больного при выраженном сдавлении сердца, лечение не должно ограничиваться этой манипуляцией. Без проведения открытого дренажа тампонада рецидивирует, поскольку повторное скопление жидкости даже в небольшом количестве может привести к выраженному повышению давления в полости перикарда. Этот метод позволил существенно увеличить процент выживших больных. Чаще всего возбудителями гнойного перикардита служат золотистый стафилококк, гемофильная палочка типа b и менингококк. Туберкулезный перикардит редко встречается у детей, живущих в развитых странах. В этом случае требуется лечение массивными дозами противотуберкулезных препаратов. В поздние стадии заболевания может развиваться констриктивный процесс.

Ревматизм в активной стадии. Развивающийся в активную фазу ревматизма перикардит относится к одним из проявлений панкардита. При ревматическом перикардите наблюдается острый вальвулит, а при аускультации определяется шум недостаточности левого предсердно-желудочкового или аортального клапана. Если перикардит не сопровождается признаками острого вальвулита, следует поставить под сомнение его ревматическую этиологию и поставить вопрос о других возможных причинах. Перикардит, равно как и другие проявления острого ревматического панкардита, поддается воздействию стероидов. Тампонада сердца наступает крайне редко.

Ревматоидный артрит. Перикардит нередко бывает проявлением ревматоидного артрита у детей. Чаще всего признаки его сочетаются с другими симптомами артрита, однако иногда он служит единственным проявлением последнего и предшествует его развитию за несколько месяцев или лет. Дифференциальный диагноз ревматоидного перикардита и развивающегося при других коллагенозах, особенно при красной волчанке, может быть затруднен. Лечение заключается в назначении больному стероидных препаратов или салицилатов, причем для подавления патологического процесса может потребоваться длительное применение их.

Уремия. Уремический перикардит развивается лишь при длительно текущей выраженной почечной недостаточности и обусловлен химическим раздражением перикарда веществами, обра-

зующимися в организме при нарушениях метаболизма. Ранее он развивался преимущественно в исходе хронического заболевания почек и в большинстве случаев представлял собой один из признаков его. После введения в практику постоянного гемодиализа уремический перикардит стали считать более постоянным признаком, заканчивающимся тампонадой сердца. Выпот в полость перикарда играет определенную роль в развитии повторных приступов коллапса во время гемодиализа. Если последний не приводит к нивелированию уремического перикардита, рекомендуется перикардэктомия.

Опухолевые болезни. Выпот в полость перикарда, встречающийся при болезни Ходжкина, лимфосаркоме и лейкозах, обусловлен непосредственным поражением перикарда опухолевым процессом. В позднюю стадию заболевания может развиваться тампонада сердца. Иногда инфильтрация перикарда представляет собой начальное проявление неопластического процесса, и диагноз ставится на основании выявления опухолевых клеток в перикардальной жидкости.

Наряду с непосредственной инвазией опухолевыми клетками перикарда у больных со злокачественными новообразованиями перикардит может развиваться в ответ на облучение области средостения. Выраженность клинической симптоматики при этом не зависит от дозы радиации и метода облучения.

Постперикардитомический синдром. Этот синдром проявляется лихорадочным состоянием, болью в грудной клетке, плевральным и перикардиальным выпотами и задержкой жидкости в организме. Он встречается через 1—2 нед после операции на открытом сердце примерно у 15% больных. Синдром представляет собой проявление неспецифической реакции гиперчувствительности в ответ на травму перикарда. Встречаются сообщения о повышении титра антител к тканям сердца, уровень которого коррелирует с клиническими проявлениями синдрома.

Продолжительность синдрома, как правило, невелика, и эффект обычно наблюдается после лечения ацетилсалициловой кислотой или кортикостероидами. На поддерживающем лечении дети находятся в течение 1—3 мес, однако рецидивы могут наступать через год после операции, что требует повторных курсов лечения.

Констриктивный перикардит. Эта форма перикардита представляет собой проблему в отношении как клинической картины, так и дифференциальной диагностики. Предрасполагающими факторами служат гнойный, туберкулезный, острый доброкачественный или вирусный перикардиты, опухоли в полости грудной клетки и облучение области средостения по поводу них, а также травмы. В большинстве случаев симптомы сдавления появляются через несколько месяцев или лет после исходного заболевания, однако в ряде случаев наблюдается острое развитие и быстрое прогрессирование процесса. Несмотря на разнообразие этиологи-

ческих причин, констриктивный перикардит в большинстве случаев развивается без предшествующих заболеваний или генерализованного системного процесса.

Клинические проявления связаны со снижением диастолического наполнения желудочков, уменьшением сократительной способности миокарда и возникающим вследствие этого снижением функции сердца. Гепатомегалия и асцит могут быть крайне выраженными по сравнению с другими признаками и симптомами, что наводит на мысль о хроническом заболевании печени. Однако результаты исследований ее функции незначительно отличаются от нормы, и тщательное физикальное обследование позволяет выявить другие, иногда нерезко выраженные признаки констрикции, включающие в себя растяжение шейных вен, слабый пульс, отсутствие прекардиальной пульсации, ослабленные тоны сердца, слабый шум трения перикарда и парадоксальный пульс. Типичные клинические признаки появляются постепенно, поэтому они могут быть не замечены. Определяемые при аускультации ранний перикардиальный тон (тон броска) и на рентгенограмме грудной клетки кальцификация перикарда относятся к более выраженным проявлениям, которые становятся очевидными при развернутой картине заболевания. Сдавление сердца может сопровождаться безбелковой энтеропатией с явлениями гипопроteinемии и лимфопении.

Констриктивный перикардит иногда трудно отличить от хронической констриктивной кардиомиопатии. При том и другом состоянии снижается функция миокарда, однако при констриктивном перикардите признаки повреждения миокарда почти всегда подвергаются обратному развитию после перикардэктомии. В некоторых случаях, несмотря на все диагностические усилия, определенный вывод можно сделать лишь на основании диагностической торакотомии и прямого исследования перикарда.

Оперативное вмешательство — единственный метод лечения при этой форме перикардита. Методом выбора служит радикальная перикардэктомия с обнажением большого участка сердечной мышцы, в том числе области устья вен большого и малого кругов кровообращения. У большинства больных состояние после операции быстро улучшается, что характеризуется увеличением сердечного выброса и быстрым диурезом.

Список литературы

- Benzing G., III, Kaplan S.* Purulent pericarditis. — *Am. J. Dis. Child.*, 1963, 106:289.
- GerSONY W. M., Hordof A. H.* Infective endocarditis and diseases of the pericardium. — *Pediatr. Clin. North. Am.*, 1978, 25:831.
- GerSONY W. M., McGracken G. H.* Purulent pericarditis in infancy. — *Pediatrics*, 1967, 40:224.

11.71 АНЕВРИЗМЫ И ФИСТУЛЫ

Аневризмы встречаются у детей нечасто и обычно в аорте при ее коарктации, открытом артериальном протоке, синдроме Марфана и во внутричерепных сосудах. Они могут быть результатом инфицирования эмбола, распространения инфекции на кровеносный сосуд, травмы, врожденных аномалий строения, особенно медиального слоя сосудов, а также артериитов, в частности узелкового периартрита и периартериита Такаюсу. Аневризмы коронарных артерий с тромбозом и инфарктом миокарда могут осложняться синдромом Кавасаки.

Артериовенозные фистулы могут ограничиваться небольшого размера кавернозными гемангиомами или бывают распространенными. Чаще всего у детей грудного и более старшего возраста они встречаются во внутричерепных сосудах, сосудах печени и легких, а также в сосудах конечностей. Они могут локализоваться и в других областях, в частности в сосудах, расположенных в грудной стенке или рядом с ней. Фистулы обычно бывают врожденными, однако могут быть обусловлены травмой или служить признаком наследственной геморрагической телеангиэктазии (синдром Рандю—Ослера—Вебера).

Сердечно-сосудистые проявления появляются только при большом размере фистул, когда сброс большого количества артериальной крови в венозную систему с низким давлением приводит к увеличению венозного давления в этой области и уменьшению тока крови в участке сосуда перед фистулой. Системное артериальное сопротивление снижается из-за сброса части крови в участке фистулы. Компенсаторные механизмы включают в себя тахикардию и увеличение ударного объема, вследствие чего повышается сердечный выброс. Увеличивается и объем крови. При больших артериовенозных фистулах может развиваться сердечно-сосудистая недостаточность.

Клинические проявления при артериовенозных фистулах в основном определяются размером шунта в области фистулы и степенью сопутствующей вазодилатации. Изменение цвета кожных покровов, выраженность поверхностной сосудистой сети и местный отек могут ограничиваться областью фистулы или распространяться на всю конечность. Между участками поражения, особенно при травматических фистулах, может определяться выраженная артериальная пульсация и выслушиваться постоянный машинный шум. При локализации фистулы в сосудах конечности давление в них повышается, температура кожных покровов над фистулой может быть выше, чем в остальных участках, насыщение кислородом венозной крови дистальнее фистулы выше, чем в венозной крови, полученной из аналогичного участка на противоположной конечности. При значительных фистулах развивается гипертрофия и расширение левого желудочка, пульсовое

давление становится большим, отмечается застойная сердечно-сосудистая недостаточность. Артериограммы, зарегистрированные после введения контрастного вещества в артерию, расположенную проксимальнее фистулы, помогают подтвердить диагноз.

Артериовенозные фистулы печени могут быть как локализованными, так и генерализованными. Обычно фистула локализуется между печеночной артерией и венозным протоком или воротной веной. Она может сочетаться с синдромом врожденных геморрагических телеангиэктазий. При больших артериовенозных фистулах сердечный выброс высокий и развивается застойная сердечно-сосудистая недостаточность. Печень обычно увеличена в размерах и над ней можно слышать систолический или постоянный шум.

Периферические артериовенозные фистулы обычно локализируются на конечностях. При этом изменяется форма последних, они становятся отечными, гемангиома в них определяется визуально. Поскольку лишь в небольшом проценте случаев объем артериального шунта значителен, сердечно-сосудистая недостаточность, как правило, не развивается.

Лечение. Удалить большую артериовенозную фистулу часто не представляется возможным, особенно при значительном сбросе крови, например при локализации ее во внутричерепных и печеночных сосудах. Медикаментозное лечение новорожденных с застойной сердечно-сосудистой недостаточностью вначале сопровождается эффектом; с течением времени размеры шунта могут уменьшаться, в результате чего симптоматика спонтанно регрессирует. Гемангиома печени часто полностью исчезает. Иногда при этой патологии используют стероидные гормоны и/или местное облучение, однако эффективность их не установлена. У некоторых нелеченых больных клиническое течение значительно варьирует. Удаление большой фистулы может быть показано при выраженной сердечно-сосудистой недостаточности и отсутствии эффекта от медикаментозного лечения. Однако хирургическое лечение не сопровождается успехом при большом диффузных фистулах или локализации их в участках, в которых либо сама операция, либо связанные с ней манипуляции, например экстубация, могут обусловить повреждение прилежащих к ней тканей.

11.72 ВОЗДЕЙСТВИЕ ХОЛОДА

См. также раздел 7.54.

Отморожение. Этот вид повреждения связан с воздействием холода и чаще всего на лицо или конечности. Механизм повреждения клеток заключается в образовании внутрисосудистых тромбов или кристалликов льда в тканях. Кожа вначале краснеет, а затем бледнеет (или иногда становится цианотичной) в результате стойкого спазма артериол, имеющего целью сохранить в организме тепло. По мере отогревания отмороженного участка

происходит гиперемия кожных покровов и могут образовываться пузыри. Если не оказана своевременная помощь, может развиться гангрена.

Лечение заключается в быстром согревании кожи пораженного участка, по-прежнему сохраняющей белый цвет. Обычно необходимо использовать анагетикки. Массаж или растирание снегом или льдом отмороженного участка противопоказано. Из других эффективных терапевтических мероприятий следует отметить введение антикоагулянтов, особенно гепарина и низкомолекулярных декстранов, и симпатэктомию. Необходим тщательный туалет отмороженного участка. Иногда после сильного отморожения прекрасно восстанавливаются кожные покровы и (при отсутствии нагноения) ампутацию конечности или иссечение ткани следует отложить на максимально длительный срок, пока врач не убедится в том, что это действительно необходимо.

Ознобление. Эта форма холодового повреждения, преимущественно сосудистого происхождения, заключается в появлении участка зудящей ограниченной эритемы (иногда с волдырями), иногда очень болезненного, часто отекающего и покрывающегося язвочками с корочками. Механизм развития ознобления не известен, но, вероятно, связан с длительным спазмом периферических артериол, что проявляется побледнением и похолоданием участков кожи в холодную, особенно мокрую, погоду.

Чаще поражаются кончики ушей, подушечки пальцев рук и ног. У девочек ознобления могут появиться на открытых участках ног. При прекращении воздействия холода пораженные участки обычно очищаются в течение 1—2 нед, но могут оставаться в течение более длительного времени.

В качестве профилактики следует избегать длительного воздействия холода или защищать от него чувствительные участки, а именно надевать шапку, перчатки, чулки. Медикаментозное лечение заключается в местном применении кортикостероидов при зуде и антибиотиков при развитии воспаления.

11.73 ЭМБОЛИЯ

Источником эмболов, состоящих из бактерий и фибрина, обычно служат пристеночные тромбы или участки вегетаций в полостях сердца или магистральных сосудах, например при инфекционном эндокардите. Через несколько недель после излечения больного от инфекционного эндокардита у него могут появиться стерильные эмболы в магистральных артериях, что не всегда свидетельствует о реактивации инфекции. Реже встречается жировая эмболия (при травме) и эмболия чужеродными для организма веществами, например воздухом, случайно попадающим в сосудистую систему при проведении лечебных манипуляций. Большие системные эмболы часто встречаются у больных с миксомами левого предсердия. При дефектах межпредсердной или межжелудочковой перегородки тромбоэмболы из венозной систе-

мы большого круга могут проходить через дефект и попадать в артерии большого круга (парадоксальная эмболия).

При эмболии артерии кровотоки в ней снижаются. Если коллатеральная сеть развита недостаточно, происходит некроз или гангрена питаемого артерией участка ткани; при достаточном коллатеральном кровообращении эмбол может ничем себя не проявлять. Так, эмболия артерии предплечья может быть диагностирована только при исчезновении пульса на лучевой или локтевой артерии.

Клинические проявления при артериальных эмболиях зависят от локализации последних. Так, эмболия средней мозговой артерии может обусловить гемипарез, бедренной артерии — ишемию, а в ряде случаев и гангрену ноги. При инфицировании эмболов могут образовываться абсцессы.

Лечение заключается в устранении причины эмболии, в частности инфекционного эндокардита, и стимуляции коллатерального кровообращения. В некоторых случаях требуется хирургическое лечение — эмболектомия, симпатэктомия или ампутация.

Эмболия легочной артерии у детей происходит значительно реже, чем у взрослых. Тромбоз вен голени с вторичной эмболией легочной артерии у них также встречается редко. Эмболия легочной артерии может развиваться при инфекционном эндокардите у больных с шунтом слева направо, при наложении вентрикулокардиоваскулярных шунтов по поводу гидроцефалии. В ряде случаев она происходит у детей более старшего возраста с ревматическим пороком сердца и мерцанием предсердий. Множественную эмболию мелких ветвей легочной артерии см. ранее.

11.74 ТРОМБОЗЫ

Артериальный тромбоз у детей часто бывает связан с полицитемией, обусловленной врожденным пороком сердца синего типа. Тромбы в этом случае локализуются обычно в сосудах мозга, но могут встречаться и в других участках. Обезвоживание организма может провоцировать развитие тромбозов.

Тромбоз вен может быть следствием длительных внутривенных вливаний или воспалительного участка вокруг вены. Воспаление венозной стенки при тромбозе (флебит) обычно ограничено; тромбы редко служат источником эмболов.

Венозный тромбоз может осложнить любое тяжело протекающее заболевание, при котором проводится активная дегидратирующая терапия. Это осложнение относительно часто встречается у грудных детей с изнурительной диареей или больных сепсисом, а также у детей более старшего возраста с врожденными пороками сердца синего типа и полицитемией при развивающемся у них обезвоживании организма. Чаще всего тромбируется сагиттальный мозговой синус или вены почек, причем в последнем случае процесс распространяется на нижнюю полую вену.

Уолтон М. Джерсони (Welton M. Gersony)

ГИПЕРТЕНЗИЯ

Гипертензией страдают примерно 30% лиц взрослого населения. Все они относятся к группе риска по заболеваниям сердца, развитию инсультов и почечной недостаточности. Частота гипертензии у новорожденных, находящихся в блоке интенсивной терапии, составляет примерно 2,5%, у детей более старшего возраста — 1—2%, у подростков — примерно 10%, у юношей, представителей негроидной расы, — 25—30%. Таким образом, гипертензия у детей развивается с той же частотой, что и врожденные пороки сердца, вследствие чего врачи должны взять себе за правило измерять АД у ребенка каждый раз при рутинном физикальном обследовании его. В предпубертативном возрасте гипертензия почти всегда носит вторичный характер, и наблюдаемые при этом осложнения, как правило, связаны с причиной, лежащей в ее основе. У 80—100% подростков мужского пола, представителей негроидной и европеоидной рас, гипертензия относится к эссенциальной. У нелеченых она переходит в хроническую стойкую артериальную гипертензию взрослого типа со всеми вытекающими отсюда последствиями.

Определение. При выявлении гипертензии важно придерживаться стандартных методов измерения АД. Манжетка манометра должна тесно прилегать к предплечью, в то же время не обвивая его многократно, и закрывать по меньшей мере $\frac{2}{3}$ длины руки. Диастолическое давление определяют по появлению IV тона Короткова. Измерять давление следует у больного, находящегося в положении сидя при максимальном расслабленном состоянии его. Для измерения давления у детей грудного и младшего детского возраста можно использовать приборы, применяемые при доплерографии. При выявлении повышения АД измерение следует повторить несколько раз; в процессе 3—4-кратного измерения оно постепенно снижается и стабилизируется. При постоянном АД, превышающем норму, характерную для 95-го возрастного перцентиля, его следует считать аномальным. На рис. 11—1 и 11—2 приведены стандартные перцентили артериального давления у мальчиков и девочек при измерении его в положении ребенка сидя.

Этиология. Причины гипертензии у детей перечислены в табл. 11—12 и 11—13, причины лабильной гипертензии — в табл. 11—14. В целом по ее этиологии детей подразделяют на две группы. К первой относятся дети с явными признаками заболевания, АД у которых обычно превышает 100—110 мм рт. ст. независимо от возраста. Гипертензия у них носит вторичный характер, и причины, лежащие в ее основе, обычно удается выявить в 63—94% случаев. У детей второй группы повышение АД выявляют случайно, так как оно ничем себя не проявляет; 95% из них страдают гипертонической болезнью.

Примерно 75—80% больных с вторичной гипертензией страдают болезнями почек. Хронический пиелонефрит выявляют у

Болезни почек

- Односторонняя дисплазия
- Односторонний гидронефроз
- Односторонний пиелонефрит
- Травматическое повреждение, например травматическая околопочечная гематома
- Опухоли и изолированные кисты (в том числе синдром Робертсона — Кихари)
- Односторонний поликистоз
- Односторонняя закупорка мочеточника
- Почка Аск-Апмарка

Аномалии и болезни сосудов

- Коарктация грудной или брюшной аорты
- Аномалии почечной артерии (стеноз, артериит, фибромышечная дисплазия, тромбоз, нейрофиброматоз, фистула, аневризма)
- Тромбоз почечной вены
- Состояние после катетеризации пупочных сосудов

Болезни надпочечников

- Нейробластома, ганглионевринома
- Феохромоцитомы
- Гиперплазия коры надпочечников (адреногенитальный синдром)
- Болезнь Кушинга
- Первичный альдостеронизм (гиперплазия или аденома)
- Карцинома надпочечников

Прочие

- Радиационное поражение сосудов или паренхимы одной из почек
 - Употребление в пищу чрезмерного количества лакрицы
 - Лечение кортикостероидами
 - Прием оральных контрацептивов
-

Болезни почек

- Хронический гломерулонефрит (все формы, в том числе связанные с заболеваниями соединительной ткани)
- Двусторонняя врожденная дисплазия
- Хронический двусторонний пиелонефрит
- Двусторонний поликистоз
- Кистозное перерождение мозгового слоя
- Осложнение после трансплантации почки (отторжение трансплантата)

Аномалии и болезни сосудов

- Хирургически неустраняемые аномалии почечной артерии
- Хирургически неустраняемая коарктация аорты
- Генерализованная гипоплазия аорты

Прочие

- Гипертоническая болезнь
 - Радиационное повреждение паренхимы почек
 - Свинцовая нефропатия в позднюю стадию
 - Гипертензия после лечения дексаметазоном
 - АКТГ-зависимая гипертензия
-

Болезни почек

Острый постстрептококковый гломерулонефрит
 Синдром гемолитической уремии
 Аллергическая пурпура в сочетании с нефритом
 Состояние после трансплантации почки (ближайший период и эпизоды отторжения трансплантата)
 После переливания крови у больных с азотемией
 Гиперволемия, связанная с отсутствием почки
 Вазомоторная нефропатия (острый некроз почечных канальцев)

Прочие

Лечение кортикостероидов (в том числе ДОКА и АКТГ)
 Прием оральных контрацептивов
 Токсикоз беременных (преэклампсия)
 Повышение внутричерепного давления (вызванное любой причиной)
 Состояние после операции, особенно на мочеполовых путях
 Вытяжение ноги, например после перелома
 Гиперкальциемия
 Ожоги
 Синдром Гийена — Барре
 Полиомиелит
 Лейкоз
 Гипернатриемия
 Синдром Стивенса — Джонсона
 Семейная дисавтономия
 Острая перемежающаяся порфирия
 Отравление ртутью
 Передозировка амфетаминов
 Посткоарктэктомический синдром
 Полицитемия
 Состояние после биопсии почки или лечения симпатомиметиками (в виде капель для носа, деконгестантов и охлаждающих средств)
 Лечение препаратами фенциклидина
 Реакция на отмену препарата (клонидина, анаприлина, альдомета).

25—50% из них, хотя патогенетическая связь его с гипертензией остается неясной. Хроническое повреждение почечной ткани может приводить к развитию гипертензии вследствие задержки в организме натрия, уменьшения количества сосудодилататорных веществ, секретируемых почками, и повышения уровня ренин-ангиотензина. У некоторых детей с пиелонефритом гипертензия не развивается до появления азотемии. Гипертензия сама по себе может предрасполагать к рецидивам инфекции мочевыводящих путей, а пиелонефрит может демаскировать эссенциальную гипертензию. С другой стороны, как инфекция, так и гипертензия может стать следствием заболевания почек. Из других почечных факторов следует отметить острый и хронический гломерулонефрит, поликистоз, дисплазию, опухоли и травму почек. Опухоль Вильмса может сопровождаться выраженной гипертензией, связанной либо со сдавлением сосудов почек, либо с секретацией прессорных веществ.

В 12% случаев вторичная гипертензия связана с повреждением сосудов почек. Стеноз их приводит к увеличению продук-

ции ренина и повышению уровня ангиотензина, что в свою очередь обуславливает сужение сосудов и ретенцию натрия и воды за счет повышения секреции альдостерона. Это часто можно наблюдать при нейрофиброматозе, травме и фибромышечной гиперплазии. У некоторых новорожденных катетеризация пупочной артерии при высокой постановке катетера сопровождается повышением АД. Поражение сосудов почек отмечается у большинства из них.

Примерно у 2% детей вторичная гипертензия связана с коарктацией аорты. При поздней диагностике ее может развиться стойкая гипертензия, не исчезающая после хирургического лечения порока, выраженная недостаточность левого желудочка, перемежающаяся хромота и мозговые кровоизлияния. Коарктация особенно часто сочетается с синдромом Тернера и нейрофиброматозом.

Примерно в 0,5% случаев вторичная гипертензия обусловлена феохромоцитомой. Примерно у $\frac{1}{3}$ детей последняя локализуется вне надпочечников и у $\frac{1}{3}$ встречаются множественные опухоли. В отличие от взрослых у детей с феохромоцитомой АД повышено постоянно. Опухоль находят у 5% детей с нейрофиброматозом. Нейробластомы и ганглионевриномы могут также вызвать гипертензию вследствие избыточного количества циркулирующих в крови катехоламинов.

Вторичная гипертензия, обусловленная другими факторами, встречается менее чем в 10% случаев. Заболевание надпочечников, как причина гипертензии, представляет собой особый интерес. Нарушение гидроксирования 11-го и 17-го атомов углерода стимулирует секрецию АКТГ, что приводит к избыточному образованию минералокортикоидов. В результате происходит задержка в организме воды и натрия, развиваются гипокалиемия и гипертензия. Синдром Кушинга с гипертензией у детей чаще всего бывает обусловлен опухолью коркового слоя надпочечников. Глюкокортикоиды обладают слабыми свойствами минералокортикоидов и при избыточном выбросе их повышается сопротивление сосудов, в результате чего может повыситься уровень ренина в плазме.

Пероральные контрацептивы служат причиной вторичной гипертензии у 15% девочек подросткового возраста. После прекращения приема их гипертензия может продолжаться в течение сравнительно длительного времени (до 1 года). Возможные механизмы действия контрацептивов включают в себя стимуляцию ренин-ангиотензин-альдостероновой системы, непосредственное действие эстрогенов, приводящее к задержке в организме натрия и воды, и повышение чувствительности гладкой мускулатуры сосудов к ангиотензину II.

Эссенциальная гипертензия обычно не проявляется клинически. Диастолическое давление почти всегда находится на уровне ниже 120 мм рт. ст. и имеет тенденцию несколько превышать уровень 95-го возрастного перцентиля. Гипертензия у подростков

мужского пола в большинстве случаев относится к эссенциальной. Риск развития ее выше у представителей негроидной расы. Уровень заболеваемости у них значительно повышается в постпубертатный период. Примерно у 30—40% из них по достижении зрелого возраста разовьется эссенциальная гипертензия. К факторам риска относятся пограничные уровни АД, генетическая предрасположенность, тучность и употребление в пищу больших количеств соли. К другим сопутствующим факторам относятся повышение уровня мочевой кислоты, снижение толерантности к глюкозе, упорная тахикардия и низкая экскреция калликрейна с мочой.

У детей с эссенциальной гипертензией повышен сердечный выброс при неизменном сопротивлении сосудов большого круга. По достижении ими зрелого возраста гемодинамические изменения выражаются в нормализации сердечного выброса и повышении сопротивления сосудов большого круга. У подростков, страдающих гипертензией, определяются эхокардиографические признаки увеличения сократимости миокарда по сравнению со здоровыми обследуемыми, что свидетельствует о высоком выбросе катехоламинов и гипердинамическом типе кровообращения при ювенильной форме эссенциальной гипертензии.

Клинические проявления. В целом повышение АД у детей сопровождается скудной симптоматикой или вообще остается бессимптомным, кроме тех случаев, когда диастолическое давление превышает уровень 120 мм рт. ст. На вторичную гипертензию чаще обращают внимание при развитии клинических проявлений основного заболевания. В табл. 11.15 приведены клинические и диагностические характеристики некоторых курабельных форм вторичной гипертензии, однако повышение АД может обусловить выраженную симптоматику в виде головных болей, головокружений и нарушения зрения. У детей грудного и более старшего возраста в анамнезе могут быть указания на легкую возбудимость и беспокойный сон. К основным клиническим признакам развивающейся или развившейся гипертонической энцефалопатии относятся рвота, гиперпирексия, атаксия, судорожные припадки, ступор, характерное положение тела и кома. Кровоизлияние в мозг происходит редко, однако если оно произошло, появляется очаговая симптоматика. Основанием для контроля за АД может стать паралич лицевого нерва. Внезапное, прогрессирующее повышение АД при ранее стабильной гипертензии (ускоренная гипертензия) может закончиться развитием некротизирующего почечного артериолита, гипертонической энцефалопатией или сердечно-сосудистой недостаточностью. Длительная нагрузка на левый желудочек может привести к аритмии и инфаркту миокарда. При злокачественной гипертензии появляются характерные изменения в глазном дне, в том числе застойный сосок зрительного нерва, спазм периферических артерий, кровоизлияния и экссудаты.

Диагноз. Тщательные сбор анамнеза и физикальное обследо-

Таблица 11—15. Некоторые клинико-лабораторные признаки курабельных форм гипертензии у детей

Причина гипертензии	Анамнез	Физикальное обследование	Данные доступных лабораторных исследований	Другие виды обследования, которые могут потребоваться
Коарктация аорты Грудная	Без особенностей, синдром Тернера, нейрофиброматоз	Снижение или замедление пульса на бедренной артерии; АД выше на руках, чем на ногах; систолический шум	На ЭКГ гипертрофия левого желудочка; на рентгенограмме грудной клетки — узурация ребер	Катетеризация сердца
Брюшная	Без особенностей	Может выслушиваться абдоминальный шум; иногда изменение пульсации бедренных артерий; иногда — значительная разница АД на руках и ногах	ЭКГ	Абдоминальная ангиограмма
Реноваскулярная патология	Указания на травму живота или боковых отделов туловища; боль, гематурия (аневризма); могут быть симптомы альдостеронизма	Шум при аускультации живота и боковых отделов туловища; пятна на коже цвета кофе с молоком или другие проявления нейрофиброматоза	Неспецифичны, если отсутствует вторичный гиперальдостеронизм (низкий уровень калия и высокий уровень углекислоты; уровень натрия может варьировать)	Абдоминальная ангиограмма Измерение активности ренина в крови, полученной из правых и левых почечных вен
Травма	Травма спины или живота; гематурия после травмы; закрытая биопсия почки	При аускультации живота может выявляться шум; образование в брюшной полости	Гематурия; информативной может быть внутривенная пиелография	На абдоминальной ангиограмме может выявляться фистула или другая патология
Одностороннее поражение паренхимы почек	Рецидивирующие инфекции мочевых путей; лихорадка неясной этиологии; травма живота или боковой поверхности туловища в анамнезе; задержка роста	Увеличение размеров почки (если таковое имеется); напряжение мышц в реберно-позвоночном углу с признаками острого инфекционного процесса	Возможны изменения в моче; изменения на пиелограмме	Признаки стеноза почечной артерии, сочетающейся с дисплазией почки на абдоминальной ангиограмме; измерение активности ренина плазмы крови из правых и левых почечных вен; ультразвуковое исследование почек

Нейробластома	Впервые опухоль в полости живота, как правило, замечают родители; кашель, боль в груди, одышка; сдавление спинного мозга с появлением неврологической симптоматики	Пальпируется опухоль в полости живота или других участках	Анемия; атипичные клетки в костном мозге; участки остеолиза в костях; изменения на пиелограмме	Измерение экскреции катехоламинов и их метаболитов с мочой; ультразвуковое исследование и компьютерная томография
Опухоль Вильямса	Замеченное родителями опухолевидное образование; лихорадочное состояние; боль в животе; гематурия; судороги	Пальпируется образование в полости живота (обычно в пределах средней линии)	Изменения на пиелограмме	Ультразвуковое исследование и компьютерная томография
Феохромоцитома	Приступы потливости, покраснения кожи или появления на коже участков побледнения; сердцебиение или тахикардия; приступообразная головная боль; уменьшение массы тела; изменения личности; полиурия и полидипсия; родственники с феохромоцитомой или нейрофиброматозом	Тахикардия; покраснение или бледность кожных покровов; лихорадочное состояние; потливость; пальпируемая опухоль; постуральная гипотензия	Гипергликемия; глюкозурия; анемия или полицитемия; лейкоцитоз; данные пиелографии, как правило, неинформативны	Измерение экскреции катехоламинов и их метаболитов с мочой; ангиография; измерение концентрации катехоламинов в крови из разных участков полой вены; фармакологические пробы (с регитином, гистамином, тирамином, глюкагоном), как правило, малоинформативны
Первичный альдостеронизм	Периоды мышечной слабости; парестезии; тетания; полиурия; полидипсия; отеки отсутствуют	Мышечная слабость; тетания; положительный симптом Хвостека или Труссо	Высокий уровень натрия и углекислоты и низкий уровень калия в плазме; признаки гипокалиемии на ЭКГ; данные пиелографии обычно неинформативны	Иногда информативна абдоминальная ангиография; измерение активности плазмы, уровня альдостерона (в моче и/или крови); тест подавления активности ренина; венография надпочечников
Болезнь Купинга	Задержка роста и развития; слабость; увеличение массы тела; кровоподтеки; изменение внешнего вида	Тучность; «климактерический горбик»; лунообразное лицо; гирсутизм; стрии красно-багрового цвета	Глюкозурия; гипергликемия; эозинопения; атипичная дексаметазоновая проба; данные пиелографии обычно неинформативны	Повышение уровня кортизола в плазме и увеличение экскреции 17-оксикортикостероидов с мочой; ангиография надпочечника

вание с относительно небольшим числом простых лабораторных исследований позволяют выявить в большинстве случаев причины вторичной гипертензии. Скрининговые тесты должны включать в себя измерение роста и массы тела ребенка, исследование мочи, развернутый анализ крови, определение уровня электролитов в плазме, азота мочевины в крови, креатинина и мочевой кислоты в крови. У детей более старшего возраста определяют уровень холестерина и триглицеридов в крови натощак. У всех лиц женского пола с гипертензией и мужского с признаками болезни почек, лежащего в основе гипертензии, следует производить бактериологическое исследование мочи, даже если осадок не изменен. Рентгенография грудной клетки и данные ЭКГ в качестве скрининговых тестов относительно мало информативны, однако проводить их необходимо. При отрицательных результатах скрининговых тестов требуется дальнейшее углубленное обследование.

Стандартная внутривенная пиелография (ВВП) — относительно ценный метод обследования при поражении почечных сосудов (позднее контрастирование чашечкового аппарата), позволяющий определять размер и анатомическое строение почек, а также выявить внутри- или внепочечные образования. Однако при установленном диагнозе болезни почек или почечных сосудов почти у 40% больных пиелограмма может быть не изменена. Больным с гломерулонефритом рекомендуется произвести биопсию почек.

Показаниями к проведению почечной ангиографии служат признаки поражения сосудов почек, выявленные при ВВП, увеличение активности ренина плазмы, выраженная гипертензия и анамнестические данные о катетеризации пупочной артерии. Примерно в 55% случаев у больных с патологией сосудов почек при аускультации брюшной полости можно слышать шум, однако он определяется почти у 40% детей, у которых изменения на ангиограмме отсутствуют. Во время артериографии следует определять уровень ренина в почечной вене.

Активность ренина плазмы исследуют на фоне стандартизованного потребления натрия. Наиболее достоверные данные получают при заборе крови в положении больного лежа на спине и стоя с интервалами 2—4 ч. Контрацептивы или гипотензивные средства снижают достоверность результатов. Исследование уровня альдостерона также должно быть стандартизовано по уровню натрия в моче. У большинства больных с патологией коркового слоя надпочечников или феохромоцитомы данные анамнеза и физикального обследования свидетельствуют о необходимости определения экскреции с мочой катехоламинов, 17-оксистероидов и 17-кетостероидов. При диагностике феохромоцитомы следует уточнить ее локализацию (внутри- или вненадпочечниковую). Для этого последовательно забирают кровь по ходу нижней полой вены. Делать это следует с осторожностью на фоне альфа-адренергической блокады.

Диагноз эссенциальной гипертензии можно предположить на

основании возраста больного, расовой принадлежности его, артериального давления, тучности и скудной симптоматики заболевания. В анамнезе могут быть указания на семейный характер гипертензии или заболевания коронарных артерий, а также на избыточное потребление соли.

Течение и прогноз зависят от природы основного заболевания. Неутешительные ранее данные об уровне смертности, особенно у больных с почечной гипертензией, в настоящее время стали несколько более утешительными из-за широкого введения в практику диализа, трансплантации почек и активного медикаментозного лечения. При соотношении активности ренина в крови, отекающей от каждой почки, более 1,5 у больного с реноваскулярной гипертензией служит признаком благоприятного исхода операции. Новорожденные с этой патологией успешно поддаются медикаментозному лечению; у большинства из них отменить препараты можно через несколько месяцев после начала лечения. Ранняя диагностика и оперативное лечение при коарктации аорты позволило снизить уровень поздних осложнений и смертности при этом заболевании. Несмотря на то что 90% нелеченых детей с злокачественной гипертензией погибают в течение 1-го года после постановки диагноза, интенсивное медикаментозное лечение может способствовать удлинению их жизни. Аналогичным образом быстрое прогрессирование гипертонической болезни может быть замедлено при проведении активного лечения.

У 30% нелеченых подростков эссенциальная гипертензия переходит в гипертоническую болезнь взрослых. Лечение взрослых при умеренной и выраженной гипертензии позволяет существенно снизить уровень осложнений и смертности. Риск развития осложнений прямо пропорционален среднему уровню АД. Вызываемые опасения относительно неблагоприятного воздействия гипотензивных средств на развитие ребенка постепенно рассчитываются на основании данных результатов наблюдений за детьми в течение 2—10 лет.

Лечение. Методом выбора при лечении многих видов вторичной гипертензии, например при одностороннем поражении почки, реноваскулярной патологии, коарктации, секретирующими и не-секретирующими опухолями, служит оперативное вмешательство.

При эссенциальной гипертензии для нормализации АД может быть достаточным уменьшение потребления соли и массы тела больного, поэтому лечение всегда следует начинать с этих мероприятий. Результативность других немедикаментозных методов лечения, например умеренных физических тренировок, медитации и биологической обратной связи, изучена недостаточно. Однако у больных с высокой мотивацией подобные мероприятия могут привести к умеренному снижению АД. При семейном характере гипертензии и повышенном уровне липидов в сыворотке патологическое суточное потребление холестерина больным не должно превышать 300 мг, насыщенных жирных кислот до 10%, а пл-

Таблица 11—16. Гипотензивные средства

Препарат	Механизм действия	Начальная доза	Время достижения максимального терапевтического действия	Максимальная доза	Побочные реакции
Диуретики					
Хлоротиазид	Диурез; могут оказывать слабое немедленное сосудорасширяющее действие	10 мг/(кг·сут)	14 дней	20 мг/(кг·сут); максимальная суточная доза 2 г	Гипокалиемия и повышение уровня мочевины крови
Гидрохлоротиазид	Диурез; возможно сосудуживающее действие	1 мг/(кг·сут)	14 дней	2 мг/(кг·сут); максимальная суточная доза 200 мг	То же
Оксодолин (хлорталидон)	Диурез	1 мг/(кг·сут)	14 дней	2 мг/(кг·сут); максимальная суточная доза 200 мг	» »
Фуросемид	Диурез; возможно немедленное сосудосуживающее действие	0,5 мг/(кг·сут)	14 дней	?	Гипокалиемия, ототоксичность и судороги вследствие алкалоза
Спиролактон	Калийсберегающий	1 мг/(кг·сут)	14 дней	2 мг/(кг·сут); максимальная суточная доза 200 мг	Гинекомастия и аменорея
Препараты, действующие на адренергическую систему					
Анаприлин	Блокада бета-адренергических рецепторов; центральных, юстагломерулярных, в сердце	0,5 мг/(кг·сут)	3—5 дней	?	Брадикардия, застойная сердечная недостаточность, бронхоспазм, гипогликемия, гипертензия по механизму рикошета
Метилдофа	Продукция ложных нейротрансмиттеров; сосудорасширяющее действие	10 мг/(кг·сут)	7 дней	40 мг/(кг·сут); максимальная суточная доза 2 г	Гипертензия по механизму рикошета, заторможенность, положи-

	вие; подавление активности вазомоторного центра					тельная проба Кумбса, волчаночноподобная реакция, нарушения сексуального поведения Ортоstaticический коллапс, нарушения сексуального поведения
Октадин (гуанетидин)	Ингибция высвобождения норадреналина нервными окончаниями, блокада высвобождения нейротрансмиттеров	0,2 мг/(кг·сут)	14 дней		?	
Резерпин	Истощение запасов катехоламинов	0,02 мг/(кг·сут)	7 дней		0,07 мг/(кг·сут); максимальная суточная доза 2,5 мг	Заторможенность, эмоциональная лабильность, отек слизистой оболочки полости носа, повышенные секреторной активности желудочно-кишечного тракта
Клофелин (клонидин)	Подавление активности сосудодвигательного центра	3 мкг/(кг·сут)	5—7 дней		2,4 мг/сут	Гипертензия по механизму рикошета
Феноксисбензамин	Блокада альфа-адренергических рецепторов	2 мг/сут	5—7 дней		?	
Фентоламин	То же	0,1 мг/кг	Несколько минут		5 мг	
Сосудорасширяющие средства:						
Апрессин (гидралазин)	Непосредственное действие на артериальные сосуды	1 мг/(кг·сут)	3—4 дня		Максимальная суточная доза 200 мг	Ортоstaticический коллапс, рефлекторная тахикардия, волчаночноподобный синдром
Диазоксид	Расслабление гладкой мускулатуры	2 мг/кг однократно	Несколько минут		10 мг/кг однократно	Снижение секреции инсулина, гипергликемия
Нитропруссид	Непосредственное действие на артериальные и венозные сосуды	0,5 мкг/(кг·мин)	То же		10 мкг/(кг·мин)	Образование метгемоглобина, действие на тромбоциты
Празозин	Блокада альфа-адренергических рецепторов — действие на артериальные и венозные сосуды	10 мкг/кг однократно	3—4 дня		?	Феномен первой дозы (выраженное гипотензивное действие)

Препарат	Механизм действия	Начальная доза	Время достижения максимального терапевтического действия	Максимальная доза	Побочные реакции
Миноксидил	Мощное действие на артериальные сосуды	0,02 мг/(кг·сут)		1 мг/(кг·сут); максимальная суточная доза 5 мг	Гипертрихоз
Каптоприл	Ингибитор конверсии ангиотензина I в ангиотензин II		Несколько минут при однократном внутривенном введении; 1—3 мес при приеме внутрь		Кожная сыпь, измененные вкусовой чувствительности, протеинурия

щевое жира — менее 30% от общего суточного калоража. Больной должен прекратить курить.

Фармакологический подход к лечению больных с гипертензией основан на тщательном подборе дозы одного препарата до полного контроля гипертензии либо до достижения максимальной дозы препарата, прежде чем добавить другой. В табл. 11—16 приведены дозы, механизм действия и основные побочные эффекты используемых в настоящее время лекарственных средств.

При гипертензии, при которой отмечается тенденция к задержке жидкости в организме, наибольший эффект наблюдается при приеме диуретиков в течение двух недель от начала лечения. При подключении других препаратов лечение диуретиками следует продолжить, поскольку большинство гипотензивных средств вызывает вторичную задержку натрия и воды в организме. При гипертензии, вызванной другими причинами, нежели повышение объема жидкости в организме, лечение одним лишь диуретиком приводит к умеренному эффекту менее чем в 40% случаев, и начинать его следует с введения другого препарата. У детей повышение уровня мочевой кислоты в сыворотке коррелировало с уровнем в ней тиазидового производного. При лечении диуретиками необходимо ограничивать потребление большим соли, поскольку она снижает их эффективность. В связи с тем что производные тиазида не «работают» при уровне клубочковой фильтрации ме-

нее 20—25 мл/мин, у больных со сниженной функцией почек диуретиком выбора служит фуросемид. Монолечение спиронолактоном неэффективно. К преимуществам хлороталида относится возможность его приема внутрь в виде раствора, хлорталидона — возможность однократного приема в течение дня.

Анаприлин, блокируя бета-адренергические рецепторы, снижает АД за счет уменьшения частоты и силы сердечных сокращений, уменьшения секреции ренина юкстагломерулярным аппаратом почки, опосредованной через бета-рецепторы, и, вероятно, за счет подавления активности сосудодвигательного центра. При определенном характере гемодинамики у подростков и лиц молодого возраста с эссенциальной гипертензией препаратом выбора может быть анаприлин. Следует соблюдать осторожность при назначении его при сахарном диабете. Он противопоказан при астме, гипогликемическом типе расстройства метаболизма и застойной сердечно-сосудистой недостаточности.

Несмотря на то что резерпин оказывает мягкое действие на больного с артериальной гипертензией, не сопровождающейся развитием ортостатического коллапса, побочные реакции его выражены. У 25% больных развивается тяжелая депрессия. Известны случаи, когда дети, находящиеся на грудном вскармливании, матери которых принимали резерпин, умирали от асфиксии, вызванной отеком слизистой оболочки полости носа, а в результате увеличения секреции желудочно-кишечного тракта у них происходили кровоизлияния и перфорации. Фентоламин используется для купирования острых гипертонических кризов при феохромоцитоме. Феноксимбензамин позволяет добиться мягкого снижения АД при гипертензии, обусловленной феохромоцитомой.

Диазоксид тормозит секрецию инсулина, и продолжительность его действия весьма переменна. Подбирать дозу нитропруссиде необходимо в условиях блока интенсивной терапии при постоянном мониторинге АД. При неизменной функции печени и почек введение его со скоростью менее 3 мкг/(кг·мин) почти никогда не сопровождалось признаками интоксикации метгемоглобином. Мощным гипотензивным средством, применяемым у больных при отсутствии эффекта от интенсивной политерапии, служит миноксидил.

Каптоприл ингибирует конверсию ангиотензина I в ангиотензин II, обуславливая немедленное расширение сосудов и продолжительное снижение секреции альдостерона, несмотря на чрезвычайно высокую активность ренина плазмы. Его применяют не только при хронической гипертензии, но и при развитии острой гипертензивной энцефалопатии и быстро прогрессирующей гипертензии. В комбинации с мощными новыми сосудорасширяющими средствами каптоприл или подобные ему препараты устраняют необходимость проведения билатеральной нефрэктомии при тяжело протекающей, не поддающейся коррекции гипертензии.

К неотложным состояниям у этих больных относятся развитие гипертензивной энцефалопатии, внутричерепные кровоизлия-

ния, расслаивающая аневризма, острая застойная сердечно-сосудистая недостаточность и/или инфаркт миокарда, кризы при феохромоцитоме, прессорные кризы при катетеризации, абдоминальные кризы после операции коарктэктомии, а также эклампсия. Лечение в этих случаях проводят в блоке интенсивной терапии, где существуют условия для быстрой организации лечебных мероприятий и уменьшения их безопасности, а также для подбора дозы вводимых препаратов при постоянном мониторинге жизненно важных параметров.

Список литературы

- Case D. H., Atlas S. A., Sullivan P. A. et al. Acute and chronic treatment of severe and malignant hypertension with the oral angiotensin-converting enzyme inhibitor captopril. — *Circulation*, 1981, 64:765.
- Goldring D., Hernandez A., Choi S. et al. Blood pressure in a high school population. II. Clinical profile of the juvenile hypertensive. — *J. Pediatr.*, 1979, 95:298.
- Loggie J. M. H. (ed.). Symposium on Hypertension in Childhood and Adolescence. — *Pediatr. Clin. North. Am.*, 1978, 25 (1): February.
- Messerli F. H., Frohlich E. D., Suarez D. H. et al. Borderline hypertension: Relationship between age, hemodynamics and circulating catecholamines. — *Circulation*, 1981, 64:760.
- Moser M. Less severe hypertension: Should it be treated? — *Am. Heart J.*, 1981, 101:465.
- New M. I., Baum C. J., Levine L. Nomograms relating aldosterone excretion to urinary sodium and potassium in the pediatric population: Their application to the study of childhood hypertension. — *Am. J. Cardiol.*, 1976, 37: 658.
- Oberfield S., Case D. B., Levine L. et al. Use of the oral angiotensin I—converting enzyme inhibitor (captopril) in childhood malignant hypertension. — *J. Pediatr.*, 1979, 95:641.
- Report of the Task Force on Blood Pressure Control in Children. — *Pediatrics*, Supplement., 1977, 59:797.
- Sinaiko A. R., Mirkin B. L. Management of severe childhood hypertension with minoxidil: A controlled clinical study. — *J. Pediatr.*, 1977, 91:138.

ГИПЕРЛИПИДЕМИЯ У ДЕТЕЙ

Гиперлипидемии могут быть причиной тяжелых осложнений и смерти детей и подростков, а также атеросклеротических изменений в сердце у взрослых. У некоторых детей еще в раннем возрасте отмечались такие предшественники атеросклероза, как жировая инфильтрация стенки артерий и поражение их интимы с образованием фиброзных бляшек. Полностью эти признаки у некоторых больных развиваются к 3—4-му десятилетию жизни. Благоприятные, хотя и неполностью установленные, результаты проведения мероприятий, направленных на предотвращение или замедление развития атеросклероза и коронарной болезни сердца у детей, страдающих гиперлипидемией, свидетельствует в пользу важности выявления и лечения их.

Этиология и эпидемиология. Тип наследования гиперлипидемий в большинстве случаев не установлен, несмотря на то

что при типе IIa, иногда выявляется гомозиготный или гетерозиготный аутосомно-доминантный тип. При гетерозиготном типе наследования степень проявления варьирует от нормы до значительного повышения уровня холестерина в крови и выраженной симптоматики. Под генетическим контролем находится синтез, распад и, возможно, перенос липидов и углеводов, что позволяет предположить в развитии липидемии задействованность многих генетических локусов. При семейном характере гиперлипидемии часто наблюдаются множественные фенотипы со значительной вариабельностью проявлений от поколения к поколению.

Холестерин представляет собой основной липид крови, патогенетически связанный с развитием атеросклеротических изменений в сердце. В крови он циркулирует не в свободном состоянии, а связан с одной из фракций липопротеидов. Например, повышение уровня холестерина и липопротеидов низкой плотности (ЛНП) при гиперлипидемии типа IIa приводит к увеличению количества ЛНП-холестерина. Рецепторная теория, впервые выдвинутая Brown и Goldstein в 1974 г., позволяет уточнить механизмы транспорта ЛНП-холестерина в клетку и действие системы обратной связи для контроля продукции эндогенного холестерина. Поверхность клеток снабжена рецепторами, отвечающими за транспорт связанного с липопротеидами холестерина в клетку. Между белковым компонентом рецептора и поверхностью клетки существует ионная взаимосвязь. Клеточные рецепторы специфичны для ЛНП-холестерина и, вероятно, для ЛОНП-(липопротеиды очень низкой плотности), но не для ЛВП-холестерина (холестерин, связанный с липопротеидами высокой плотности). Транспорт ЛНП-холестерина в клетку приводит к уменьшению продукции эндогенного холестерина и повышению эстерификации его. У больных с семейной гомозиготной гиперхолестеринемией (тип IIa) число рецепторов в клетке уменьшено, а с гиперхолестеринемией гетерозиготного типа IIa число их занимает промежуточное положение между нормой и гомозиготным состоянием. Теория не позволяет объяснить тот факт, что несмотря на рецепторы к ЛНП на поверхности многих клеток, они не выявлены на клетках печени, отвечающей за продукцию большей части эндогенного холестерина. Кроме того, невозможно объяснить патогенез атеросклероза на основании этой теории.

Скрининговое обследование. Необходимое условие выявления детей с повышенным уровнем холестерина в крови—определение нормы липидов. Уровень их в норме в сыворотке у детей в возрасте 5—18 лет представлен в табл. 29—11, достоверный уровень у детей более раннего возраста пока не установлен. Постоянного уровня они достигают к возрасту 6—11 лет; начиная с возраста 11—12 лет и до 15 лет он начинает снижаться, а затем вновь повышается. Уровень холестерина и триглицеридов у женщин выше, чем у мужчин. У представителей негроидной расы средний уровень холестерина выше, а триглицеридов ниже, чем у представителей европеоидной расы. В подростковом возраст-

Таблица 11—17. Клинические проявления и классификация гиперлипидемий и лечение больных

	Тип I	Тип IIa	Тип IIb	Тип III	Тип IV	Тип V
Электрофорез липопротеидов	Широкая полоса в начале электрофограммы	Повышение плотности В-полосы	Повышение плотности В- и пре-В-полос	Широкая В-полоса (частичное слияние и пре-В-полос)	Повышение плотности пре-В-полосы	Появление широкой полосы в начале и повышение плотности пре-В-полосы
Состав липопротеидов	Присутствуют хиломикроны	Повышение уровня ЛПН; уровень ЛОНП в норме	Повышение уровня ЛНП и ЛОНП	Повышение уровня ЛНП и ЛОНП, а также изменение их состава	Повышение уровня ЛОНП; уровень ЛНП не повышен	Повышение уровня хиломикрон и ЛОНП
Уровень холестерина плазмы	В норме или несколько повышен	Повышен	Повышен	Повышен	Норма или несколько повышен	Повышен
Уровень триглицеридов	Значительно повышен	В норме	Умеренно повышен	Повышен умеренно или значительно	Значительно повышен	Значительно повышен
Биохимические изменения	Дефицит липопротеидлипазы	Возможен недостаток рецепторов к ЛНП на клетках (не гепатоцитах)	Неизвестны	Затруднения перехода в ЛНП	Не известны	Не известны; активность липопротеидлипазы не изменена
Возраст ребенка, в котором началось заболевание	У $\frac{2}{3}$ в возрасте до 10 лет	Заболевание можно выявить в раннем детстве;? при рождении	В детском возрасте	Нет	Нет	Нет
Атеросклероз сосудов сердца	Отсутствует	Да	Да	Да	Сомнительно	Сомнительно
Симптомы и признаки	Ксантоматоз, липоматоз сетчатки, боли в животе, панкреатит	1. От полного отсутствия до выраженного заболевания коронарных сосудов	Те же, что при типе IIa	Ксантоматоз ладонных и подошвенных поверхностей и сухожилий	Тучность, диабет, часто бессимптомное течение	Те же, что при типе I

Лечение	Диета с низким содержанием жира; известные препараты — колестибол, никотиновая кислота, пробуклол; эффективны.	Диета с низким содержанием жира; из препаратов — колестибол, уменьшение массы тела.	Диета с низким содержанием жира; уменьшение массы тела; фибрат.	Диета с низким содержанием жира, уменьшение массы тела; фибрат.	Диета с низким содержанием жира; уменьшение массы тела; фибрат.
	Диета с низким содержанием жира; известные препараты — колестибол, никотиновая кислота, пробуклол; эффективны.	Диета с низким содержанием жира; из препаратов — колестибол, уменьшение массы тела.	Диета с низким содержанием жира; уменьшение массы тела; фибрат.	Диета с низким содержанием жира; уменьшение массы тела; фибрат.	Диета с низким содержанием жира; уменьшение массы тела; фибрат.
	Диета с низким содержанием жира; известные препараты — колестибол, никотиновая кислота, пробуклол; эффективны.	Диета с низким содержанием жира; из препаратов — колестибол, уменьшение массы тела.	Диета с низким содержанием жира; уменьшение массы тела; фибрат.	Диета с низким содержанием жира; уменьшение массы тела; фибрат.	Диета с низким содержанием жира; уменьшение массы тела; фибрат.
	Диета с низким содержанием жира; известные препараты — колестибол, никотиновая кислота, пробуклол; эффективны.	Диета с низким содержанием жира; из препаратов — колестибол, уменьшение массы тела.	Диета с низким содержанием жира; уменьшение массы тела; фибрат.	Диета с низким содержанием жира; уменьшение массы тела; фибрат.	Диета с низким содержанием жира; уменьшение массы тела; фибрат.

те динамика уровня триглицеридов по сравнению с холестерином носит обратный характер. Количество липидов в сыворотке у некоторых детей в возрасте между 8-ю и 15-ю годами остается примерно одинаково в течение 5 лет, несмотря на то что общий уровень имеет некоторую тенденцию к снижению.

Исследование пуповинной крови не показано, поскольку данные о концентрации холестерина и триглицеридов в сыворотке в течение первых лет жизни недостоверны. Определение числа рецепторов ЛНП на лимфоцитах может иметь ценность для выявления больных с гомозиготной семейной гиперхолестеринемией, однако в настоящее время это не позволяет провести различий между здоровыми и гетерозиготными лицами. Даже у недоношенных грудных детей на лимфоцитах обнаружены рецепторы.

Скрининговые обследования по выявлению гиперлипидемии среди всех детей и лиц молодого возраста при установленных возрастных нормах также не проводят. Результаты проб недостоверны (большое число ложноположительных и ложноотрицательных). Эффективность лечения не доказана. В противоположность этому оправдано выявление лиц с патологией обмена липидов путем скрининговых обследований групп высокого риска. Процент выявления высок; в этом случае показано лечение больных из семей с анамнестическими данными о большой частоте атеросклеротических заболеваний, поскольку они относятся к группе высокого риска. При выявлении хотя бы у одного из ближайших их родственников заболевания коронарных артерий или гиперлипидемии в возрасте до 50 лет какие-то нарушения обмена (повышение уровня холестерина, триглицеридов или понижение уровня ЛВП-холестерина) можно выявить у 60% остальных членов семьи.

Факторы риска атеросклероза. Между некоторыми факторами риска и атеросклеротической болезнью сердца отмечается положительная корреляция. К ним относятся повышение уровня общего холестерина, курение, тучность и гипертензия. Выявление типа липопротеидов, в связи с которыми холестерин циркулирует в организме, также помогает установить степень риска развития заболеваний коронарных артерий. Он снижен при повышении

уровня ЛВП-холестерина, но повышен при повышении уровня ЛНП-холестерина. Однако до сих пор не известно, влияет ли на выживаемость больных уровень в организме ЛВП, которые, как известно, оказывают защитное действие.

Клинические проявления и классификация. Гиперлипидемии классифицируют на основании комбинации клинических и биохимических данных. В табл. 11—17 приведены шесть известных фенотипов, на которые можно ориентироваться при диагностике гиперлипидемии и лечении больных. Часто клинические данные одного фенотипа сочетаются с биохимическими показателями, характерными для другого, что затрудняет точную идентификацию его. В этом случае помощь может оказать семейный анамнез. Однако недостающие данные об умерших родственниках, отсутствие четких генетических критериев большинства нарушений и вариабельность времени развития заболевания могут затруднять диагностику. Несмотря на это, в целом, как правило, удается достаточно точно классифицировать тип нарушения метаболизма и выработать план лечения.

Лечение. Рекомендации по лечению больных разным типом гиперлипидемии приведены в табл. 11—17.

Диета остается одним из самых важных факторов лечения. Она может сочетаться с медикаментозным лечением. К основным принципам диетотерапии относятся следующие.

1. Уменьшение общего количества жира с обязательным увеличением соотношения полиненасыщенных и насыщенных жиров. Поскольку холестерин представляет собой продукт животного происхождения, и ненасыщенные жиры также преобладают в этом виде продуктов, требуется увеличение потребления овощей и в меньшей степени рыбы и цыплят и уменьшения потребления мяса и молочных продуктов. Специально добавлять в пищу полиненасыщенные жирные кислоты не рекомендуется.

2. При необходимости следует ограничить калораж для уменьшения массы тела больного.

3. Следует проконсультировать всех членов семьи с тем, чтобы перевести их независимо от того, больны они или здоровы, на указанную диету. Потребление продуктов с низким содержанием жира и холестерина — надежное средство профилактики.

Лекарственные средства. Колестипол (колестид) — один из наиболее эффективных препаратов, понижающих уровень холестерина в организме. Он не абсорбируется из желудочно-кишечного тракта и способствует усиленному выведению желчных кислот, связывающих холестерин, что в свою очередь сопровождается усилением экскреции холестерина с калом. Побочные эффекты не относятся к системным, как правило, незначительны и ограничиваются областью желудочно-кишечного тракта (запоры, тошнота, рвота и метеоризм). Препарат безопасен и эффективен при лечении детей. Колестипол, безопасное и эффективное средство, на фоне соответствующей диеты способствует снижению уровня холестерина на 20—30%.

Клофибрат снижает уровень ЛОНП и триглицеридов сыворотки, но уровень холестерина при лечении им снижается незначительно, поэтому его не следует применять в качестве основного средства при гиперлипидемии типа IIa. Механизм действия неизвестен. Имеются сообщения о гепатотоксичности препарата, а также об увеличении числа злокачественных новообразований и нарушениях функции желудочно-кишечного тракта при его применении. Эффективность и безопасность его для детей не установлена.

С целью снижения уровня липидов в крови использовали и другие средства, в том числе тироксин, эстрогены, неомицин, никотиновую кислоту и пробукол (лорелко). Из них действенными в качестве дополнительных средств можно считать лишь никотиновую кислоту и пробукол, однако данные об эффективности или безопасности последнего для детей отсутствуют. Никотиновая кислота сама по себе, как правило, малоэффективна, но в комбинации с колестиполом оказывает более выраженное действие. Сочетание это предлагали использовать для повышения уровня ЛВП-холестерина, однако перед тем как рекомендовать лечение им необходимо провести широкомасштабные исследования.

Хирургическое лечение, включая наложение портокавальных шунтов или подвздошного обходного анастомоза, оказалось мало или совсем неэффективным. В целях снижения уровня холестерина плазмы у детей и взрослых применяли плазмаферез, после чего наступало, хотя и на короткое время, улучшение состояния больных. Этот метод может оказаться полезным при тяжелом течении заболевания и неэффективности других видов лечения.

Физическая активность находится в обратной зависимости от развития болезни коронарных артерий. Результаты недавно проведенных исследований позволяют предположить, что это может быть следствием вызываемого ею повышения уровня ЛВП-холестерина, что само по себе уменьшает риск развития заболевания коронарных артерий.

Гиперлипидемия представляет собой проблему как заболевание семейное (наследственное), причем как для ребенка, так и для его родителей отмечают два аспекта ее: течение болезни и отдаленный прогноз. Педиатры тесно контактируют со всеми членами семьи, так как они должны выявлять больных, проводить лечение в соответствии с рекомендациями и в сотрудничестве с другими специалистами обеспечивать всесторонний контроль за ними.

Список литературы

- Andersen G. E., Johansen K. B.* LDL receptor studies in children with heterozygous familial hypercholesterolemia (FH): Measurement of sterol synthesis in blood lymphocytes. — *Acta Paediatr. Scand.*, 1980, 69:577.
- Andersen G. E., Johansen K. B.* LDL receptor studies in term and preterm infants. — *Acta Paediatr. Scand.*, 1980, 69:577.

- Andersen G. E., Lous P. et al.* Screening for hyperlipoproteinemia in 10,000 Danish newborns. — *Acta Paediatr. Scand.*, 1979, 68:541.
- Breslow J. L.* Pediatric aspects of hyperlipidemia. — *Pediatrics*, 1978, 62:510.
- Brown M. S., Goldstein J. L.* Receptor-mediated control of cholesterol metabolism. — *Science*, 1976, 191:151.
- Ellefsom K. D., Elveback L. R., Hodgson P. A. et al.* Cholesterol and triglycerides in serum lipoproteins of young persons in Rochester, Minnesota. — *Mayo Clin. Proceed.*, 1978, 53:307.
- Frerichs R. R., Srinivasan S. R. et al.* Serum cholesterol and triglyceride levels in 3446 children from a biracial community. The Bogalusa Heart Study. — *Circulation*, 1976, 54:302.
- Gordon T., Castelli W. P. et al.* High density lipoprotein as a protective factor against coronary heart disease. The Framingham study. — *Am. J. Med.*, 1977, 62:707.
- Hennekens C. H., Willett W. et al.* Effects of beer, wine, and liquor in coronary deaths. — *J.A.M.A.*, 1979, 242:1973.
- Ho Y. K., Brown M. S., Bilheimer B. W. et al.* Regulation of low density lipoprotein receptor activity in freshly isolated human lymphocytes. — *J. Clin. Invest.*, 1976, 58:1465.
- Keys A.* Alpha lipoprotein (LDL) cholesterol in the serum and the risk of coronary heart disease and death. — *Lancet*, 1980, 2:603.
- King M. E., Breslow J. L. et al.* Plasma-exchange therapy of homozygous familial hypercholesterolemia. — *N. Engl. J. Med.*, 1980, 302:1457.
- Lauer R. M., Connor W. E. et al.* Coronary heart disease risk factors in school children: The Muscatine Study. — *J. Pediatr.*, 1975, 86:607.
- Morrison J. A., de Grood J. et al.* Plasma cholesterol and triglyceride levels in 6775 school children, ages 6-17. — *Metabolism*, 1977, 26:1199.
- Morrison J. A. et al.* Parent-child associations at upper and lower ranges of plasma cholesterol and triglyceride level. — *Pediatrics*, 1978, 62:468.
- ver Brevhet J. P., Vercaemst R. et al.* Evolution of lipoprotein patterns in newborns. — *Acta Paediatr. Scand.*, 1980, 69:593.
- Willett W., Hennekens C. H. et al.* Alcohol consumption and high density lipoprotein cholesterol in marathon runners. — *N. Engl. J. Med.*, 1980, 303:1159.

- Абсцесс заглочный 72, 116
 — — дифференциальный диагноз 73
 — — клинические проявления 73
 — — лечение 73
 — легкого 201
 — мозга 100, 327
 — — субдуральный 100
 — — экстрадуральный 100
 — стенки глотки боковой 74
- Агенезия легкого 108
- Аденовирусы 62
- Аденоидов гипертрофия 82
 — — диагноз 83
 — — клинические проявления 64
 — — лечение 84
- Адреналина раствор рацемический 44
- Активность физическая 48
- Акустическая травма 103
- Аллергический аспергиллез 254
 — отек гортани острый 119
- Альвеолярный легочный микроли-
 тиаз 182
- Амилоидоз трахеи 130
- Амплитуды дыхательных движений
 снижение 184
- Анализ газов крови 39
- Анафилактической реакции медлен-
 но реагирующая субстанция 21
- Ангиокардиография 302
- Ангиотензин I, II 21
- Ангиофиброма носоглотки 103
- Аневризмы сосудов 489
- Аномалии артерий коронарных 390
 — гортани врожденные 106
 — нижних дыхательных путей
 врожденные 106
 — носа врожденные 58
 — — приобретенные 60
 — отхождения коронарных артерий
 418
 — положения сердца 360
 — сердечно-сосудистые 328
 — строения дуги аорты 416
 — уха врожденные 88
- Аномалия Эбштейна 351
- Аномальный венозный возврат ле-
 гочный 405
 — дренаж легочных вен 378
- Анотил 88
- Антибиотики 249—51
- α_1 -Антитрипсина дефицит и эмфизе-
 ма 193
- Антихолинергические препараты 45
- Аортального клапана недостаточ-
 ность 370, 460
- Аортальный шум 270
- Аортография 33
- Аортолегочной перегородки дефекты
 389
- Аорты дуги аномалия строения 416
 — — изгиб вправо 416
 — коарктация 374, 399
 — — диагноз 400
 — — клинические проявления 400
 — — лечение 402
 — отхождение от правого желудоч-
 ка 312
 — стеноз врожденный 409
 — — — диагноз 411
 — — — клинические проявления
 409
- Аритмия синусовая 431
- Артериального протока незаращение
 373
- Артериальное давление 266
- Артериальной крови газовый состав
 28
- Артериальный проток открытый 348,
 383, 396
 — — — дифференциальный диагноз
 386
 — — — клинические проявления
 384
 — — — лечение 387
 — ствол общий 352
 — тромбоз 492
- Артерии легочной атрезия 333, 335
 — — недостаточность клапанов 398,
 462
 — — стеноз 339, 349
 — — — клапанный 391
 — — — подклапанный 395
- Артерий коронарных аномалия от-
 хождения 390, 418
 — — кальциноз 466
- Артериовенозные фистулы 489
 — — легких 362
 — — печени 490
- Артериография легочная 33
- Артрит ревматоидный 173, 486
- Аспергиллез аллергический 254

- легких 170
- Аспирационная пневмония 162
- Аспирация инородного тела 116
- Астма бронхиальная 117
- Астматический бронхит 130
- Атаксия Фридрейха 465
- Ателектаз 253
 - легкого приобретенный 183
 - — — массивный 186
- Атеросклероза факторы риска 509
- Атопический дерматит 92
- Атрезия артерии легочной 333, 335
 - гортани 106
- предсердно-желудочкового отверстия правого 337, 350
- слухового прохода 88
- хоан 58
 - — диагноз 59
 - — лечение 59
- Атриовентрикулярная блокада сердца 443
- Атрофический ринит 71
- Аудиометрия 87
- Аэрозолями лечение 43, 247
- Бактериальные инфекции 463
 - пневмонии 142, 154—157
- Бактериальный эндокардит 328
- Бактрим 55
- Баллонная септостомия 345
- Барабанной перепонки перфорация 98
 - — — травматическая 101
- Белковая дистрофия легких 179
- Бета-стимулирующие препараты 44
- Биологически активные субстанции и легкое 21
- Биопсия легкого 37
- Блелока—Тауссиг операция 330
- Блеомицин 55
- Блокада ножек предсердно-желудочкового пучка 283
 - сердца 443
 - — полная поперечная 374
- Боковой стенки глотки абсцесс 74
- Болезни костной системы и легкие 227
 - кровеносных сосудов 489
 - крови 465
 - легких 49, 309
 - — ятрогенные 54
 - мезенхимной ткани 464
 - миокарда 463
 - нервно-мышечной системы 465
 - нервно-мышечной системы и легких 227
 - перикарда 482
 - — гемодинамика 483
 - — диагноз 485
 - — клинические проявления 483
 - плевры 215
- уха 85
- Болезнь Кушинга 499
- рабочих силосных ям 167
- Ходжкина 487
- Брадиаритмии 443
- Брадикардии — тахикардии синдром 444
- Брадикардия синусовая 431
- Брадикинин 21
- Бронзол 44
- Бронхиальная астма 117
- Бронхиол закупорка 189
- Бронхиолит облитерирующий 139
 - острый 135
 - — дифференциальный диагноз 137
 - — клинические проявления 138
 - — лечение 138
 - — астматический 130
 - — — клинические проявления 131
 - — — лечение 132
- Бронхит острый облитерирующий 131
 - хронический 132
- Бронхов закупорка 189
 - инородные тела 121
 - — — диагноз 123
 - — — клинические проявления 123
 - — — лечение 125
- Бронхогенные кисты 110
- Бронхография 33
- Бронходилататоры 252
- Бронхожелчный свищ 110
- Бронхоскопия 34
- Бронхоэктазия 197
 - клинические проявления 199
 - лечение 200
- Буллезная эмфизема 192
- Буллезный мирингит 92
- Вальсальвы синуса разрыв 390
- Вдыхаемого воздуха увлажнение 43
- Векторокардиография 287
- Вен легочных аномальный дренаж 378
 - тромбоз 492
- Вена левая верхняя полая добавочная 374
- Венный пульс 267
- Венозная легочная гипертензия 311
- Венозный легочный возврат аномальный 405
- Вентрикулография селективная левая 327
 - — правая 326
- Вентиляция 22, 40
 - искусственная 47
 - максимальная произвольная 26

- Веретен мышечных эфферентная система 29
- Верхнечелюстные пазухи 58
- Верхние дыхательные пути 16, 57
- Верхних дыхательных путей инфекции 61
- — — — общие положения 61
- Ветвей легочной артерии стеноз 397
- Вильямса опухоль 499
- Винкристин 55
- Вирус гриппа 62
- Коксаки 62
- парагриппа 62
- синцитиальный респираторный 62
- Вирусные инфекции 464
- пневмонии 157
- Вирусный перикардит 485
- фарингит 67
- Височной кости травмы 101
- Витамины 258
- Внутренних органов гетеротаксия 361
- Внутригортанные перегородки 106
- Внутричерепные осложнения гнойные 97
- Водителя ритма миграция 431
- Возврат легочный венозный аномальный 405
- Воздуха вдыхаемого увлажнения 43
- скорость потока 25
- Воздухом переполнение легкого генерализованное 190
- — — ограниченное 188
- Воздухопроводящие пути плода 12
- Воронкообразная грудная клетка 227
- Воспаление лимфатических узлов брыжейки 70
- подкожной клетчатки острое 91
- Воспалительные процессы 89
- Врожденная блокада сердца полная поперечная 443
- гипоплазия легкого 312
- недостаточность левого предсердно-желудочкового клапана 413
- перилимфатическая фистула 89
- холестеатома 89
- эмфизема обструктивная долевая 189
- Врожденные аномалии гортани 106
- — нижних дыхательных путей 106
- — носа 58
- — уха 88
- дефекты перегородки носа 59
- пороки сердца 315, 422
- — — — принципы лечения 422
- — — — послеоперационный период 424
- Врожденный стеноз аорты 409
- — — — диагноз 411
- — — — клинические проявления 409
- — — — левого предсердно-желудочкового отверстия 413
- — — — слухового прохода 88
- Выброс сердечный 302
- Выдоха форсированного объем 26
- Выпадение прямой кишки 259
- Высыпания Джейнуэя 449
- Вязкости повышенной синдром
- Газов крови анализ 39
- Газовый обмен 41
- состав артериальной крови 28
- Гайморит 75
- Галопа ритм 271
- Гангрена легкого 201
- Гедда зоны 29
- Гейнера синдром 178
- Гематологические показатели 288
- Гематома 101
- Гематоракс 224
- Гемолиз 426
- Гемопневмоторакс 225
- Гемосидероз легкого 176
- — вторичный 179
- — — — первичный идиопатический 177
- — — — при гломерулонефрите 179
- — — — миокардите 178
- — — — с повышенной чувствительностью к коровьему молоку 178
- Геринга—Брейера рефлекс 29
- Герпес простой 92
- Гетеротаксия внутренних органов 361
- Гигантоклеточная пневмония 158
- Гидроторакс 224
- Гидроцефалия 100
- Гийена—Барре синдром 228
- Гипергликемия 260
- Гиперлипидемия 506
- классификация 510
- Гипертелоризм 58
- Гипертензил 493
- диагноз 497
- клинические проявления 497
- лечение 501
- эссенциальная 496
- легочная 310, 415
- — — — венозная 311
- — — — первичная 420
- — — — гемодинамика 421
- Гипертрофическая кардиомиопатия 469
- — гемодинамика 470
- — клинические проявления 470
- — — — лечение 471
- — — — остеартропатия 255
- Гипертрофия аденоидов 82
- — — — диагноз 83

- — клинические проявления 83
- — лечение 84
- желудка левого 283
- — правого 282
- Гиповентиляция 228
- Гипоксемия причины 24
- Гипоксемия перинатальная 312
- Гипоплазия левого отдела сердца синдром 358
- легкого 108
- — врожденная 312
- Гистамин 21
- Гликогенозы 466
- Глотки боковой стенки абсцесс 74
- Гнойные осложнения внутричерепные 97
- Гнойный лабиринтит 100
- отит хронический 98
- перикардит 486
- синусит острый 75
- — — диагноз 76
- — — клинические проявления 75
- — — лечение 76
- Головокружение 85
- Горнера синдром 330
- Гортани аномалии врожденные 106
- атрезия 106
- дифтерия 128
- инородные тела 121
- — — диагноз 122
- — — клинические проявления 121
- — — лечение 125
- опухоли 129
- отек аллергический острый 119
- туберкулез 128
- сифилис 128
- стеноз острый 128
- — хронический 128
- Гортанного нерва паралич рецидивирующий двусторонний 127
- — — — односторонний 127
- Градениго синдром 99
- Градулема эозинофильная среднего уха 103
- Грибковые инфекции 464
- Гриппа вирус 62
- Грудная клетка воронкообразная 227
- Грудной клетки рентгенография 31
- — трансиллюминация 37
- Грыжа диафрагмальная 312
- легочная 203
- мозговая 59
- Гудпасчера синдром 179
- Гурлер синдром 466
- Давление артериальное 266
- Двусторонний рецидивирующий паралич гортанного нерва 127
- Декстрокардия 361
- Дерматит атопический 92
- инфекционный экзематозный 92
- контактный 92
- себорейный 92
- Дерматоз 92
- Десквамативная интерстициальная пневмония 173
- Детерминанты сопротивление дыхательных путей 27
- перегородки аорталогочной 389
- — врожденный 59
- — межжелудочковой 333, 347, 374
- — — — диагноз 367
- — — — клинические проявления 366
- — — — лечение 368
- — — — множественные 373
- Дефицит α_1 -антитрипсина и эмфизема 193
- Дефляции рефлекс 29
- Джейнуэя высыпания 449
- Диагностические методы исследования 31
- Диастолический шум 272
- Диафрагмальная грыжа 312
- Дивертикул левого желудка 364
- Дигоксин 476
- Дистресс-синдром респираторный 308
- Дистрофия легких белковая 179
- мышечная прогрессирующая 465
- Диуретики 475
- Дифтерийный круп 116
- Дифтеритический ларингит острый 112
- Дифтерия гортани 128
- Диффузионная способность легкого 27, 41
- Диффузия кислорода 27
- Диффузный идиопатический интерстициальный пневмосклероз 181
- Добавки пищевые 258
- Добавочная верхняя полая вена левая 374
- Долевая обструктивная эмфизема врожденная 189
- Доли средней синдром 199
- Дренаж вен легочных аномальный 378
- постуральный сегментарный 48
- Дуги аорты аномалия строения 416
- — изгиб вправо 416
- Дыхание механика 25
- работа 27
- регуляция 28
- функция 17
- — механизм защиты 17
- недостаточность острая 255
- — хроническая 255

- — первичная регуляция 232
- Дыхательная недостаточность острая 51, 424
- — — клинические проявления 52
- — — лечение 52
- Дыхательные пути верхние 16, 57
- — детерминанты сопротивления 27
- — клиренс 19
- — нарушение механизмов защиты 20
- — непроходимость 15
- — нижние 16, 106
- — проводимость 41
- — растяжимость 27
- — сопротивление 41
- Дыхательных мышц паралич 184
- путей нижних острые инфекции 112
- — ожог 175
- Дюрозье симптом 461
- Единственный желудочек 312
- Емкость легких жизненная 23, 40
- — максимальная дыхательная 26
- — остаточная функциональная 24, 40
- Железы поджелудочной ферментов замещение 257
- Желудочек единственный 312
- общий 354
- Желудочка левого дивертикул 364
- — гипертрофия 283
- — правого гипертрофия 282
- Желудочков фибрилляция 441
- Желудочковая тахикардия 440
- экстрасистолия 433
- Желудочково-предсердные шунты
- Желудочковые тахикардии 440
- Желчных ходов цирроз 260
- Жизненная емкость легких 23, 40
- Заблевание костного лабиринта 103
- Заглоточный абсцесс 72, 116
- — дифференциальный диагноз 73
- — клинические проявления 73
- Загрудинный толчок 270
- Закупорка бронхов 189
- Замещение ферментов поджелудочной железой 257
- Застойная кардиомиопатия 472
- недостаточность сердечная 328
- недостаточность сердечно-сосудистая 473
- пневмония 174
- Золотом лечение 56
- Зоны Геда 29
- Идиопатический диффузный интерстициальный пневмосклероз 181
- Изгиб дуги аорты вправо 416
- Изгнания щелчки 272
- Изотрионат пентамидина 161
- Изоэтарин 44
- Инвагинация кишечника 259
- Индекс кардиоторакальный 274
- Инеродные тела 60
- — аспирация 116
- — бронхов 121
- — — диагноз 123
- — — клинические проявления 123
- — — лечение 125
- — гортани 121
- — — диагноз 122
- — — клинические проявления 121
- — — лечение 125
- — наружного слухового прохода 101
- — трахеи 121, 122
- — — лечение 125
- Интерстициальная пневмония десквамативная 173
- — плазмоклеточная 160
- Интерстициальный пневмосклероз диффузный идиопатический 181
- Интубация трахеи 120
- Инфекции бактериальные 463
- верхних дыхательных путей 61
- вирусные 464
- грибковые 464
- острые нижних дыхательных путей 112
- Инфекционный дерматит экзематозный 92
- круп 112
- — дифференциальный диагноз 116
- — клинические проявления 113
- — лечение 117
- ларингит острый 115
- мононуклеоз 117
- эндокардит 447
- — клинические проявления 448
- — лечение 451
- Инфильтрат легкого эозинофильный летучий 171
- Инфильтраты легких 211
- Искусственная вентиляция 47
- Исследование мокроты 38
- Исследования методы диагностические 31
- Каллидин 21
- Кальциноз коронарных артерий 466
- Канал предсердно-желудочковый открытый 379
- Кандидоз легких 162

- Кардиогенный шок 479
 Капиллярный кровоток в легких 33, 34
 Кардиомиопатия гипертрофическая 469
 — — гемодинамика 470
 — — клинические проявления 470
 — — лечение 471
 — — эпидемиология 470
 — — застойная 472
 Кардиомиопатия рестриктивная 472
 Кардиоторакальный индекс 274
 Кармустин 55
 Картагенера синдром 133
 — — диагноз 134
 — — клинические проявления 134
 — — лечение 135
 — — прогноз 135
 Катетеризация сердца 297
 Кашель 232
 — рецидивирующий 205
 — стойкий 205
 Кислота этикриновая 475
 Кислоты салициловой непереносимость 56
 Кислорода диффузия 27
 Кислородом лечение 45
 Киста бронхогенная 110
 — уха 88
 Кишки прямой выпадение 259
 Кишечная непроходимость мекониевая 258
 Кишечника инвагинация 259
 Кистозно-аденоматозные образования 111
 Кифосколиоз 230
 Клапана аортального недостаточность 370, 460
 — артерии легочной недостаточность 398, 462
 — предсердно-желудочкового левого недостаточность врожденная 413
 — — пролапс
 — — правого недостаточность 462
 Клапанный стеноз легочной артерии 391
 Клетка грудная воронкообразная 227
 Клетки грудной рентгенография 31
 — — трансиллюминация 37
 Клиренс дыхательных путей 19
 Клетчатки подкожной острое воспаление 91
 Клофибрат 511
 Коарктация аорты 374, 399
 — — гемодинамика 399
 — — диагноз 400
 — — клинические проявления 400
 — — лечение 402
 — — прогноз 402
 Кожные ушки 88
 Коксаки вирусы 62
 Колестипол 510
 Кольцо сосудистое 108, 416
 Компьютерная томография легкого 31
 Контактный дерматит 92
 Констриктивный перикардит 487
 Контрастная эхокардиография 292
 Коровой круп 116
 Коронавирусы 62
 Коронарных артерий аномалии 390
 — — — отхождения 418
 — — кальциноз 466
 Корригированная транспозиция магистральных сосудов 372
 Кортикостероиды 45
 Кости височной травмы 101, 102
 Костного лабиринта заболевания 103
 Костной системы болезни и легкие 227
 Косточки слуховые 100
 Критические состояния новорожденных 308
 Кровеносных сосудов болезни 489
 Крови артериальной газовый состав 28
 Крови болезни 465
 Кровообращение новорожденного 307
 — плода 305
 — фетальное 311, 312
 Кровотечение носовое 60
 — — клинические проявления 61
 — — лечение 61
 — — этиология 60
 Кровоток капиллярный легких 33, 34
 Кровохарканье 253
 Кромолин-натрий 45
 Круп дифтерийный 116
 — коревой 116
 — инфекционный 112
 — — дифференциальный диагноз 116
 — — клинические проявления 113
 — — лечение 117
 — — спазматический острый 117, 118
 Ксерография 32
 Кули—Уотерсона операция 330
 Кушинга болезнь 499
 Лабиринта костного заболевания 103
 Лабиринтит гнойный 100
 Лаваж 252
 Ларингит острый дифтеритический 112
 — — инфекционный 115
 — — спазматический 116
 Ларингомалачия 107
 Ларинготрахеобронхит 112, 117, 118
 — острый 115

- Ларинготрахеозофагальная щель 106
- Ларингоскопия 34
- Левая верхняя полая вена добавочная 374
- Левого желудочка гипертрофия 283
- — дивертикул 364
- предсердно-желудочкового клапана недостаточность 455
- — — недостаточность врожденная 413
- — — пролапс 415
- — — отверстия стеноз 458
- — — — врожденный 413
- Левосторонняя 361
- Легкие и биологически активные субстанции 21
- Легких аспергиллез 170
- болезни 49, 309
- — ятрогенные 54
- вентиляция 34
- — произвольная 26
- диффузионная способность 27
- емкость жизненная 23, 40
- — максимальная дыхательная 26
- — функциональная 24
- дистрофия белковая 179
- инфильтраты 211
- кандидоз 162
- лимфатические сосуды 13
- объем 24, 40
- — общий 24
- — остаточный 24
- — резервный 24
- опухоли 204
- повреждения радиационные 54
- развитие 11
- — постнатальное 11
- — пренатальное 11
- радиологическое сканирование 33
- сосудистая сеть 13
- томография 31
- функция 22
- — метаболическая 21
- Легкое параквотовое 168
- Легкого абсцесс 201
- агенезия 108
- ателектаз приобретенный 183
- — — массивный 186
- гипоплазия 108
- секвестрация 109
- биопсия 37
- гангрена 201
- гемосидероз 176
- — вторичный 179
- — первичный идиопатический 177
- — — при гломерулонефрите 179
- — — миокардите 178
- — — с повышенной чувствительностью к коровьему молоку 178
- гипоплазия врожденная 312
- инфильтрат эозинофильный летучий 171
- лимфангиэктазия 110
- отек 194
- — — высотный 195
- переполнение воздухом генерализованное 190
- — — ограниченное 188
- прозрачность повышенная 188
- пункция чрескожная 36
- эмфизема 136, 188
- Легочная артериовенозная фистула 362
- ангиография 33
- гипертензия 310, 415
- — венозная 311
- — первичная 420
- — — гемодинамика 421
- грыжа 203
- Легочной артерии атрезия 333, 335
- — недостаточность клапана 462
- — стеноз 339, 349
- — — клапанный 391
- — — подклапанный 395
- Легочные пробы функциональные 41
- Легочный альвеолярный микролитиаз 182
- венозный возврат аномальный 405
- Легочных вен аномальный дренаж 378
- Летучий инфильтрат легкого эозинофильный 171
- Лечение азололами 43, 247
- золотом 56
- кислородом 45
- туманом 248
- Лечение методы специальные 42
- — физические 249
- Лимфангиэктазия легких 110
- Лимфатические сосуды легкого 13
- Липоидная пневмония 166
- Лишай опоясывающий 92
- Лицевого нерва паралич 86, 100
- Лобные пазухи 58
- Магистральных сосудов выходного тракта удвоение 371
- — транспозиция 340
- — — изолированная 343
- — — корригированная 372
- — — с дефектом межжелудочковой перегородки 347
- Максимальная дыхательная емкость 26
- произвольная вентиляция 26
- Марфана синдром 422
- Мастоидит 98, 99
- Медленно реагирующая субстанция анафилактической реакции 21

- Межжелудочковой перегородки дефекты 333, 347, 364, 371, 373
 — — — гемодинамика 365
 — — — диагноз 367
 — — — клинические проявления 366
 — — — лечение 368
 — — — множественные 373
 — — — патофизиология 365
- Межпредсердной перегородки дефект 374
 Мезатон 44
 Мезенхимной ткани болезни 464
 Мекониевая непроходимость кишечная 258
 Менингит 100
 6-Меркаптопурин 55
 Мерцание предсердий 439
 Метаболическая функция легкого 21
 Метисергид 56
 Метод разведения индикаторов 299
 Методы исследования диагностические 31
 — — микробиологические 37
 — — неинвазивные 39
 — — радиоизотопные 296
 — — эндоскопические 34
 — — лечения специальные 42
 — — физические 249
 Метотрексат 55
 Механизмы защиты дыхательных путей 17, 19, 20
 — — — — нарушение 20
 Механика дыхания 25
 Миграция водителя ритма 431
 Миелосан 55
 Микоплазма 63
 Микробиологические методы 37
 Микролитиаз легочный альвеолярный 182
 Микротил 88
 Миокардит токсический 463
 Мирингит буллезный 92
 Множественные дефекты межжелудочковой перегородки 373
 Мозга абсцесс субдуральный 100, 327
 — — экстрадуральный 100
 — — сосудов тромбоз 327
 Мозговая грыжа 59
 Мозговых синусов тромбоз 100
 Мокроты исследование 38
 Мононуклеоз инфекционный 117
 Муковисцидоз 232
 — — — — диагноз 241
 — — — — клинические проявления 238
 — — — — лечение 245
 — — — — антибиотиками 249—251
 — — — — аэрозолями 247
 — — — — бронходилататорами 252
 — — — — отхаркивающими средствами 253
- — туманом 248
 Муколитические средства 45
 Мукополисахаридоз 466
 Мышечная дистрофия прогрессирующая 465
 Мышечных веретен эфферентная система 29
 Мышц дыхательных паралич 184
 Мышцы дыхательные 14
- Нагрузка физическая 294
 Надгортанника расщепление 107
 Назофарингит острый 63
 — — дифференциальный диагноз 64
 — — клинические проявления 64
 — — лечение 65
 — — хронический 70
 Наперстянка 476
 Наружного слухового прохода инородные тела 101
 — — — — травма 101
 Наружный отит 89
 — — дифференциальный диагноз 90
 — — клинические проявления 90
 — — лечение 91
 Нарушение механизмов защиты 20
 — — сердечного ритма 424
 — — функции желудочно-кишечного тракта 257
 Нарушения эндокринные 465
 Недостаточность дыхательная 51, 424
 — — — — клинические проявления 52
 — — — — лечение 52
 — — — — острая 255
 — — — — хроническая 255
 — — — — застойная сердечная 328
 — — — — сердечно-сосудистая 473
 — — клапана аорты 370, 460
 — — артерии легочной 398, 462
 — — предсердно-желудочкового левого 455
 — — — — врожденная 413
 — — — — правого 462
 — — регуляции дыхания первичная 232
 — — сердца правого 256
 Незарращение артериального протока 373
 — — овального отверстия 375
 Неинвазивные методы исследования 39
 Нейробластома 499
 Нейродермит 92
 Непереносимость ацетилсалициловой кислоты 56
 Непроходимость дыхательных путей 15
 — — — — кишечная мекониевая 258
 Нерва гортанного паралич рецидивирующий двусторонний 127

- — — — односторонний 127
- лицевого паралич 86, 100
- Нервная система центральная 28, 309
- Нервно-мышечной системы болезни 227, 465
- Несовершенный остеогенез 104
- Нижние дыхательные пути 16, 106
- — — острые инфекции 112
- Нистагм 85
- Нитрофурантоин (фурадонин) 55
- Новорожденных критические состояния 308
- Ножек предсердно-желудочкового пучка блокада 283
- Норадреналин 21
- Носа аномалии врожденные 58
- — приобретенные 60
- полипоз 78, 261
- Носовое кровотечение 60
- — клинические проявления 61
- — лечение 61
- Носоглотки ангиофиброма 103
- рабдомиосаркома 103
- эпидермальная саркома 103
- Облитерирующий бронхиолит 139
- бронхит 131
- Обмен газовый 41
- Обморок 232
- Образования кистозно-аденоматозные 111
- Обследование рентгенологическое 274
- Обструктивная эмфизема врожденная 189
- Общий артериальный ствол 352
- желудочек 354
- объем легких 24
- Объем легких 24, 40
- — общий 24
- — остаточный 24
- — резервный 24
- форсированного выдоха 26
- Овальное отверстие открытое 397
- Овального отверстия незаращение 375
- Односторонний рецидивирующий паралич гортанного нерва 127
- Односторонняя эмфизема легких 136
- Ожирение 231
- Ожог гортани радиационный 128
- дыхательных путей 175
- Ознобление 491
- Околоносовые пазухи 57
- Операция Блелока—Тауссигт 330
- Кули—Уотерстона 330
- Поттса 330
- Опоясывающий лишай 92
- Опухоли гортани 129
- легких 204
- миндалин 78
- — доброкачественные 103
- Опухоль Вильямса 499
- Органов внутренних гетеротаксия 361
- Орципреналин 44
- Органов шеи рентгенография 32
- Органы дыхания 11
- — анатомия 15
- — физиология 15
- — патологическая 15
- Осложнения внутричерепные гнойные 97
- Оснащение техническое 47
- Основания черепа повреждения 102
- Основные пазухи 58
- Остаточная емкость легких функциональная 24, 40
- Остаточный объем легких 24
- Остеит 100
- Остеоартропатия гипертрофическая 255
- Остеогенез несовершенный 104
- Остеопороз 104
- Остеотромбофлебит 100
- Острая дыхательная недостаточность 51, 255
- — — клинические проявления 52
- — — лечение 52
- Острое воспаление подкожной клетчатки 91
- Острые инфекции нижних дыхательных путей 112
- Острый бронхиолит 135
- — дифференциальный диагноз 137
- — — клинические проявления 136
- — — лечение 138
- бронхит 130
- — клинические проявления 131
- — — лечение 132
- — облитерирующий 131
- круп спазматический 117, 118
- ларингит дифтеритический 112
- — инфекционный 115
- ларинготрахеобронхит 115
- назофарингит 63
- — дифференциальный диагноз 64
- — клинические проявления 64
- — — лечение 65
- отек гортани аллергический 119
- синусит гнойный 75
- — — клинические проявления 75
- — — — диагноз 76
- — — — клинические проявления 75
- — — — лечение 76
- стеноз гортани 128
- трахеобронхит 131
- тонзиллит 78

- — дифференциальный диагноз 146
- — клинические проявления 144
- — лечение 147
- Пневмомедиастиум 223
- Пневмония 140, 201
- аспирационная 162
- бактериальная 142, 154—157
- вирусная 157
- гигантоклеточная 158
- десквамативная интерстициальная 173
- застойная 174
- интерстициальная плазмноклеточная 160
- липоидная 166
- пневмококковая 143
- — дифференциальный диагноз 146
- — клинические проявления 144
- — лечение 147
- ревматическая 172
- стафилококковая 149
- стрептококковая 148
- Пнеумоперитонеум 33
- Пневмосклероз идиопатический диффузный интерстициальный 181
- Пневмоторакс 33, 224, 254
- дифференциальный диагноз 222
- клинические проявления 221
- лечение 222
- напряженный 221
- Повреждения легких радиационные 54
- основания черепа 102
- Повышенная прозрачность легкого 188
- чувствительность 168
- Поджелудочной железы ферментов замещение 257
- Подклапанный стеноз легочной артерии 395
- Подкожная эмфизема 192
- Подкожной клетчатки воспаление острое 91
- Показатели гематологические 288
- Полая левая верхняя вена добавочная 374
- Полиомиелит 228
- Полипоз носа 78, 261
- Политопная тахикардия предсердная 438
- Полная блокада сердца поперечная врожденная 374, 443
- Половое развитие 261
- Положения сердца аномалии 360
- Полярография 301
- Поперечная блокада сердца полная 374
- Пороки сердца 309
- — врожденные 315, 422
- — — принципы лечения 422
- — — — послеоперационный период 424
- Послеродовая травма 127
- Посткардиотомический синдром 425
- Посткоарктэктомический синдром 403
- Постперикардотомический синдром 487
- Постуральный дренаж сегментарный 48
- Потока воздуха скорость 41
- Поттса операция 330
- Правого желудочка гипертрофия 282
- Правого предсердно-желудочкового отверстия атрезия 337, 350
- — — стеноз приобретенный 462
- сердца недостаточность 256
- Прадера—Вилли синдром 231
- Предсердий мерцание 439
- трепетание 439
- Предсердная тахикардия пароксизмальная 434
- — политопная 438
- — эктопическая 438
- экстрасистолия 432
- Предсердно-желудочкового клапана левого недостаточность 455
- — — — врожденная 413
- — — — пролапс 415
- — — правого недостаточность 462
- — отверстия левого стеноз 458
- — — правого атрезия 337, 350
- — — пучка блокада ножек 283
- Предсердно-желудочковый канал открытый 379
- Прерывистое лечение аэрозолями 43
- Приобретенная холестеатома 99
- Приобретенные аномалии носа 60
- Приобретенный ателектаз легкого 183
- — — массивный 186
- стеноз предсердно-желудочкового отверстия правого 462
- Причины гипоксемии 24
- Пробы легочные функциональные 41
- Проводимость дыхательных путей 41
- Прогрессирующая мышечная дистрофия 465
- Прозрачность легкого повышенная 188
- Прокарбази 55
- Пропиленгликоль 44
- Проприоцептивные рефлексы 28
- Пролапс левого предсердно-желудочкового клапана 415
- Проток артериальный открытый 348, 383, 396
- — — дифференциальный диагноз 386

- — — клинические проявления 384
- — — лечение 387
- Протока артериального незарращение 373
- Простагландины E и F 21
- Простой герпес 92
- Противоопухолевые препараты 54
- Прохода слухового наружного инородные тела 101
- — — травма 101
- — — стеноз врожденный 88
- Процессы воспалительные 89
- Прямой кишки выпадение 259
- Пульс 265
- венный 267
- Пункция чрескожная легкого 36
- Путей дыхательных детерминанты сопротивления 27
- дыхательных инфекции 61
- — — — общие положения 61
- — — — этиология 62
- — клиренс 19
- — непроходимость 15
- — ожог 175
- — проводимость 41
- — растяжимость 27
- — сопротивление 41
- Пути воздухопроводящие плода 12
- дыхательные верхние 16
- — нижние 16, 106
- Пучка предсердно-желудочкового блокада ножек 283
- Рабдомиосаркома носоглотки 103
- Работа дыхание 27
- Рабочих силосных ям болезнь 167
- Радиационные повреждения легких 54
- Радиационный ожог гортани 128
- Радиоизотопные методы 296
- Радиологическое сканирование легких 33
- Разведения индикаторов метод 299
- Развитие легкого 11
- постнатальное 11
- пренатальное 11
- половое 261
- Разрыв синуса Вальсавы 390
- Раковины ушной травмы 101
- — отморожение 101
- Рандю—Вебера—Ослера синдром 362
- Раствор адреналина рацемический 44
- Растяжимость дыхательных путей 27
- Расщепление надгортанника 107
- Рацемический раствор адреналина 44
- Реакции анафилактической медленнореагирующая субстанция 21
- Ревматизм 486
- Ревматическая пневмония 172
- Ревматоидный артрит 173, 486
- Ревмокардит 455
- Регуляция процессов дыхания 28
- Регуляции дыхания недостаточность первичная 232
- Резервный объем легких 24
- Рентгенография грудной клетки 31
- органов шеи 32
- Рентгенологические методы обследования 31, 274
- Реснитчатого эпителия функция 19
- Респираторный дистресс-синдром 308
- синцитиальный вирус 62
- Рестриктивная кардиомиопатия 472
- Ретикулоклеточная саркома среднего уха 103
- Рефлекс Геринга—Брейера 29
- дефляции 29
- парадоксальный с рецепторов зон Геда 29
- Рефлексы проприоцептивные 29
- Редививирующий кашель 205
- паралич гортанного нерва двусторонний 127
- — — — односторонний 127
- — — — средний отит 96
- Решетчатые пазухи 58
- Ринит атрофический 71
- хронический 70
- — клинические проявления 71
- — — — лечение 71
- Риновирусы 62
- Ритм галопа 271
- Ритма водителя миграция 431
- сердечного нарушение 424
- Родовая травма 127
- Салициловой кислоты непереносимость 56
- Саркома ретикулоклеточная среднего уха 103
- эпидермальная носоглотки 103
- Свистящее дыхание 209
- Свищ бронхожелчный 110
- трахеопищеводный 108
- Себорейный дерматит 92
- Сегментарный постуральный дренаж 48
- Секвестрация легких 109
- Селективная вентрикулография левая 327
- — правая 326
- Септостомия баллонная 345
- Сердечная недостаточность застойная 328
- Сердечного ритма нарушение 424
- Сердечно-сосудистая недостаточность застойная 473
- — — — система 264

- Сердечно-сосудистые аномалии 328
Сердечных сокращений частота 265
Сердечный выброс 302
Сердца блокада поперечная полная
 врожденная 374, 443
— катетеризация 297
— положения аномалии 360
— пороки 309
— — врожденные 315
— правого недостаточность 256
— эктопия 364
Серотонин 21
Сеть сосудистая легкого 13
Симпатомиметики 44
Синдром брадикардии — тахикардии 444
— Гейнера 178
— Гийена—Барре 228
— гипоплазии левого отдела сердца 358
— Горнера 330
— Градениго 99
Синдром Гудпасчера 179
— Гурлер 466
Симитом Дюрозье 461
— Картагенеза 133
— — диагноз 134
— — клинические проявления 134
— — лечение 135
— — прогноз 135
— Марфана 422
— повышенной вязкости крови 311
— посткардиотомический 425
— посткоарктэктомический 403
— постперикардотомический 487
— Прадера—Вилли 231
Синдром Рандю—Вебера—Ослера 362
— средней доли 199
— Суайра—Джеймса 136
— фетального кровообращения 312
— Хаммена—Рича 181
— Эйзенменгера 356
Синобронхит 77
Синуса Вальсальвы разрыв 390
Синусит острый гнойный 75
— — — диагноз 76
— — — клинические проявления 75
— — — лечение 76
— хронический 76
— — клинические проявления 77
— — лечение 77
Синусов мозговых тромбофлебит 100
Синусовая аритмия 431
— брадикардия 431
Синцитиальный вирус респираторный 62
Система сердечно-сосудистая 264
— центральная нервная 309
— эфферентная мышечных веретен 29
Системы костной болезни 227
— нервно-мышечной болезни 227, 465
Situs viscerum inversus 361
Сифилис гортани 128
Сканирование легких радиологическое 33
Скорость потока воздуха 25, 41
Слева направо шунт 396
Слуха снижение 85
Слухового прохода наружного инородные тела 101
— — — травма 101
— — — стеноз врожденный 88
Слуховые косточки 100
— трубы 58
Снижение амплитуды дыхательных движений 184
— слуха 85
Сокращений сердечных частота 265
Сопrotивление дыхательных путей 41
Сопrotивления детерминанты дыхательных путей 27
Состав газовый артериальной крови 28
Состояния критические новорожденных 308
Сосудистая сеть легкого 13
Сосудистое кольцо 108, 416
Сосудистый отек 117
Сосудов кровеносных болезни 489
— легкого эмболия 195
— — — жировая 196
— магистральных транспозиция 340, 372
— — — изолированная 343
— — — с дефектом межжелудочковой перегородки 347
— — — удвоение 371
— мозга тромбоз 327
Сосудорасширяющие средства 479
Сосуды лимфатические легкого 13
Спазматический круп острый 117, 118
— ларингит 112
— — острый 116
Специальные методы лечения 42
Спирометры 40
Способность легкого диффузионная 27, 41
Справа налево шунт 397
Среднего уха саркома ретикулоклеточная 103
Среднего уха травма 101
— — эозинофильная гранулема 103
Средней доли синдром 199
Средний отит 93
— — острый 94
— — — диагноз 94
— — — клинические проявления 94
— — — лечение 94

- — рецидивирующий 96
- — экссудативный хронический 96
- Средства муколитические 45
 - отхаркивающие 253
 - сосудорасширяющие 479
- Стафилококковая пневмония 149
 - дифференциальный диагноз 152
 - — клинические проявления 151
 - — лечение 153
- Ствол артериальный общий 352
- Стеноз аорты врожденный 409
 - — — диагноз 411
 - — — клинические проявления 409
 - — — прогноз 411
 - артерии легочной 349
 - — — клапанный 391
 - — — подклапанный 395
 - ветвей легочной артерии 397
 - гортани острый 128
 - — хронический 128
 - — — предсердно-желудочкового отверстия левого 413, 458
 - — — — правого 462
 - слухового прохода врожденный 88
- Стойкий кашель 205
- Стрептококковая пневмония 148
- Стрептококковый фарингит 68
- Стрептококкоз 68
- Стридор 106, 210
- Строения дуги аорты аномалия 416
- Суайра—Джеймса синдром 136
- Субдуральный абсцесс мозга 100
- Субстанции биологически активные и легкое 21
 - эндокринные 21
- Субстанция медленно реагирующая анафилактической реакции 21
- Субэндокардиальный фиброзластоз 467
- Сульфаметоксазол 161
- Сфеоидит 75
- Тахикардия 434
 - желудочковые 440
 - наджелудочковые 434
- Тахикардия желудочковая 440
 - предсердная пароксизмальная 434
 - предсердная политопная 438
 - предсердная эктопическая 438
- Тела инородные 60
 - — аспирация 116
 - — бронхов 121
 - — — — диагноз 123
 - — — — клинические проявления 123
 - — — — лечение 125
 - — гортани 121
 - — — — диагноз 122
- — — — клинические проявления 121
- — — — лечение 125
- — — — прохода наружного слухового 101
- — трахеи 121, 122
- — — — лечение 125
- Тетания 117
- Тетрада Фалло 273, 320
 - — — — диагноз 323
 - — — — клинические проявления 321
 - — — — лечение 329
 - — — — осложнения 327
 - — — — патофизиология 320
- Тиазидовые диуретики 475
- Тимпанометрия 87
- Тимпаносклероз 99
- Ткани мезенхимной болезни 464
- Токсический миокардит 463
- Толчок загрудинный 270
- Томография легкого 31
- Тонзиллит острый 78
 - хронический 79
- Тонзиллэктомия 79—81
 - — — — осложнения 82
- Торакцентез 35
- Травма акустическая 103
 - кости височной 101, 102
 - уха 101
 - прохода наружного слухового 101
 - родовая 127
- Травматическая перилимфатическая фистула 102
 - — — — перфорация барабанной перепонки 101
- Трансиллюминация грудной клетки 37
- Транспозиция магистральных сосудов 340, 349, 350
 - — — — изолированная 343
 - — — — корригированная 372
 - — — — с дефектом межжелудочковой перегородки 347
 - — — — широко открытым артериальным протоком 348
- Транссудат 36
- Трахеи амилоидоз 130
 - — — — инородные тела 121, 122
 - — — — — — лечение 125
 - — интубация 120
- Трахеобронхит острый 131
- Трахеопищеводный свищ 108
- Трахеотомия 120
- Трепетание предсердий 439
- Триметоприм 161
- Тромбоз артерий 492
 - вен 492
 - сосудов мозга 327
- Тромбофлебит мозговых синусов 100
- Трубки эндотрахеальные 47
- Трубы слуховые 58

- Туберкулез гортани 128
 Тугоухость 98
 Туманом лечение 248
- Увлажнение вдыхаемого воздуха 43
 Удвоение выходного тракта магистральных сосудов 371
 Уремия 486
 Уха аномалии врожденные 88
 — болезни 85
 — опухоли 103
 — — доброкачественные 103
 — среднего гранулема эозинофильная 103
 — — саркома ретикулоклеточная 103
 — — травма 101
 Ушки кожные 88
 Ушной раковины отморожение 101
 — — травма 101
- Фагоцитоз 19
 Фактор хемотаксический эозинофильный 21
 Факторы риска атеросклероза 509
 Фалло тетрада 273, 320
 — — диагноз 323
 — — клинические проявления 321
 — — лечение 329
 Фарингит вирусный 67
 — стрептококковый 68
 — острый 67
 — — дифференциальный диагноз 69
 — — клинические проявления 67
 — — лечение 70
 — хронический 72
 Феохромочитома 499
 Ферментов поджелудочной железы замещения 257
 Фетальное кровообращение 311, 312
 Фибрилляция желудочков 441
 Фиброзластоз субэндокардиальный 467
 Физическая активность 48
 — нагрузка 294
 Физические методы лечения 249
 Фистула легочная артериовенозная 362
 — перилимфатическая травматическая 102
 Фистулы артериовенозные 489
 — — печени 490
 Фистульный ход 88
 Флебограмма 267
 Флюорографная 302
 Флюороскопия 32
 Форсированного выдоха объем 26
 Фридрейха атаксия 465
 5-Фторурацил 55
- Функции желудочно-кишечного тракта нарушение 257
 Функциональная остаточная емкость легких 24, 40
 Функциональные легочные пробы 41
 Функция дыхания 17
 — — механизм защиты 17
 — легких 40
 — — метаболическая 21, 22
 — — реснитчатого эпителия 19
 Фурадонин (нитрофурантоин) 55
 Фуросемид 475
 Фурункулез 91
- Хаммена—Рича синдром 181
 Хемотаксический фактор эозинофильный 21
 Хилоторакс 225
 Хоан атрезия 58
 — — диагноз 59
 — — лечение 59
 Ход фистульный 88
 Ходов желчных цирроз 260
 Ходжкина болезнь 487
 Холестеатома врожденная 89
 — приобретенная 99
 Хризотерапия 56
 Хроническая недостаточность дыхания 255
 Хронический бронхит 132
 — назофарингит 70
 — ринит 70
 — клинические проявления 71
 — — лечение 71
 — — отит гнойный 98
 — — средний экссудативный 96
 — синусит 76
 — — клинические проявления 77
 — — лечение 77
 — стеноз гортани 128
 — тонзиллит 79
 — фарингит 72
- Центральная нервная система 28, 309
 Циклофосфан 55
 Цирроз желчных ходов 260
- Частота сердечных сокращений 265
 Черепа основания повреждения 102
 Чрескожная пункция легкого 36
 Чувствительность повышенная 168
- Широкий открытый артерпальный проток 348
 Шок кардиогенный 479
 Шум аортальный 270
 — диастолический 272
 — изгнания 272
 — в ушах 85
 Шунт слева направо 300, 396
 — справа налево 397

- Шунты желудочково-предсердные — легких односторонняя 136, 188, 196
193
- Щелчки изгнания 272
- Щель ларинготрахеозоофагальная 106
- Эбштейна аномалия 351
- Эйзенменгера синдром 356
- Экзематозный дерматит инфекционный 92
- Эксудат 36
- Эксудативный средний отит хронический 96
- Экстрадуральный абсцесс мозга 100
- Экстрасистолия 432
— предсердная 432
— желудочковая 433
- Эктопическая предсердная тахикардия 438
- Эктопия сердца 364
- Электрокардиография 276
- Эмболия 491
— сосудов легкого 195
— — жировая 196
- Эмпиема 152
- Эмфизема буллезная 192
— подкожная 192
— долевая обструктивная врожденная 189
- Эндокардит бактериальный 328
— инфекционный 447
— — клинические проявления 448
— — лечение 451
- Эндокринные нарушения 465
— субстанции 21
- Эндоскопические методы 34, 252
- Эндотрахеальные трубки 47
- Энцефалит очаговый 100
- Эозинофильная гранулема среднего уха 103
- Эозинофильный инфильтрат легкого летучий 171
— хемотаксический фактор 21
- Эпиглоттит 112, 119
— острый 113
- Эпидермальная саркома носоглотки 103
- Эпителия реснитчатого функция 19
- Этакриновая кислота 475
- Этмоидит 75
- Эфферентная система мышечных веретен 29
- Эхокардиография 289
— контрастная 292
- Ятрогенные болезни легких 51
— — — диагноз 55
— — — лечение 55

РУКОВОДСТВО

ПЕДИАТРИЯ (руководство).

Болезни органов дыхания и сердечно-сосудистой системы

Зав. редакцией *В. С. Залевский*

Редактор *М. В. Калининна*

Художественный редактор *В. Л. Фисенко*

Переплет художника *В. Ф. Киселева*

Технический редактор *Н. А. Пошкробнева*

Корректор *М. Х. Яшина*

ИБ № 4878

Сдано в набор 22.10.87. Подписано к печати 22.12.87. Формат бумаги 60×90¹/₁₆.
Бумага тип. № 1. Гарнитура обыкновенная. Печать высокая. Усл. печ. л. 33,0.
Усл. кр.-отт. 33,0. Уч.-изд. л. 37,92. Тираж 15 000 экз. Заказ 1355. Цена 2 р. 90 к.

Ордена Трудового Красного Знамени издательство «Медицина»
101000, Москва, Петроверигский пер., 6/8

Московская типография № 11 Союзполиграфпрома при Государственном комитете
СССР по делам издательства, полиграфии и книжной торговли
113105, Москва, Нагатинская, 1